

**RATLARDA ZEYTİN YAPRAĐI EKSTRAKTININ
BARSAK ENSİZYON YARASI İYİLEŐMESİ
ÜZERİNE ETKİSİNİN ARAŐTIRILMASI**

OĐulcan Ahmet NURDOĐDU

YÜKSEK LİSANS TEZİ

Danışman : Prof. Dr. Zülfükar Kadir SARITAŐ

Tez no: 2024 - 003

Afyonkarahisar - 2024

T.C.
AFYON KOCATEPE ÜNİVERSİTESİ
SAĞLIK BİLİMLERİ ENSTİTÜSÜ
YÜKSEK LİSANS TEZİ

RATLARDA ZEYTİN YAPRAĞI EKSTRAKTININ
BARSAK ENSİZYON YARASI İYİLEŞMESİ
ÜZERİNE ETKİSİNİN ARAŞTIRILMASI

Hazırlayan
Veteriner Hekim Oğulcan Ahmet NURDOĞDU

CERRAHİ ANABİLİM DALI
YÜKSEK LİSANS TEZİ

DANIŞMAN
Prof. Dr. Zülfükar Kadir SARITAŞ

Tez no: 2024 - 003

Afyonkarahisar

**Bu tez çalışması; Afyon Kocatepe Üniversitesi Bilimsel Araştırma Projeleri
Koordinasyon Birimi (BAPK) Tarafından Desteklenmiştir.**

Proje No: 22.Sağ.Bil.28

T.C.
AFYON KOCATEPE ÜNİVERSİTESİ
SAĞLIK BİLİMLER ENSTİTÜSÜ
ENSTİTÜ ONAYI

Öğrencinin	Adı- Soyadı	Oğulcan Ahmet NURDOĞDU
	Numarası	213312002
	Anabilim Dalı	Cerrahi Anabilim Dalı
	Programı	Tezli Yüksek Lisans
	Program Düzeyi	<input checked="" type="checkbox"/> Yüksek Lisans <input type="checkbox"/> Doktora
Tezin Başlığı	Ratlarda Zeytin Yaprağı Ekstraktının Barsak Ensizyon Yarası İyileşmesi Üzerine Etkisinin Araştırılması	
Tez Savunma Sınav Tarihi	05.02.2024	
Tez Savunma Sınav Saati	10.00	

Yukarıda bilgileri verilen öğrenciye ait tez, Afyon Kocatepe Üniversitesi Lisansüstü Eğitim-Öğretim ve Sınav Yönetmeliği'nin ilgili maddeleri uyarınca jüri üyeleri tarafından değerlendirilerek oy birliği / oy çokluğu ile kabul edilmiştir.

Afyon Kocatepe Üniversitesi
Sağlık Bilimleri Enstitüsü Yönetim Kurulu'nun
..... / / tarih ve
..... sayılı kararıyla onaylanmıştır.

e-imzalıdır

Prof. Dr. Esmâ KOZAN
Enstitü Müdürü

Bu tez, Enstitü Müdürlüğünce kontrol edilerek, elektronik imza kullanılarak onaylanmıştır.

BİLİMSEL ETİK BİLDİRİMİ

Afyon Kocatepe Üniversitesi

Sağlık Bilimleri Enstitüsü

Sağlık Bilimleri Enstitüsü, Bilimsel Yayın Etiği İlkeleri ve Tez Yazım Kurallarına uygun olarak hazırladığım bu tez çalışmada;

Afyon Kocatepe Üniversitesi Sağlık Bilimleri Enstitüsü

Sağlık Bilimleri Enstitüsü, Bilimsel Yayın Etiği İlkeleri ve Tez Yazım Kurallarına uygun olarak hazırladığım bu tez çalışmada;

- Tez içindeki bütün bilgi ve belgeleri akademik kurallar çerçevesinde elde ettiğimi,
- Görsel, işitsel ve yazılı tüm bilgi ve sonuçları bilimsel ahlak kurallarına uygun olarak sunduğumu,
- Başkalarının eserlerinden yararlanması durumunda ilgili eserlere bilimsel normlara uygun olarak atıfta bulunduğumu,
- Atıfta bulunduğum eserlerin tümünü kaynak olarak gösterdiğimi,
- Kullanılan verilerde herhangi bir tahrifat yapmadığımı,
- Bu tezin herhangi bir bölümünü Afyon Kocatepe Üniversitesi veya başka bir üniversitede başka bir tez çalışması olarak sunmadığımı **beyan ederim.**

20.02.2024

İMZA

Oğulcan Ahmet NURDOĞDU

ÖZET

RATLARDA ZEYTİN YAPRAĞI EKSTRAKTININ BARSAK ENSİZYON YARASI İYİLEŞMESİ ÜZERİNE ETKİSİNİN ARAŞTIRILMASI

Yapılan çalışmada, ratlarda barsak ensizyon yarasında zeytin yaprağı ekstraktının iyileşme üzerine etkilerinin araştırılması amaçlanmıştır.

Çalışma 32 adet erişkin yaşta Wistar Albino ırkı erkek Rat üzerinde gerçekleştirildi. Ratlar ilk gün aneztesi altında median laparotomiye takiben kolon descende bölgesinde 2-3 cm boyutunda kesi yapılarak yara oluşturulduktan sonra cerrahi prosedürlere uygun olarak operasyon bölgesi kapatıldı. Kontrol, Sham, Grup 1 ve Grup 2 olmak üzere 4 gruba ayrıldı. Grup 1 grubuna 3.gün (n=4) ve 7.(gün) 200 mg/kg/gün, Grup 2 grubuna 3.gün (n=4) ve 7.gün (n=4) 400 mg/kg/gün uygulandıktan sonra ratlar sakrifiye edilerek histopatolojik, biyokimyasal ve hemotoloji yönünden değerlendirmeler yapıldı.

Histopatolojik değerlendirmeler sonucunda zeytin yaprağı uygulanan Grup 1 ve Grup 2 de yer alan inflamatuvar hücre , fibroblastik, neovaskülarizasyon ve kollajen değerlerinin 3. gün ve 7. günlerinde yer alan sonuçları Kontrol ve Sham grubu ile karşılaştırıldığında istatistiksel olarak anlamlı farklılıklar gözlemlendi ($p<0.05$). Biyokimyasal değerlendirmelerde ise HYP ($p^* 0,693$) dışında olan diğer TAS ($p^* 0,010$), TOS ($p^* 0,001$), IL-1 ($p^*0,000$), IL-6 ($p^*0,018$), TNF- α ($p^*0,14$) ve NO ($p^*0,001$) değerlerinde istatistiksel olarak değerlendirildiğinde anlamlı farklılıklar gözlenmiştir ($p<0.05$). Hemotoloji değerlerinden GRA, GRA(%) ve PLT değerlerinde istatistiksel yönden anlam ifade eden farklar kayıt edilmiştir ($p<0.05$). Sonuç olarak; ratlarda barsak ensizyon yarası iyileşmesi üzerine 200 mg/kg/gün ve 400 mg/kg/gün dozlarında kullanılan 3 gün ve 7 gün süre ile gavaj yolu ile verilen zeytin yaprağı ekstraktının 7. gün iyileşmesi üzerine olumlu etkisinin daha olumlu olduğu yapılan histopatolojik, biyokimyasal ve hematolojik incelemeler ile ortaya konmuş olup ancak daha ayrıntılı araştırmalara ihtiyaç olduğu kanısındayız.

Anahtar Kelimeler: Barsak ensizyon yarası, rat, TAS,TOS, zeytin yaprağı ekstraktı.

SUMMARY

INVESTIGATION OF THE OLIVE LEAF EXTRACT ON HEALING OF INTESTINAL INCISION WOUNDS IN RATS

The study realized that was aimed to investigate the effects of olive leaf extract on healing of intestinal incision wounds in rats. In the study was realized on 32 adult Wistar Albino male rats. The rats applied general anesthesia on the first day with followed by median laparotomy, a 2-3 cm incision was made in the descendens colon region to create a wound. Subsequently, the surgical region was closed according to appropriate surgical procedures. Groups were divided into four group as a Control, Sham, Group 1 and, Group 2. After administering 200 mg/kg/day of olive leaf extract to Group 1 on the 3rd day (n=4) and 7th day (n=4), and 400 mg/kg/day of olive leaf extract to Group 2 on the 3rd day (n=4) and 7th day (n=4) via gastric gavage applied, after that rats were sacrificed and histopathological, biochemical, and hematological evaluations.

As a result of the histopathological evaluations, statistically significant differences ($p < 0.05$) were observed in the inflammatory cell, fibroblastic, neovascularization, and collagen values in Group 1 and Group 2, which applied olive leaf treatment on the 3rd and 7th days, compared to the Control and Sham groups. In the biochemical evaluations, statistically significant differences were observed ($p < 0.05$) in the TAS ($p^* 0.010$), TOS ($p^* 0.001$), IL-1 ($p^* 0.000$), IL-6 ($p^* 0.018$), TNF- α ($p^* 0.14$), and NO ($p^* 0.001$) values, except for HYP ($p^* 0.693$). Statistically significant differences were observed in the hematology values of GRA, GRA(%), and PLT ($p < 0.05$).

As a consequently; histopathological, biochemical and clinical findings showed that olive leaf extract given by gavage for 3 days and 7 days, at doses of 200 mg/kg/day and 400 mg/kg/day, had a more positive effect on intestinal incision wound healing in rats, on healing on the 7th day. It has been revealed by hematological examinations, but we believe that more detailed research is needed.

Keywords: Intestine incision wound, Rat, TAS, TOS, Olive Leaf Extract.

ÖNSÖZ

Lisans ve yüksek lisans eğitim süreci boyunca verdiği emekler ve yol göstericiliği ile tez çalışmamın tüm süreçlerinde etik ve bilimin doğrultusunda çalışmama olanak sağlayan, aynı zamanda mesleki deneyim ve bilgisini paylaşmaktan çekinmeyen her daim hoşgörü ve sabır ile hayati tecrübelerini paylaşan değerli hocam Prof. Dr. Zülfükar Kadir SARITAŞ'a saygı, sevgi ve teşekkürlerimi sunarım.

Yüksek lisans sürecinde bilgi ve desteklerinde bulunan kıymetli Cerrahi Anabilim Dalı başkanı sayın Prof. Dr. İbrahim DEMİRKAN'a, değerli cerrahi anabilim dalı öğretim üyeleri Prof. Dr. Musa KORKMAZ'a, Prof Dr. Kamuran PAMUK'a, Doç. Dr. M. Volkan YAPRAKÇI'ya, yardımlarını esirgemeyen Dr. Öğr. Üyesi Fatma GÖRÜCÜ ÖZBEK'E ve Arş. Gör. Yusuf KOÇ'a saygı ve teşekkürlerimi sunarım.

Tezin biyokimyasal ve histopatolojik değerlerinin ölçülmesi ve sonuçlanması aşamalarında destek veren değerli Prof. Dr. Aziz BÜLBÜL ve Dr. Öğr. Üyesi Hasan Hüseyin DEMİREL'e teşekkür ederim.

Tezimin deneysel klinik aşamasında destekleri ile Vet. Hek. Beyza Gül Erdoğan'a, Vet. Hek. Zeynep DANACI'ya ve diğer tüm meslektaşlarıma teşekkür ederim.

Bugünlere gelmemde bir an olsun desteklerini esirgemeyen, ve koşulsuzca bana destek veren kıymetli aileme minnetlerimi sunarım. Bu süreçte en büyük destekçim sevgili eşim Sedanur Nurdoğdu'ya sevgi ve teşekkürlerimi sunarım.

Tez çalışmamın gerçekleştirilmesi aşamasında finansal destek sağlayan Afyon Kocatepe Üniversitesi Bilimsel Araştırma Projeleri Koordinasyon Birimi Başkanlığı (AKÜ BAPK)'na teşekkür ederim.

Oğulcan Ahmet NURDOĞDU

Afyonkarahisar

2023

İÇİNDEKİLER

	SAYFA
KABUL VE ONAY SAYFASI	II
BİLİMSEL ETİK BİLDİRİM SAYFASI	III
ÖZET	IV
SUMMARY	V
ÖNSÖZ	VI
İÇİNDEKİLER	VII
SİMGELER VE KISALTMALAR	IX
ŞEKİLLER	XI
ÇİZELGELER	XII
RESİMLER	XIII
1.GİRİŞ	1
1.1. Gastrointestinal sistemde yara iyileşmesi.....	1
1.2. Gastrointestinal Cerrahi Komplikasyonları.....	3
1.3. Yara iyileşmesini etkileyen faktörler.....	4
1.4. Zeytin Yaprağı Ekstraktı	5
2. MATERYAL ve METOT	8
2.1. Materyal.....	8
2.2. Metot.....	8
2.2.1. Anestezi protokolü.....	8
2.2.2. Cerrahi protokol.....	9
2.2.3. Zeytin yaprağı ekstraktının hazırlanması	12
2.2.4. Çalışma grupları	12
2.2.5. Biyokimyasal incelemeler	13
2.2.6. Hematolojik incelemeler	14
2.2.7. Histopatolojik inceleme	14

2.2.8. İstatistiksel analiz	15
3. BULGULAR	16
3.1. Gruplarda yapılan sakrifikasyon işlemi sonrasında kayıt edilen makroskopik bulgular.....	21
3.2. Gruplarda histopatolojik inceleme sonuçlarının istatistik grafikleri	24
3.3. Gruplarda biyokimyasal inceleme sonuçlarının istatistik grafikleri	26
3.4. Gruplarda hematolojik inceleme sonuçlarının istatistiksel grafikleri.....	33
4. TARTIŞMA.....	48
5. SONUÇ ve ÖNERİLER.....	58
6. KAYNAKÇA.....	59
ÖZGEÇMİŞ	63

SİMGELER VE KISALTMALAR

%: Yüzde

ANOVA: Analysis of Variance (Varyans analizi)

dL: Desilitre

ELISA: Enzyme-Linked ImmunoSorbent Assay (Enzim ilintili immun test)

g: Gram

GRA: Granülosit

(HE): Hemotoksilen eozin

Hb: Hemoglobin

Hct: Hematokrit

HYP: Hidroksiprolin

Kg: Kilogram

IL-1: İnterlökin-1

i.m: İntramuskuler

LYM: Lenfosit

MCH: Ortalama Eritrosit Hemoglobini

MCHC: Ortalama Eritrosit Hemoglobini Konsantrasyon

MCV: Ortalama eritrosit hacmi

µg: Mikrogram

mg: Miligram

MİD: Monosit

ml: Mililitre

MMOL: Milimol

ng/ml: Nanogram/ mililitre

(NO): Nitrik Oksit

NV: Neovaskularizasyon

P: İstatiksel Anlamlılık Düzeyi

RBC: Kırmızı Kan hücresi

RDW: Kırmızı Kan hücrelerinin Dağılım Genişliği

Plt: Platalet

SS: Standart Sapma

TAS: Toplam Antioksidan Seviyesi

TNF- α : Tümör Nekrozis Faktör alfa

TGF- β : Transforming Büyüme Faktörü Beta

TOS: Toplam Oksidan Seviyesi

UI: İnterrasyonel Ünite

WBC: Beyaz Kan Hücresi

ŞEKİLLER

	SAYFA
Şekil 3.1. Histopatolojik bulguların grafiği	25
Şekil 3.2. Deney gruplarından elde edilen TAS (U/ml) (Toplam Antioksidan Seviyesi) düzeyleri	26
Şekil 3.3. Deney gruplarından elde edilen TOS (U/ml) (Toplam Oksidan Seviyesi) düzeyleri	27
Şekil 3.4. Deney gruplarından elde edilen TNF- α (ng/L) düzeyleri	28
Şekil 3.5. Deney gruplarından elde edilen IL-1 β (ng/ml) düzeyleri	29
Şekil 3.6. Deney gruplarından elde edilen IL-6 (ng/ml) düzeyleri	30
Şekil 3.7. Deney gruplarından elde edilen NO (nmol/ml) düzeyleri	31
Şekil 3.8. Deney gruplarından elde edilen HYP düzeyleri	32
Şekil 3.9. Deney gruplarında ölçülen WBC ($10^9/L$) düzeyleri	33
Şekil 3.10. Deney gruplarında ölçülen LYM ($10^9/L$) düzeyleri	34
Şekil 3.11. Deney gruplarında ölçülen MID ($10^9/L$) düzeyleri	35
Şekil 3.12. Deney gruplarında ölçülen GRA ($10^9/L$) düzeyleri	36
Şekil 3.13. Deney gruplarında ölçülen LYM (%) düzeyleri	37
Şekil 3.14. Deney gruplarında ölçülen MID (%) düzeyleri	38
Şekil 3.15. Deney gruplarında ölçülen GRA (%) düzeyleri	39
Şekil 3.16. Deney gruplarında ölçülen RBC ($10^{12}/L$) düzeyleri	40
Şekil 3.17. Deney gruplarında ölçülen HGB (mg/dl) düzeyleri	41
Şekil 3.18. Deney gruplarında ölçülen HCT (%) düzeyleri	42
Şekil 3.19. Deney gruplarında ölçülen MCV (fl) düzeyleri	43
Şekil 3.20. Deney gruplarında ölçülen MCH (pg) düzeyleri	44
Şekil 3.21. Deney gruplarında ölçülen MCHC (pg) düzeyleri	45
Şekil 3.22. Deney gruplarında ölçülen PLT ($10^9/L$) düzeyleri	46
Şekil 3.23. Deney gruplarında ölçülen RDW (%) düzeyleri	47

ÇİZELGELER

	SAYFA
Çizelge 3.1. Çalışma gruplarının histopatolojik analiz değerleri (n=8) (Ort±SS).	17
Çizelge 3.2. Çalışma gruplarının serum biyokimya değerleri(n=8) (Ort±SS).	18
Çizelge 3.3a. Çalışma gruplarından elde edilen kan örneklerinin hemogram sonuçları (n=8) (Ort±SS).	19
Çizelge 3.3b. Elde edilen hemogram sonuçlarının devamı (n=8) (Ort±SS).	20
Çizelge 3.4a. Gruplarda oluşan adezyon seviyesi ve gerçekleşen bölgeler	21
Çizelge 3.4b. Gruplarda oluşan adezyon seviyesi ve gerçekleşen bölgelerin devamı	22

RESİMLER

	SAYFA
Resim 2.1. Genel anestezi altında, operasyona hazır ratın povidone-iodine ile temizlenmiş görüntüsü	8
Resim 2.2. Laparotomi gerçekleştirilecek bölge	9
Resim 2.3. Antimezenterik alanda 2-3 cm longitudinal ensizyon uygulaması	10
Resim 2.4. Çift kat barsak dikişinin uygulanması	10
Resim 2.5. Çift kat barsak dikişinin tamamlandıktan sonraki görünümü	11
Resim 2.6. Derinin dikiş ile kapatılması	11
Resim 3.1. Grupların histopatolojik inceleme sonuçlarının mikroskopik görüntüsü	16
Resim 3.2. Çizelgede +1 olarak belirtilen mezentaryum adezyon bölgesi	23
Resim 3.3. Çizelgede +2 olarak belirtilen mezentaryum-kolon adezyon bölgesi	23

1.GİRİŞ

1.1. Gastrointestinal sistemde yara iyileşmesi

Gastrointestinal sistemin histolojisinde; mukoza, submukoza, muskularis propria ve seroza katmanları içten dışa doğru sıralanarak yer alır (Şener, 2022).

Genel yara iyileşmesi prensiplerine uyum sağlayan gastrointestinal sistemin yara iyileşmesi bazı farklılıklar göstermesi ile ayırım gösterir. Muskularis mukoza ve muskularis propria tabakasında bulunan düz kas hücreleri yara iyileşmesinde kollajen üretimi ve ekstrasellüler matriksin oluşumunda birincil olarak görev alır. TGF- β barsak düz kas hücrelerinde kollajen üretimini artırarak, IL-1 ise hücre çoğalmasını hızlandırarak barsak iyileşme süreçlerinde düzenleyici role sahiptir (İmren, 2003; Şener, 2022).

Gastrointestinal sistemi oluşturan yapıların lümenlerinde mikroorganizma faaliyetinin fazla olması, dikiş uygulamasında seroza katmanının etkisi ve gastrointestinal sistemi oluşturan organları beslemek için özel olarak oluşan damar ağına sahip olması gastrointestinal sistemi farklı kılan özelliklerdendir (Kılıçoğlu, 2003; Yağcı, 2011).

Gastrointestinal sistemi oluşturan yapılar çok tabakalı duvar yapısına ve lümenli organlara sahip olan bir sistemdir. Submukoza, en iç kısmında yer alır ve kan damarları ile bağ dokusundan meydana gelir. Etkin bir gastrointestinal sistemde, submukoza duvarın dayanıklılığını ve büyük oranda mekanik gücünü sağlar. Ayrıca, anastomoz dikişlerini tutarak barsak uçlarını birleştirebilen tek katmandır. Gastrointestinal sistemdeki kollajenin büyük bir kısmı; kollajen tip-I, tip-III ve tip-V olmak üzere, submukozada yer alır (Bat, 2009; Yağcı, 2011).

Submukoza elastin içermesi ile yara iyileşmesinde diğer katmanlara göre daha önemlidir. Kas katmanlarında oluşan submukozadan sonra, muskularis eksternayı kaplayan ince bir bağ dokusu katmanından oluşan seroza yer alır (Kılıçoğlu, 2003; Thornton, 1997). Submukoza katmanı kollajen birikimi sayesinde mekanik direnç, en önemli gerilim

kaynağı ve çift kat dikiş uygulamasında ilk sütur katmanı olduğu için anastomoz uçlarını tutar (Kılıçoğlu, 2003; Yağcı, 2011).

Gastrointestinal sistem yara iyileşmesinde, 0-4 gün süren inflamasyon evresini takiben 3-14 gün süren ve kollajenlerin artış sağlayarak biriktiği proliferasyon evresi daha sonrasında olgulaşan kollajenlerden oluşan remodeling evresi ile iyileşme süreci tamamlanır. İlk yanıt damar genişlemesi ile ortaya çıkar ve daha sonrasında damarların daralması ile bu durumu damar geçirgenliğinin artması izler. Sitokin salınımı ile nötrofiller göç etmeye başlar, ardından sitokin salgıları ile inflamasyonu düzenleyen makrofajlar, düz kas hücreleri ile birlikte kollajen sentezlenmesi ve neovaskularizasyonu uyarılmasında görev alan fibroblastlar yaraya ulaşır. Remodeling yani iyileşmenin son evresinde düzenli hücre dizilimleri, düz kas hücreleri ve normal doku granülasyon dokusunun yerini alır (Thornton, 1977; Morgan, 2022; Şener, 2022).

Dikiş'in iyileşme süreci, hem niteliksel hem de niceliksel olarak onarım olaylarının seviyesini yansıtır. İlk günlerde yapılan anastomozun dayanıklılığının azaldığı birçok çalışma tarafından gösterilmiştir (Mast, 1997). Bu azalmanın temel olarak, iyileşme bölgesindeki artan kollajenaz üretimi sonucunda gerçekleştiği düşünülmektedir. Ancak daha sonraki çalışmalarda kollajen miktarında herhangi bir düşme tespit edilmemiştir. (Yağcı, 2011).

Trombosit, granülosit, fibroblast ve makrofajlar anastomoz hattına 3-5. günlerde göç etmeye başlar bununla birlikte dikişler kollajenin sentezinin azaldığı bu dönemde anastomoz bütünlüğün sağlanmasında ana rol oynar. Beş-yedinci günlerde granülasyon ve fibroblast artmaya başlar bunu takiben kollajen liflerinin anastomoz hattında çoğalması ve birikmesi ile 12-14. günlerde anastomoz bütünlüğü sağlamış olur (Karabulut, 2002; İmren, 2003).

İyileşme dokusu, yaranın kapanmasını ve boşlukları doldurmayı sağlar. Barsak lümeninin katmanları karşı karşıya bir konumda olsa dahi, boşluğun dolması en az 3 gün sürer. Genellikle iki kat dikilen yaralarda serozanın iyileşmesi sızıntıyı önlemek için önemli bir yere sahiptir (Bat, 2009)

Kolonun distali yoğun bakteri florası sebebi ile kollajenaz etkisinin artmasına neden olduğu için iyileşme diğer bölümlere göre daha yavaş gerçekleşir. Bu durumu izleyerek

mide ve ince barsaklara oranla daha az kanlanmaya sahip özefagus ve kolon gelir. Anastomozlarda kaçakların çok az olduğu kanlanmanın çok iyi olduğu, böylelikle anastomoz alanının bir hafta gibi kısa bir sürede yeterli sağlamlığa ulaştığı mide ve ince barsaklar sırayla yer alır (Flem vd., 1984; Martens vd., 1991).

1.2. Gastrointestinal Cerrahi Komplikasyonları

Gastrointestinal cerrahi sonrası septik peritonit, yaygın olarak anastomoz veya enterotomi yapılan bölgelerin açılmasıyla ilişkilidir ve hastaların %7 ila %16'sında meydana geldiği bildirilmiştir. Anastomoz veya enterotomilerde açılan bölgede gerçekleşen sızıntının nedenleri arasında; hipoalbüminemi, hipotansiyon, rezeke edilen barsak uzunluğunun fazla olması, postoperatif enteral beslemenin gecikmesi ve yabancı cisimler öne sürülmüştür. Bunlar ile birlikte preoperatif septik peritonit varlığı postoperatif septik peritonit oluşma riskini artırmaktadır (Giuffrida ve Brown, 2018).

Gastrointestinal cerrahinin bir diğer komplikasyonu ise adezyon oluşumudur. Adezyon oluşumunun engelleyen fibrin birikimi ve fibrinoliz olaylarının dengede olduğu fibrinolitik bir sistem bulunur. Bu denge bozulduğunda abdomeni oluşturan dokular arasında adezyonlar meydana gelir. Adezyon oluşumuna yol açan nedenler; iskemi, kanama, yabancı cisim ve enfeksiyondur. Adezyon oluşumunu azaltmak için alınması gereken önlemler; dokuya minimum seviyede zarar vererek operasyonu gerçekleştirmek, operasyon bölgesini serum fizyolojik gibi sıvılar ile nemlendirmek ve asepsi kurallarına katı bir şekilde uymak yer alır (Giuffrida ve Brown, 2018).

Kısa barsak sendromu, ince barsakların kapsamlı rezeksiyonundan sonra ortaya çıkan malabsorbsiyon ve yetersiz beslenme ile karakterizedir. Veteriner hekimlikte az sayıda olgu bildirimi vardır, ancak köpekler, insanlarda görülen sendrom için deneysel bir model olarak kullanılmıştır (Giuffrida ve Brown, 2018).

Paralitik ileus, gastrointestinal sistemin manipülasyonundan sonra sık karşılaşılan bir komplikasyondur. Barsak hareketlerinin azalması sempatik sinir sisteminin aşırı aktivitesinden kaynaklanır. Laparotomi sırasında uyarılmaya başlanan sinir aktivitesi,

operasyon süresi boyunca barsakların manipülasyonu ve kapsamlı rezeksiyon ile daha da artar. Fonksiyonel veya mekanik ileus sırasındaki yaygın barsak motilitesi, barsak genişlemesine, intralüminal basıncın artmasına ve bakteriyel translokasyona neden olabilir. Postoperatif ileus genellikle operasyon sırasında ve sonrasında opioid kullanımıyla şiddetlenir; gastrointestinal sistemdeki μ -opioid reseptörlerinin aktivasyonu barsak hareketliliğini engeller (Giuffrida ve Brown, 2018).

Gastrointestinal cerrahi sonrasında enfeksiyon riskini de göz ardı etmemek gerekir. Enfeksiyon karın içi organlarda ve operasyon bölgesinde görülebildiği gibi daha uzak organlarda da görülebilir. Bununla birlikte operasyon bölgesinde biriken kan ve sıvı hematoma ve seroma oluşumuna sebep olabilir bu durum vücudu sekonder olarak enfeksiyonuna neden olur (Ateş, 2023).

Gastrointestinal cerrahi sonrasında derin ven trombozu ve pulmoner emboli gibi pıhtılaşma bozukluklarından meydana gelen komplikasyonlarında göz ardı edilmemesi gerekir (Ateş, 2023).

Gastrointestinal cerrahi sırasında anesteziye ihtiyaç duyulmaktadır. Bu neden ile anestezi kaynaklı anafaksi, kan basıncında artış yada azalışlar ve kalp atışında düzensizlikler gibi komplikasyonlar ile karşılaşılabilir (Ateş, 2023).

1.3. Yara iyileşmesini etkileyen faktörler

Yara iyileşme evrelerinin herhangi bir bölümünde yeni dokunun oluşması sırasında morfolojik ve fonksiyonel bütünlüğünü olumlu veya olumsuz etkileyen hastaya bağlı ya da yaraya bağlı olarak gerçekleşen hücresel ve biyokimyasal süreçler vardır. Bunlar; uygulanan teknik, yara bölgesine gelen kan dolaşımının kalitesi, aşınmaya ya da inflamatuara sebep olabilecek sütür malzemesi, enfeksiyon varlığı gibi nedenler yara iyileşmesini etkileyen lokal faktörlerdir. Bu nedenler ile birlikte, ödem, diyabet, ikterus, üremi, yaşlılık ve yetersiz beslenme gibi nedenler de yara iyileşmesinin etkileyen sistemik faktörler arasında yer alır (Ersöz Kanay vd., 2022).

1.4. Zeytin Yaprađı Ekstraktı

Zeytin ağacı (*Olea europaea*), zeytingiller (*Oleaceae*) familyasına ait olan ve meyvesi tüketilen özgün bir ağaçtır. Ağaç, sık dallı ve yayvan tepeli bir yapıya sahiptir, her zaman yeşil yapraklarını korur. Gövdesi geniş, kıvrımlı ve yumru şeklindedir. Zamanla ağaç yaşlandıkça, gövde kabuđu düzgün gri renkte çatlar. Ağacın tepe kısmı, her yıl artan bir şekilde genişler. Zeytin ağacı büyümesi zahmetli ve yavaş olmasına karşın oldukça uzun ömürlüdür. Ortalama olarak bir zeytin ağacının ömrü 300-400 yıldır, ancak 3 bin yaşında olan zeytin ağaçları vardır ve bilinmektedir. Bu nedenle zeytin ağacı mitolojide ve botanikte "ölümsüz ağaç" olarak anılır (Ağgöl, 2012).

Zengin köklere sahip olan zeytin ağacı, kireçli, çakıllı, kayalık ve kuru topraklarda yetiştirilebilen bir ağaç türüdür. En üretken ortam, sıcak yazlar ve ılıman kışlar geçiren iklimlerdir. 15 °C'nin üzerindeki sıcaklıkları, ışığı ve güneşli günleri tercih eden zeytin ağacı bununla birlikte sağlıklı ve iyi bir şekilde büyüebilmesi için yıllık 220 mm yağışa ihtiyaç duyar (Ağgöl, 2012).

Suriye ve Güneydođu Anadolunun da içinde bulunduğu, Güneybatı Asya ve Yukarı Mezopotamya zeytin ağacının anayurdu olarak bildirilmiştir (Ergölen, 2002). Türkiye ikliminde tek oleo türü ve bu türün iki çeşidi kayıtlıdır. Ülkemizde de Manisa, Balıkesir, Antalya, Samsun, Konya, Bilecik gibi birçok il ve bölgede yetiştirilmektedir (Yaltırık, 1978).

Zeytin ağacı, çalı formunda olan bir görünüme sahiptir ve yapraklarının üst yüzü koyu renkli, alt yüzü ise gümüş rengindedir. Yapraklar, dalın her iki tarafından karşılıklı olarak mükemmel bir düzen içinde çıkar. Yapraklar mızraksı bir şekle sahiptir, çok kısa saplıdır ve deri gibi serttir. Yapraklar basittir, kenarları tamdır ve kenarları alt yüzeye doğru hafifçe kıvrık biçimdedir. Yapraklar 20-86 mm arasında değişirken, genişlikleri 5-17 mm arasında değişir. Yaprakların uç kısmında sivri bir çıkıntı bulunur (Ağgöl, 2012).

Zeytin ağacı asırlar boyunca yapraklarından, yağından ve meyvelerinden faydanılan bir bitki olmuştur. Zeytin yaprađı fenolik içeriđi sayesinde geleneksel bir ilaç olarak metabolizma üzerine faydalı etkilerinden yararlanmak amacıyla kullanılmaktadır (El ve Karakaya, 2009).

Zeytin yaprađı, etkili bileşiklerin üç ana grubundan oluşan bileşikleri içerir: flavonoidler, sekoiridoitler ve triterpenler. Ayrıca, kolin adı verilen bir madde de bulunur. Triterpenlerin oranı genellikle % 3-4 arasında olup en yaygın olarak bilinenler arasında oleonik asit, krataegolik asit, homoolestranol ve bu bileşiklerin glikozitleri yer alır. En önemli etkili bileşik olan oleuropeozit (oleuropeozide) adlı bir sekoiridoit glikoziti bulunur. Zeytin yaprađındaki fenolik ve flavonoid bileşikler, vücudun bađışıklık sistemini güçlendirir ve hastalıklara karşı direnci artırır (Ađđül, 2012).

Zeytin yaprađının preparatları, antihipertansif (yüksek tansiyon karşıtı), diüretik (idrar söktürücü), antiaritmik ve barsak düz kaslarında spazmolitik olarak kullanılmaktadır (Karabođa Arslan vd., 2017) Ayrıca ateş düşürücü etkisi vardır ve diyabet tedavisinde de kullanılmaktadır. Zeytin yaprađı aynı zamanda UV radyasyonu kaynaklı deri hasarı ve yaraların iyileşmesinde kullanılan bir cilt bakım ajanı olarak da bilinir (PDR, 2007; Kartal, 2011). Zeytinyađı ve zeytin yaprađındaki fenolik bileşikler, antioksidan özellikleri sayesinde oksidatif stres ve foto-oksidatif strese karşı cildi korur. Bu nedenle, zeytin yaprađı ve ekstraktını içeren birçok preparat piyasada bulunmaktadır (Chatzopoulou, 2008; Kartal, 2011).

Zeytin yaprađını oluşturun ana iki bileşen oleuropein ve hidroksitirozol'dür (Persia vd., 2014). Kuru zeytin yaprađında en yüksek fenolik içerik bulunmaktadır (Silva vd., 2006).

Oleuropein zeytin meyvesinin erken dönemlerinde, meyvede daha fazla bulunan ve olgunlaşma ilerledikçe azalan bir maddedir. Oleuropein, meyveye acılık veren ve metabolizma sürecinde azalan bir bileşiktir. Oleuropein, zeytin yapraklarında en yoğun olarak bulunan doğal bileşiktir. Oleuropein, ilk olarak 1908 yılında Bourquelot ve Vintilesco tarafından keşfedilmiştir. Ancak yapısının tanımı 1960 yılında gerçekleştirilebilmiştir (Ađđül, 2012).

Zeytin yaprađında bulunan oleuropein, yüksek antioksidan kapasiteye sahip bir bileşiktir. Oleuropein'in antioksidan etkisi, kimyasal yapısında bulunan o-dihidroksi grupları sayesinde ortaya çıkar. Ayrıca oleuropein, E vitamini tarafından indirgenemeyen süperoksit anyonlarını indirgeyebilme özelliğine sahiptir. Bu nedenle, oleuropein sadece tıp, ilaç ve kozmetik alanında deđil, aynı zamanda gıda endüstrisinde de önemli bir potansiyele sahip doğal bir katkı maddesi olarak kullanılabilir çalışmaları konusu olmaktadır. (Ađđül, 2012).

Oleuropein insan vücudunda direkt olarak emilemez, ancak sindirim sisteminde parçalanıp emilebilir hale gelir. Bununla birlikte, vücuda giren oleuropein'in tamamen hidroksitirosole ve diğer metabolik ürünlere dönüştüğü ve insan plazmasında ve dışkısında bulunmadığı bilinmektedir. (Sheu vd., 2004)

Oleuropein; antimikrobiyal (Furneri ve ark., 2002), antialerjik (Mwakalukwa vd., 2019), antigenotoksik, antienflamatuar, antioksidan, antidiabetik (Geyikoğlu vd., 2017; Yin vd., 2019; Park vd., 2013), etkilerinin olduğu yapılan çalışmalar ile ortaya konulmuştur. Bu özelliklerinin yanında, kan basıncı düşürücü, LDL oksidasyon inhibisyonu ile kardiyoprotektif, hipertansiyon ilaçlarından kullanılması ile antihipertansif, Herpes virüsüne karşı etkileri ile antiviral, McCoy hücrelerine olan etkileri ile stostatik, fagositozu artırarak bağışıklığı desteklemesi, lenfosit sayısında artış sağlayarak periferik bağışıklık yanıtların düzenlenmesinde görev alması gibi birçok özelliğe sahiptir (Ağgöl, 2012; Kaya vd., 2020).

Hidroksitirozol, kateşolün oleuropein ile birleşmesi sonucu oluşan bir sekoiridoid bileşiktir. Zeytin yaprakları veya zeytinlerin olgunlaşması, işlenmesi veya depolanması sürecinde, oleuropein miktarı azalırken hidroksitirozol miktarı artar. Hidroksitirozol, hidrofilik özellik gösteren bir fenolik alkoldür. Hidroksitirozolün tamamı barsaklardan emilir

Hidroksitirozol; antimikrobiyel, antioksidan, tümör hücrelerin gelişiminde duraklatıcı, antiinflamutuar ve peroksinitrite bağlı gerçekleşen hasarları inhibe edici özelliklere sahiptir (Visioli vd., 2002).

Bu tez çalışmasında, barsak enzisyon yarası oluşturulan ratlarda farklı doz değerlerine sahip zeytin yaprağı ekstraktının yara iyileşmesi üzerine olan etkilerini histopatolojik, biyokimyasal ve hematolojik açıdan incelenmesi amaçlanmıştır.

2. MATERYAL ve METOT

2.1. Materyal

Bu arařtırmaya Afyon Kocatepe Üniversitesi Hayvan Denepleri Yerel Etik Kurulunun 05/09/2022 tarih ve AKÜHADYEK-65-22-Referans sayılı arařtırma onayı ile başlanmıştır. Çalışmada ağırlıkları 250-300 gr arasında deęişen toplam 32 adet erişkin Wistar Albino erkek rat kullanıldı. Ratlar 12 saat aydınlık, 12 saat karanlık odalarda standart kafeslerde ve aynı laboratuvarında barındırıldı. Hayvanlar çalışma başlayacağı zamana kadar ad-libitum rat yemi ile beslendi ve serbest su içmelerine olanak sağlandı.

2.2. Metot

2.2.1. Anestezi protokolü

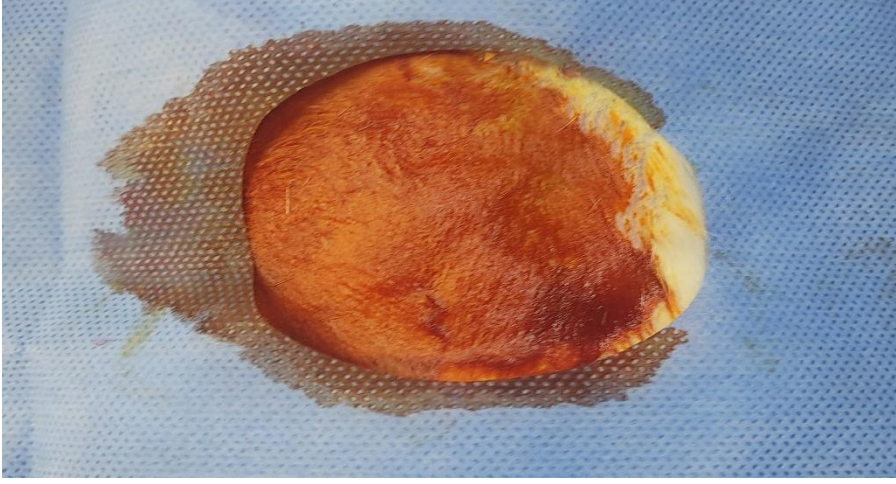Çalışmada yer alan hayvanların genel anestezi, 13 mg/kg ksilazin hidroklorür (Rompun, 50 ml fl. 23,32 mg/ml, Bayer ALMANYA) ve 87 mg/kg dozundaki ketamin hidroklorür (Keta-Control %10, 25 ml fl., Doęa İlaç TÜRKİYE)'ün i.m enjeksiyonu ile gerçekleştirildi.



Resim 2.1. Genel anestezi altında, operasyona hazır ratın povidone-iodine ile temizlenmiş görüntüsü

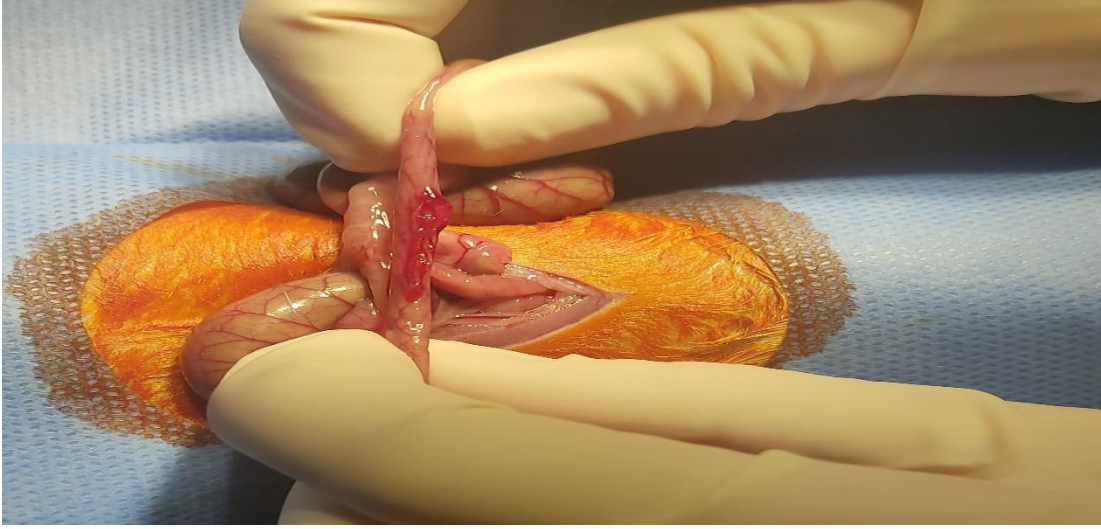
2.2.2. Cerrahi protokol

Ratların karın bölgesindeki tüyler tıraş bıçağı yardımıyla temizlenmesinin ardından cerrahi prosedürlere uygun biçimde operasyona hazır hale getirilmesi için povidon-iodin kullanılarak temizliği yapıldı (Resim 2.1.).

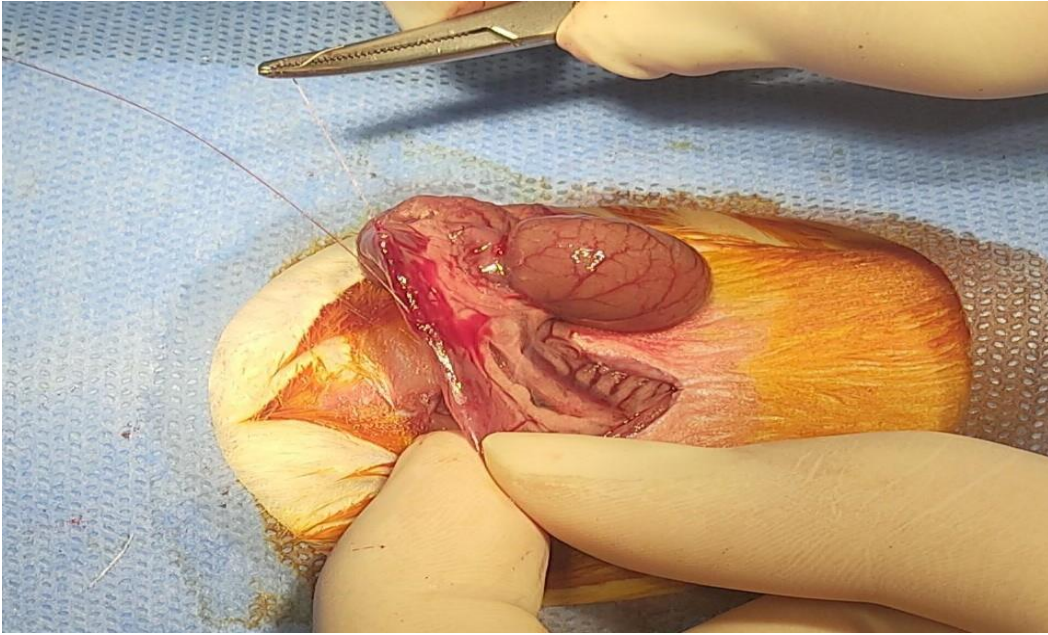


Resim 2.2. Laparotomi gerçekleştirilecek bölge

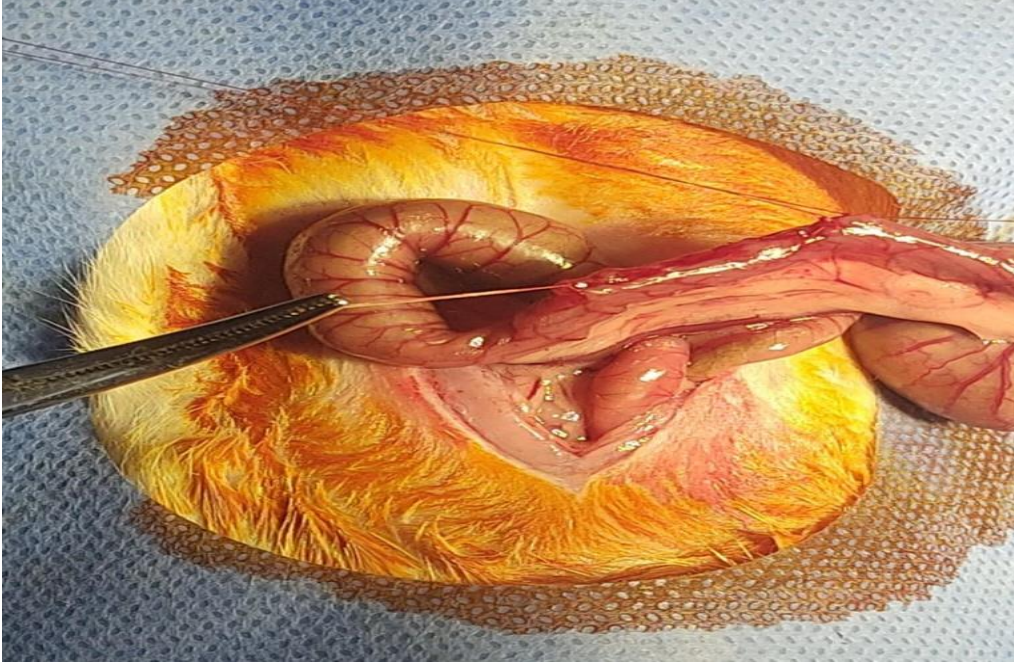
İlk gün, hastaya genel anestezi uygulanarak steril şartlarda median laparotomi gerçekleştirildi. Desendens kolana ulaşıldı ve antimezenterik bölgede 2-3 cm longitudinal ensizyon yapılmasının ardından (Resim 2.3) ensizyon bölgesinin kapatılması için 6-0 polipropilen (Prolen, TIPKİMSAN, İstanbul) kullanılarak çift kat dikişi ile kapatıldı (Resim 2.4.-2.5). Arkasından ensizyon bölgesi kapatıldı ve dikiş hattından abdomen boşluğuna sızan içerik varlığı kontrol edildi. Tüm hayvanların karın duvarı ve derisi bilinen metot ile kapatıldı (Resim 2.6). Karın duvarında uygulanan dikiş hattına metota uygun şekilde bakım yapıldı.



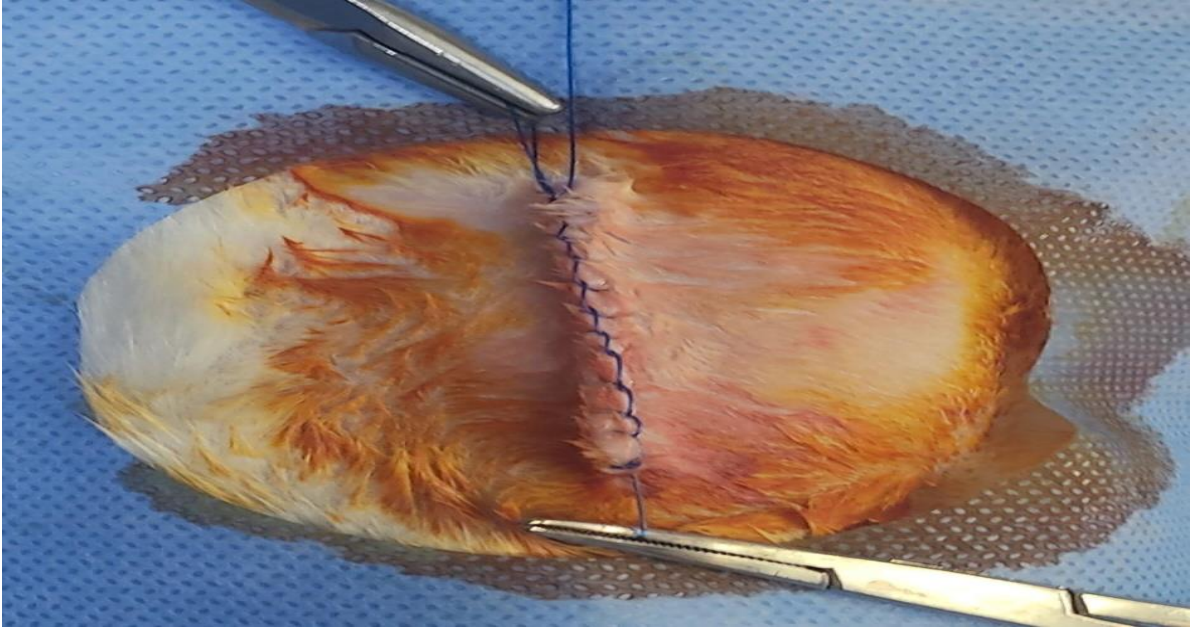
Resim 2.3. Antimezenterik alanda 2-3 cm longitudinal ensizyon uygulaması.



Resim 2.4. Çift kat barsak dikişinin uygulanması.



Resim 2.5. Çift kat barsak dikişinin tamamlandıktan sonraki görünümü.



Resim 2.6. Derinin dikiş ile kapatılması.

2.2.3. Zeytin yaprağı ekstraktının hazırlanması

Araştırmada Muğla ili Milas ilçesi merkezde Aralık-Ocak ayında yağ sıkımı için toplanan zeytinleri işleyen fabrikalardan elde edilen “Memecik” türü zeytin yaprakları kullanıldı. Yapraklar yabancı cisimlerden ve atıklardan arındırıldıktan sonra distile su yıkandı ve oda ısısında kurutuldu. Kurutulan yapraklar blenderda parçalanarak toz haline getirildi. 10 g örnek erlenlere aktarıldıktan sonra 100 ml çözücü (etanol/su) eklenerek 6 saat süresince 55°C’de çalkalamalı su banyosuna alındı. Bu işlemi takibern su banyosundan alınan örnekler Whatman no. 1 filtre kağıdı ile amber şişelere süzüldü. Bu işlem, prosedür aynı olacak şekilde 2 kez tekrar edildi. Süzülen çözeltilerden çözücüyü uzaklaştırmak için 40-50°C, 70 rpm hıza ayarlanan rotary evaporator kullanıldı. Su ve %80’lik etanol ile hazırlanan ekstraktların bünyesinde kalan su, liyofilizatör yardımı ile dondurularak kurutuldu. Elde edilen ekstraktlar -20°C’de muhafaza edildi (Mammadov vd., 2011).

2.2.4. Çalışma grupları

Çalışmada 32 adet erkek Wistar Albino erişkin Rat rastgele bir şekilde aşağıda olduğu gibi 4 eşit gruba ayrıldı.

Zeytin yaprağı ekstraktı 1 grubunda (n=8); 3. (n=4) ve 7. (n=4) gün süre ile 200 mg/kg/gün zeytin yaprağı ekstraktı, serum fizyolojik ile sulandırılarak hazırlandı ve gavaj yolu ile uygulandı. Hayvanlara genel anestezi verildikten sonra, 0. günde median laparotomi gerçekleştirildi. Kolon desendenste antimezenterik kısmında 2-3 cm uzunluğunda bir ensizyon uygulandı ve ensizyon hattı çift kat dikiş ile kapatıldı (Korkmaz vd., 2015). Operasyon uygulaması yapılan hayvanlara operasyondan sonraki 3. güne (n=4) ve 7. güne (n=4) kadar zeytin yaprağı ekstraktı gastrik gavaj ile uygulandı. 3. günde (n=4) ve 7. günde (n=4) olgular sakrifiye edildikten sonra histopatolojik inceleme için ensizyon hattından doku örnekleri, biyokimyasal incelemeler ve hematolojik ölçümleri gerçekleştirmek için kardiak enjeksiyon ile kan örnekleri alındı. Kan örnekleri

biyokimyasal deęerlerin ölçümü için 5000 rpm santrifüj edildi ve serumlarının çıkartılmasını takiben -20 derecede saklandı. Hematolojik ölçümler için EDTA'lı tüplere alınan kan örnekleri işlem tamamlandıktan hemen sonra analiz edildi.

Zeytin yaprağı ekstraktı grubunda 2 (n=8); 3. (n=4) ve 7. (n=4) gün süre ile 400 mg/kg/gün zeytin yaprağı ekstraktı, serum fizyolojik ile sulandırılarak gastrik gavaj yolu ile operasyonun ardından hayvanlara uygulandı. Hayvanlara genel anestezi verildikten sonra, 0. günde median laparotomi gerçekleştirildi. Kolon desendenste antimezenterik kısmında 2-3 cm uzunluğunda bir kesik yapıldı ve ensizyon hattı çift kat dikiş ile kapatıldı (Korkmaz vd., 2015). Operasyon uygulaması yapılan hayvanlara operasyondan sonraki 3. güne ve 7. güne kadar zeytin yaprağı ekstraktı uygulandı. 3. günde (n=4) ve 7. günde (n=4) olgular sakrifiye edildi ve 1. ve 2. grupta uygulanan prosedüre tabi tutuldu.

Sham grubunda (n=8); yer alan olgulara hiçbir ilaç uygulaması yapılmadı. Hayvanlara genel anestezi verildikten sonra, 0. günde median laparotomi gerçekleştirildi. Kolon desendenste antimezenterik kısmında 2-3 cm uzunluğunda bir kesik yapıldı ve ensizyon hattı çift kat dikiş ile kapatıldı (Korkmaz vd., 2015). 3. günde (n=4) ve 7. günde olgular sakrifiye edildi ve 1. ve 2. grupta uygulanan prosedüre tabi tutuldu.

Kontrol grubunda (n=8); olgulara hiçbir ilaç uygulaması yapılmadı. 3. günde (n=4) ve 7. günde (n=4) olgular sakrifiye edildikten sonra histopatolojik inceleme için ensizyon hattından doku örnekleri, biyokimyasal incelemeler ve hematolojik ölçümleri gerçekleştirmek için kardiyak enjeksiyon ile kan örnekleri alındı. Kan örnekleri biyokimyasal deęerlerin ölçümü için 5000 rpm santrifüj edildi ve serumlarının çıkartılmasını takiben -20 derecede saklandı. Hematolojik ölçümler için EDTA'lı tüplere alınan kan örnekleri işlem tamamlandıktan hemen sonra analiz edildi.

2.2.5. Biyokimyasal incelemeler

Kan Örneklerinden elde edilen serumda IL-1 β , TOS, NO, TAS, HYP, ve IL-6 değerlerinin belirlenmesi

Serumda IL-1 β (BT LAB, E011Ra ng/ml), TOS (BT LAB, E1512Ra U/ml), NO (BT LAB, E0703Ra μ mol/L), TNF- α (BT LAB, E0764Ra ng/L), TAS (BT LAB, E1710Ra U/ml), HYP (BT LAB, E0511Ra ng/L), IL-6 (BT LAB, E013Ra ng/ml) düzeyleri Rat ELİSA kiti ile MWGT Lamuda Scan 200, Bio-Tek Instruments, USA ELİSA cihazı kullanılarak ölçüldü.

2.2.6. Hematolojik incelemeler

Çalışma sonunda kan örneklerinin hematolojik değerlendirilmeleri Hemogram cihazı (HumaCount 80) kullanıldı ve WBC, LYM, MID, GRA, LYM (%), MID (%), GRA (%), RBC, HGB, HCT (%), MCV, MCH, MCHC, PLT, RDW (%) düzeyleri ölçüldü.

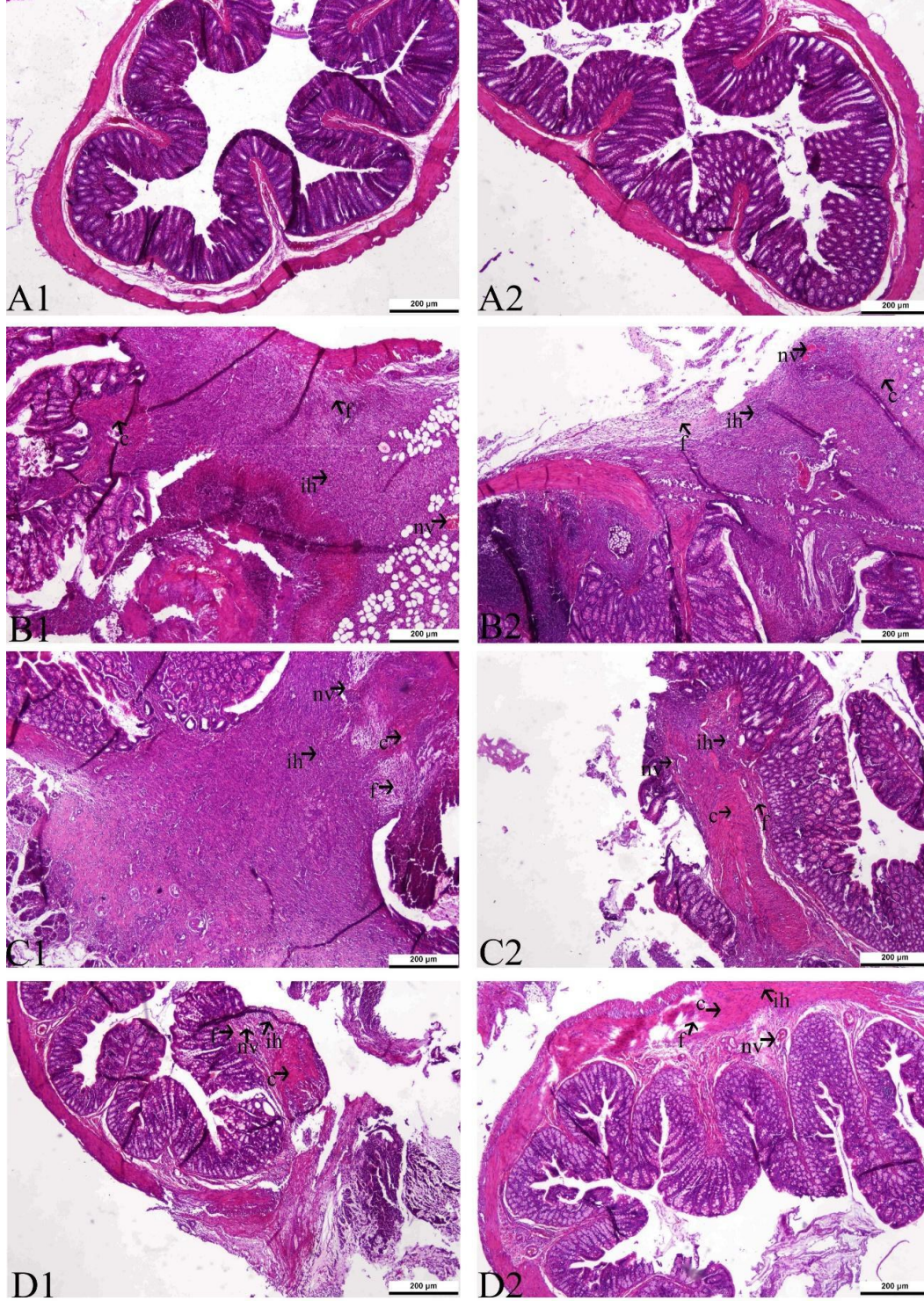
2.2.7. Histopatolojik inceleme

Yapılan nekropsiyi takiben deney hayvanlarından alınan kolon örnekleri, tamponlu nötral %10 formaldehit solüsyonunda sabitlendi. 2 gün sonra, örnekler trimlenerek doku takibi için kasetlere yerleştirildi. Doku takibi için alkol ve ksilenden geçirildikten sonra ardından parafin bloklarına alındı. Parafinde bloklanan dokuları incelenmek üzere, mikrotom yardımıyla 4-5 mikron kalınlığında kesildi ve lamlara aktarıldı. Kesitler, hematoksilin-eozin (HE) yöntemiyle boyandı ve ışık mikroskopunda incelendi.

2.2.8. İstatistiksel analiz

Grupların her bir parametreye göre karşılaştırılmasında Bağımsız Örneklemeler için Varyans analizi (One Way ANOVA), kullanıldı. Her bir grubun ikili karşılaştırılmasında ise LSD çoklu karşılaştırma testi kullanıldı. Sonuçlar “ortalama \pm standart sapma” olarak verildi. İstatistiksel anlamlılık (önemlilik) düzeyi $p < 0.05$ olarak alındı. Araştırmada elde edilen verilerin istatistiksel değerlendirilmesi Windows için SPSS 26 paket programı kullanılarak yapıldı.

3. BULGULAR



Resim 3.1. Grupların histopatolojik inceleme sonuçlarının mikroskopik görüntüsü A1: Kontrol 3. Gün, A2: Kontrol 7. Gün, B1: Sham 3. Gün, Sham 7. Gün, C1: Grup 1-3. Gün, C2: Grup 1-7. Gün, D1: Grup 2-3. Gün, D2: Grup 2-7. Gün; Nv: Neovaskülarizasyon, f: Fibroblastik Aktivite, ih: İnflamatuvar Hücre, c: Kollajen

Çizelge 3.1. Çalışma gruplarının histopatolojik analiz değerleri (n=8) (Ort±SS)

	İnflamatuvar hücre 3. Gün	İnflamatuvar hücre 7. Gün	p	Fibroblastik aktivite 3. Gün	Fibroblastik 7. Gün	P	Nv 3. Gün	Nv 7. Gün	P	Kollajen 3. Gün	Kollajen 7. Gün	p
Kontro l	0,00 ^c ±0,00	0,00 ^b ±0,00	1,000	0,00 ^d ±0,00	0,00 ^c ±0,00	1,000	0,00 ^d ±0,0	0,00 ^c ±0,00	1,000	0,00 ^d ±0,00	0,00 ^c ±0,00	1,000
Sham	4,00 ^a ±0,00	2,75 ^a ±0,50	0,059	1,00 ^c ±0,00	1,75 ^b ±0,50	0,083	0,75 ^c ±0,50	1,25 ^b ±0,50	0,157	1,00 ^c ±0,82	1,50 ^b ±0,58	0,317
Grup-1	2,25 ^b ±0,50	1,50 ^c ±0,58	0,180	2,00 ^b ±0,00	2,50 ^a ±0,58	0,157	2,25 ^b ±0,50	3,00 ^a ±0,00	0,083	1,75 ^b ±0,50	3,00 ^a ±0,00	0,059
Grup-2	2,25 ^b ±0,96	1,00 ^c ±0,00	0,102	3,00 ^a ±0,00	3,00 ^a ±0,00	1,000	3,00 ^a ±0,00	3,00 ^a ±0,00	1,000	3,00 ^a ±0,00	3,00 ^a ±0,00	1,000
p	0,004*	0,003*		0,002*	0,004*		0,003*	0,002*		0,004*	0,002*	

*: p<0,05 A, B, C: Aynı satırda farklı harfleri taşıyan ortalamalar arasındaki farklar önemlidir (p<0,05).

*: p<0,05 a, b, c: Aynı sütunda farklı harfleri taşıyan ortalamalar arasındaki farklar önemlidir (p<0,05)

Çizelge 3.2. Çalışma gruplarının serum biyokimya değerleri (n=8) (Ort±SS)

	TAS (U/ml)	TOS (U/ml)	TNF- α (ng/L)	IL-1 β (ng/ml)	IL-6 (ng/ml)	NO (μ mol/L)	HYP (ng/L)
Kontrol 3. Gün	3,97 ^b ±0,32	4,02 ^b ±0,92	84,45 ^a ±4,31	6,99 ^a ±0,28	2,67 ^b ±0,22	5,60 ^b ±0,27	371,63±14,00
Kontrol 7. Gün	4,18 ^b ±0,26	6,34 ^a ±0,51	62,51 ^b ±7,56	7,73 ^a ±0,79	3,31 ^a ±0,44	5,60 ^b ±0,27	371,63±14,00
Sham 3. Gün	4,73 ^a ±0,10	3,67 ^b ±1,73	74,29 ^a ±21,19	4,09 ^c ±0,71	2,49 ^b ±0,14	5,52 ^b ±0,48	339,25±32,47
Sham 7. Gün	4,65 ^a ±0,18	4,90 ^{ab} ±0,56	55,52 ^b ±4,83	5,28 ^b ±0,30	2,81 ^{ab} ±0,12	5,03 ^c ±0,71	336,25±39,94
Grup 1 3. Gün	4,66 ^a ±0,12	4,75 ^{ab} ±0,57	70,02 ^a ±12,23	2,50 ^d ±0,10	2,97 ^a ±0,71	5,70 ^b ±0,47	309,38±23,40
Grup 1 7. Gün	4,92 ^a ±0,40	3,88 ^b ±0,83	52,94 ^b ±14,04	2,87 ^d ±0,47	2,53 ^b ±0,20	7,25 ^a ±1,47	355,75±119,98
Grup 2 3. Gün	4,90 ^a ±0,40	3,01 ^c ±1,52	55,89 ^b ±15,12	2,62 ^d ±0,29	2,39 ^c ±0,20	6,14 ^{ab} ±0,43	347,13±51,79
Grup 2 7. Gün	5,11 ^a ±0,90	2,21 ^c ±1,06	50,86 ^b ±16,56	3,37 ^c ±0,94	2,70 ^b ±0,24	6,83 ^a ±0,12	378,50±68,69
P	0,010*	0,001*	0,014*	0,000*	0,018*	0,001*	0,693

*: p<0,05 a, b, c: Aynı sütunda farklı harfleri taşıyan ortalamalar arasındaki farklar önemlidir (p<0,05).

Çizelge 3.3a. Çalışma gruplarından elde edilen kan örneklerinin hemogram sonuçları (n=8) (Ort±SS)

Gruplar	WBC (10 ⁹ /L)	LYM (10 ⁹ /L)	MID (10 ⁹ /L)	GRA (10 ⁹ /L)	LYM (%)	Mid (%)	GRAN (%)	RBC (10 ¹² /L)
Kontrol 3. Gün	7,55±2,71	5,63±1,31	0,45±0,44	1,48 ^b ±1,01	56,63±35,62	4,90±4,14	14,65 ^b ±10,22	7,17±2,15
Kontrol 7. Gün	7,30±1,08	5,60±0,62	0,43±0,33	1,28 ^b ±0,39	77,58±7,34	6,25±3,59	16,18 ^b ±3,80	8,21±0,31
Sham 3. Gün	8,13±4,55	6,13±3,65	0,33±0,21	1,68 ^b ±0,71	57,78±31,91	3,88±2,35	16,68 ^b ±9,81	7,86±0,35
Sham 7. Gün	10,23±1,07	6,68±1,42	0,63±0,10	2,93 ^{ab} ±0,29	65,38±7,02	6,68±1,66	27,95 ^{ab} ±5,43	7,65±0,40
Grup 1 3. Gün	7,23±3,65	4,40±1,96	0,38±0,25	2,45 ^b ±1,48	63,25±7,28	5,88±1,23	30,88 ^{ab} ±6,44	7,75±1,12
Grup 1 7. Gün	10,78±2,97	6,03±1,75	0,35±0,25	4,40 ^a ±1,58	56,48±7,29	4,28±2,41	39,25 ^a ±7,66	6,92±0,54
Grup 2 3. Gün	3,98±0,76	2,23±1,15	0,28±0,15	1,48 ^b ±0,63	55,45±22,94	8,50±4,52	36,05 ^a ±18,46	7,55±0,48
Grup 2 7. Gün	9,23±3,45	5,45±1,83	0,60±0,29	3,18 ^{ab} ±1,95	61,73±12,35	7,23±2,65	31,05 ^{ab} ±10,81	6,67±1,17
P	0,068	0,078	0,549	0,009*	0,795	0,417	0,008*	0,432

*: p<0,01, a, b, c, d: Aynı sütundaki farklı harfleri taşıyan ortalamalar arasındaki farklar önemlidir (p<0,05).

Çizelge 3.3b. Elde edilen hemogram sonuçlarının devamı (n=8) (Ort±SS)

Gruplar	HGB (mg/dl)	HCT (%)	MCV (fl)	MCH (pg)	MCHC (pg)	PLT (10 ⁹ /L)	RDW%
Kontrol 3. Gün	12,43±4,16	43,50±13,35	60,63±1,14	17,10±1,01	28,20 ^b ±1,28	678,00 ^b ±245,28	11,78±0,76
Kontrol 7. Gün	14,40±0,51	50,20±0,89	61,23±1,58	17,50±0,24	28,63 ^{ab} ±0,53	711,00 ^b ±42,13	11,85±0,90
Sham 3. Gün	13,35±0,37	44,53±2,62	59,23±1,08	17,73±0,99	29,98 ^a ±1,29	818,00 ^b ±9,76	12,13±0,79
Sham 7. Gün	12,95±0,77	46,00±2,72	60,23±2,49	17,15±0,53	28,48 ^b ±0,53	1126,00 ^a ±131,38	12,05±0,24
Grup1 3. Gün	13,68±1,47	46,60±5,47	60,43±1,75	17,68±0,92	29,33 ^a ±0,78	746,25 ^b ±103,03	12,63±0,45
Grup1 7. Gün	11,95±0,97	41,78±2,98	60,48±1,67	17,20±0,41	28,55 ^b ±0,45	1102,00 ^a ±63,85	12,75±0,89
Grup2 3. Gün	13,48±1,34	45,08±4,09	59,73±2,11	17,80±0,70	29,83 ^a ±0,50	468,25 ^c ±292,74	11,98±0,79
Grup2 7. Gün	11,63±2,24	40,58±7,58	60,80±0,98	17,35±0,39	28,58 ^{ab} ±0,26	753,50 ^b ±171,61	12,35±0,64
P	0,464	0,498	0,781	0,740	0,025*	0,000*	0,460

*: p<0,01, a, b, c, d: Aynı sütundaki farklı harfleri taşıyan ortalamalar arasındaki farklar önemlidir (p<0,05).

3.1. Gruplarda yapılan sakrifikasyon işlemi sonrasında kayıt edilen makroskopik adezyon bulguları

Gruplardaki deney hayvanlarında sütur uygulanan bölgenin histopatolojik örnekleri alınmadan önce makroskopik iyileşme ve adezyonlar incelenmesi için kayıt altına alındı.

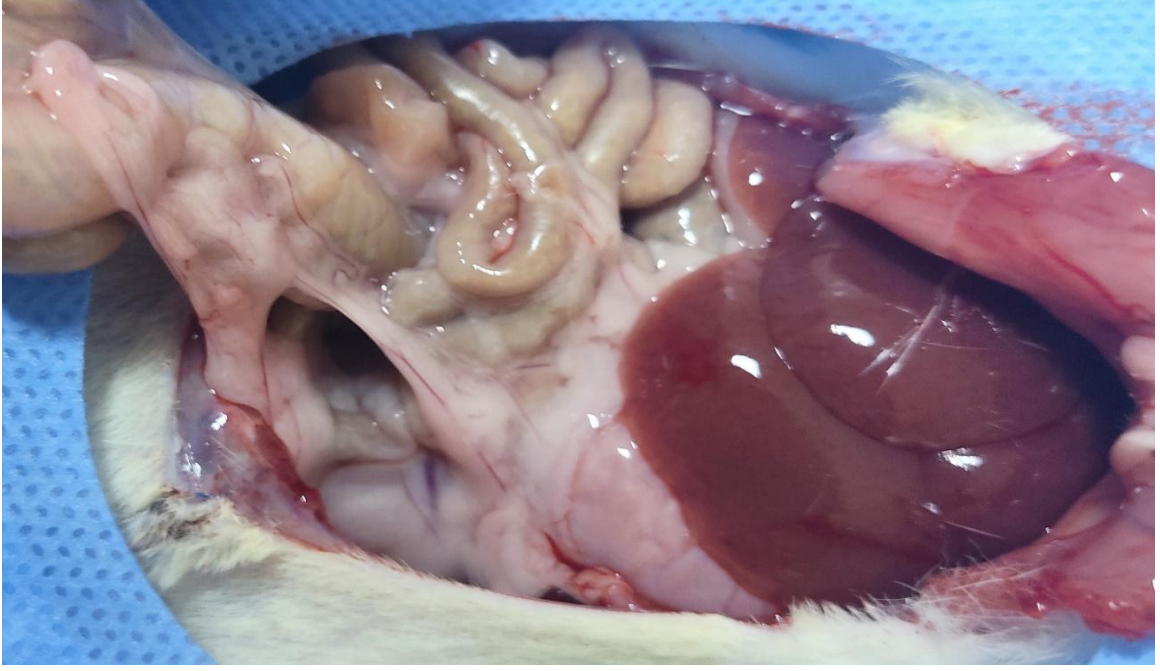
Çizelge 3.4a. Gruplarda oluşan adezyon seviyesi ve gerçekleşen bölgeler

Rat Numarası	Adezyon Düzeyi	Adezyon Bölgesi
Sham 1 numaralı rat	+1	Mezenteriyum
Sham 2 numaralı rat	+1	Mezenteriyum
Sham 3 numaralı rat	+1	Mezenteriyum
Sham 4 numaralı rat	+1	Mezenteriyum
Sham 5 numaralı rat	+1	Mezenteriyum
Sham 6 numaralı rat	0	(-)
Sham 7 numaralı rat	+2	Mezenteriyum-kolon
Sham 8 numaralı rat	+1	Mezenteriyum
Grup 1-1 numaralı rat	+2	Mezenteriyum-kolon
Grup 1-2 numaralı rat	+1	Mezenteriyum
Grup 1-3 numaralı rat	0	(-)
Grup 1-4 numaralı rat	+2	Mezenteriyum-kolon
Grup 1-5 numaralı rat	+2	Mezenteriyum-kolon
Grup 1-6 numaralı rat	+1	Mezenteriyum
Grup 1-7 numaralı rat	+1	Mezenteriyum
Grup 1-8 numaralı rat	+1	Mezenteriyum

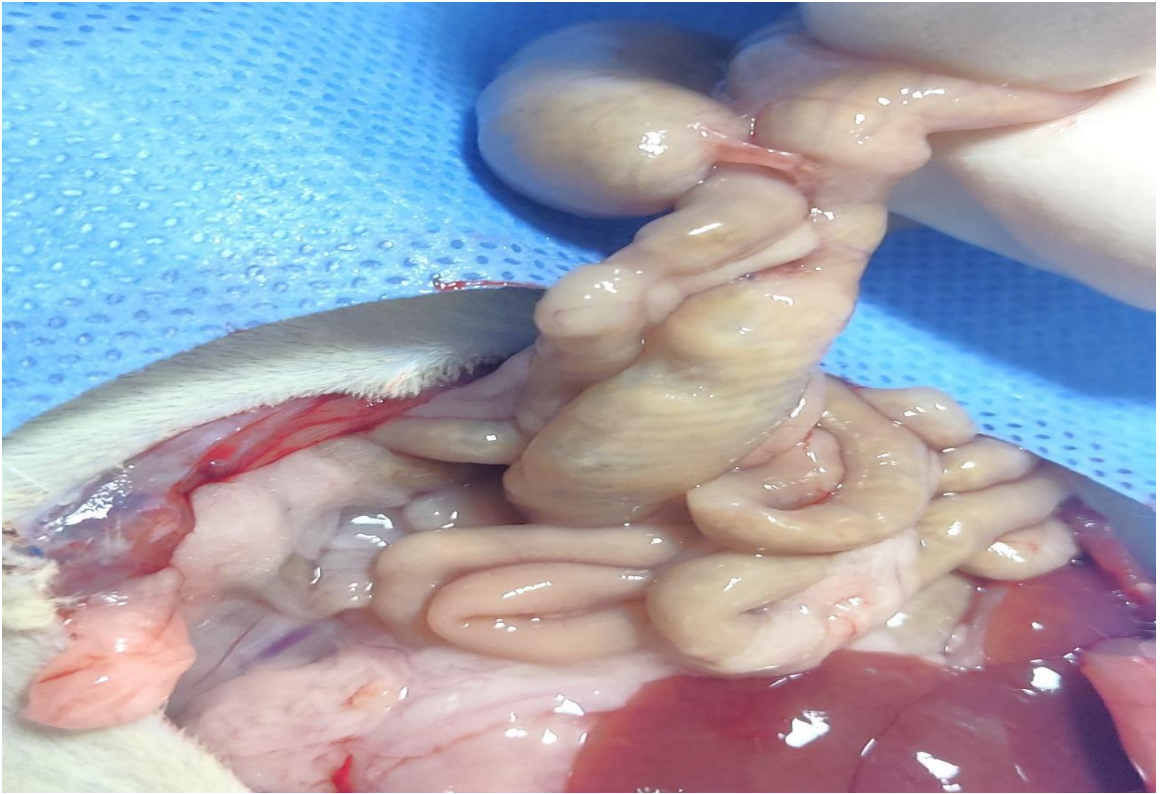Çizelge 3.4b. Gruplarda oluşan adezyon seviyesi ve gerçekleşen bölgelerin devamı

Rat Numarası	Adezyon Düzeyi	Adezyon Bölgesi
Grup 2-1 numaralı rat	+2	Mezentaryum-kolon
Grup 2-2 numaralı rat	+1	Mezentaryum
Grup 2-3 numaralı rat	0	(-)
Grup 2-4 numaralı rat	+1	Mezentaryum
Grup 2-5 numaralı rat	+1	Mezentaryum
Grup 2-6 numaralı rat	+1	Mezentaryum
Grup 2-7 numaralı rat	0	(-)
Grup 2-8 numaralı rat	0	(-)

Çalışmamız sırasında histopatolojik örneklerin toplaması için yapılan nekropsi işlemi sonrasında ensizyon alanında oluşan adezyonlar kaydedildi. Çalışma gruplarındaki adezyon gelişimi, (Lange vd., 1995) kullandığı ölçeğe (0-3+) göre değerlendirildi. Sakrifiye edilen çalışma gruplarındaki bulgulara göre, 0-1+ düzeyinde adezyon tespit edildi. Adezyonlar, mezenteriyum ve kolon gibi dokular arasında oluştu. Periton ve diğer karın içi organlarında ise adezyon gözlemlenmedi.



Resim 3.2. Çizelgede +1 olarak belirtilen mezentaryum adezyon bölgesi.



Resim 3.3. Çizelgede +2 olarak belirtilen mezentaryum-kolon adezyon bölgesi.

3.2. Gruplarda histopatolojik inceleme sonuçlarının istatistiksel grafikleri

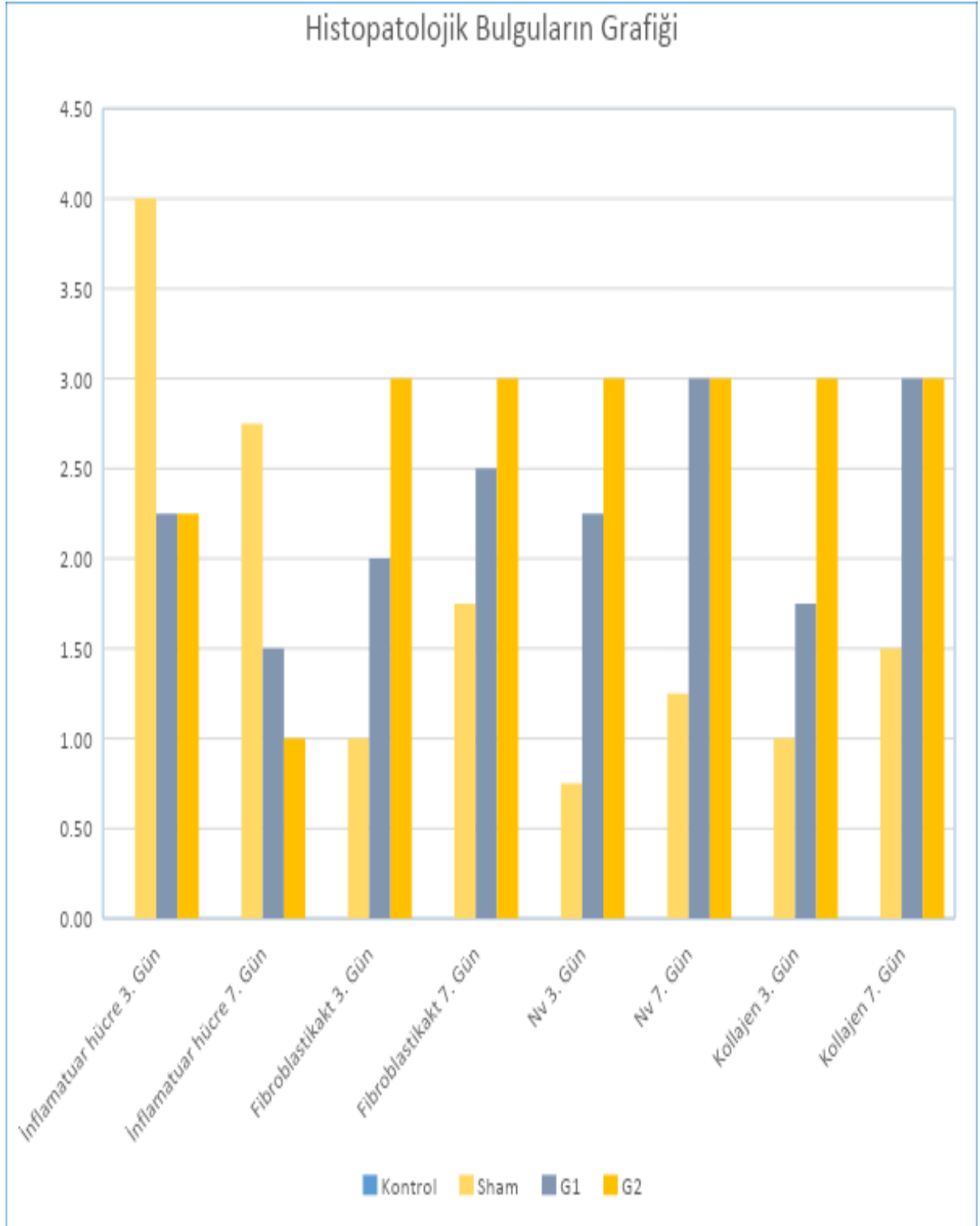
Gerçekleştirilen çalışma sonucunda Kontrol, Sham, Grup 1 ve Grup 2 gruplarının her birinin 3. gün ve 7. günlerinde desendens kolon ensizyon hattından elde edilen örneklerin histopatolojik olarak inflamatuvar hücre, fibroblastik aktivite, neovaskülarizasyon ve kollajen düzeyi değerlendirildi.

İnflamatuvar Hücre sonuçları; $0,00\pm0,00$, $0,00\pm0,00$, $4,00\pm0,00$, $2,75\pm0,50$, $2,25\pm0,50$, $1,50\pm0,58$, $2,25\pm0,96$ ve $1,00\pm0,00$ değerlerinde sonuçlanmıştır (Şekil 3.1, Çizelge 3.1.). Deney grupları değerlendirildiğinde çalışma gruplarında ki değerlerin kontrol gruplarının değerlerine göre yüksek olması ile anlamlı farklılık kayıt edilmiştir (P:0,000*).

Fibroblastik Aktivite sonuçları; $0,00\pm0,00$, $0,00\pm0,00$, $1,00\pm0,00$, $1,78\pm0,50$, $2,00\pm0,00$, $2,50\pm0,58$, $3,00\pm0,00$ ve $3,00\pm0,00$ değerlerinde sonuçlanmıştır (Şekil 3.1, Çizelge 3.1.). Deney grupları değerlendirildiğinde çalışma gruplarında ki değerlerin kontrol gruplarının değerlerine göre yüksek olması ile anlamlı farklılık kayıt edilmiştir (P:0,000*).

Neovaskülarizasyon sonuçları; $0,00\pm0,00$, $0,00\pm0,00$, $0,75\pm0,50$, $1,25\pm0,50$, $2,25\pm0,50$, $3,00\pm0,00$, $3,00\pm0,00$ ve $3,00\pm0,00$ değerlerinde sonuçlanmıştır (Şekil 3.1, Çizelge 3.1.). Deney grupları değerlendirildiğinde çalışma gruplarında ki değerlerin kontrol gruplarının değerlerine göre yüksek olması ile anlamlı farklılık kayıt edilmiştir (P:0,000*).

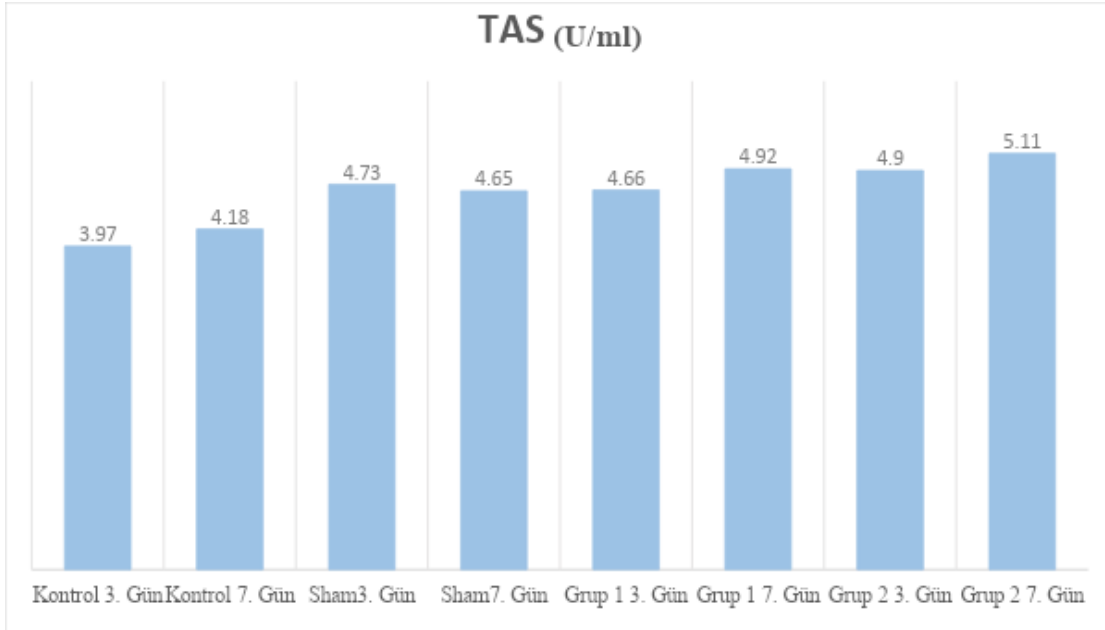
Kollajen sonuçları; $0,00\pm0,00$, $0,00\pm0,00$, $1,00\pm0,82$, $1,50\pm0,58$, $1,75\pm0,50$, $3,00\pm0,00$, $3,00\pm0,00$ ve $3,00\pm0,00$ değerinde sonuçlanmıştır (Şekil 3.1, Çizelge 3.1.). Deney grupları değerlendirildiğinde çalışma gruplarında ki değerlerin kontrol gruplarının değerlerine göre yüksek olması ile anlamlı farklılık kayıt edilmiştir (P:0,000*).



Şekil 3.1. Histopatolojik bulguların grafiđi

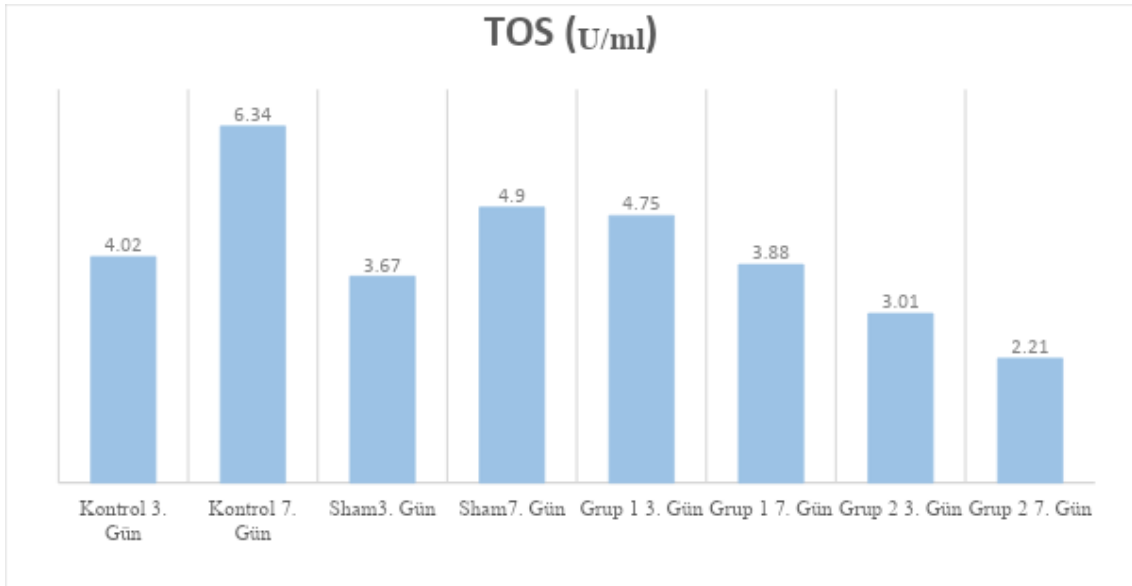
3.3. Gruplarda biyokimyasal inceleme sonuçlarının istatistiksel grafikleri

Gerçekleştirilen çalışma sonucunda Kontrol, Sham, Grup 1 ve Grup 2 gruplarının her birinin 3. gün ve 7. günlerinde alınan kan örneklerinin TAS değerleri $3,97\pm 0,32$, $4,18\pm 0,26$, $4,73\pm 0,10$, $4,65\pm 0,18$, $4,66\pm 0,12$, $4,92\pm 0,40$, $4,90\pm 0,40$ ve $5,11\pm 0,90$ (U/ml) olarak kayıt edilmiştir (Şekil 3.2., Çizelge 3.2.). Çalışma gruplarındaki TAS değeri göz önüne alındığında, çalışma gruplarındaki değerlerin kontrol gruplarına göre artışı istatistiksel olarak anlamlıdır ($p<0,010$).



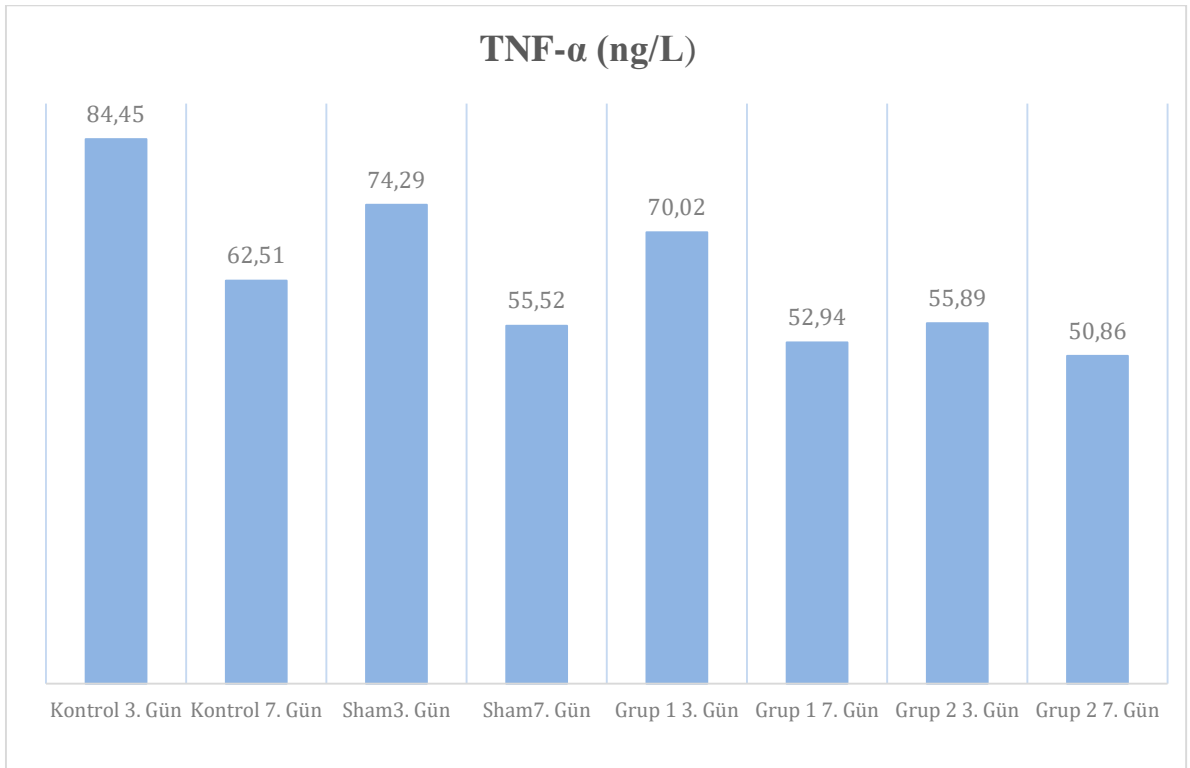
Şekil 3.2. Deney gruplarından elde edilen TAS (U/ml) (Toplam Antioksidan Seviyesi) düzeyleri

Gerçekleştirilen çalışma sonucunda Kontrol, Sham, Grup 1 ve Grup 2 gruplarının her birinin 3. gün ve 7. günlerinde alınan kan örneklerinin TOS sonuçları; $4,02\pm0,92$, $6,34\pm0,51$, $3,67\pm1,73$, $4,90\pm0,56$, $4,75\pm0,57$, $3,88\pm0,83$, $3,01\pm1,52$, ve $2,21\pm1,06$ (U/ml) olarak kayıt edilmiştir (Şekil 3.3., Çizelge 3.2.). Çalışma gruplarındaki TOS değeri göz önüne alındığında, çalışma gruplarındaki değerlerin kontrol gruplarına göre azalışı istatistiksel olarak anlamlıdır ($p<0,001$).



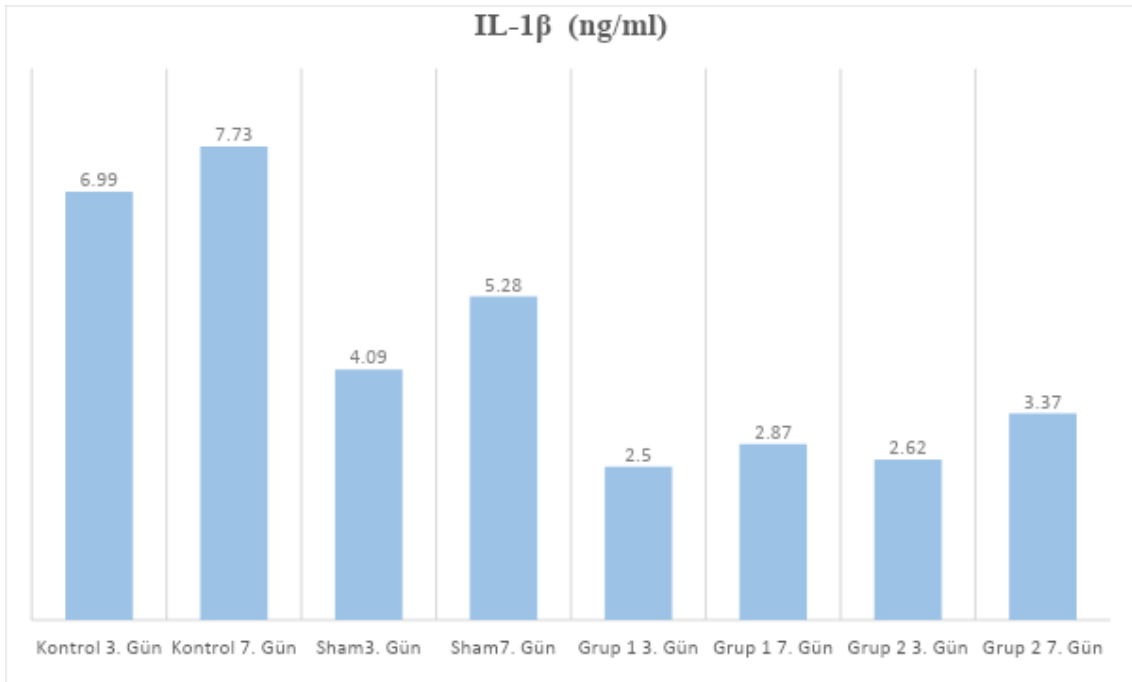
Şekil 3.3. Deney gruplarından elde edilen TOS (U/ml) (Toplam Oksidan Seviyesi) düzeyleri

Gerçekleştirilen çalışma sonucunda Kontrol, Sham, Grup 1 ve Grup 2 gruplarının her birinin 3. gün ve 7. günlerinde alınan kan örneklerinin TNF- α sonuçları; 84,45 \pm 4,31, 62,51 \pm 7,56, 74,29 \pm 21,19, 55,52 \pm 4,83, 70,02 \pm 12,23 52,94 \pm 14,04, 55,89 \pm 15,12 ve 50,86 \pm 16,56 (ng/L) olarak kayıt edilmiştir (Şekil 3.4., Çizelge 3.2.). Çalışma gruplarındaki TNF- α değeri göz önüne alındığında, çalışma gruplarındaki değerin kontrol gruplarına göre azalışı istatistiksel olarak anlamlıdır (p:0,014).



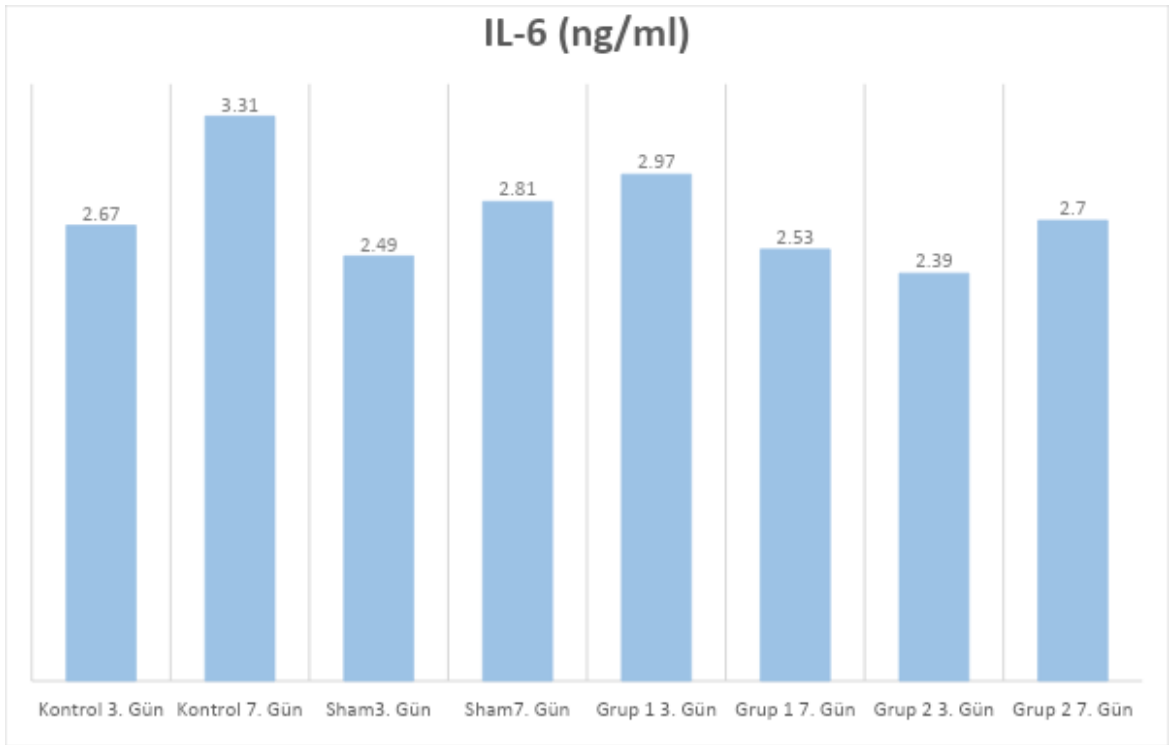
Şekil 3.4. Deney gruplarından elde edilen TNF- α (ng/L) düzeyleri

Gerçekleştirilen çalışma sonucunda Kontrol, Sham, Grup 1 ve Grup 2 gruplarının her birinin 3. gün ve 7. günlerinde alınan kan örneklerinin IL-1 β sonuçları; 6,99 \pm 0,28, 7,73 \pm 0,79, 4,09 \pm 0,71, 5,28 \pm 0,30, 2,50 \pm 0,10, 2,87 \pm 0,47, 2,62 \pm 0,29 ve 3,37 \pm 0,94 (ng/ml) olarak kayıt edilmiştir (Şekil 3.5., Çizelge 3.2.). Çalışma gruplarındaki IL-1 β değeri göz önüne alındığında, çalışma gruplarındaki değerin kontrol gruplarına göre azalışı istatistiksel olarak anlamlıdır (p<0,000).



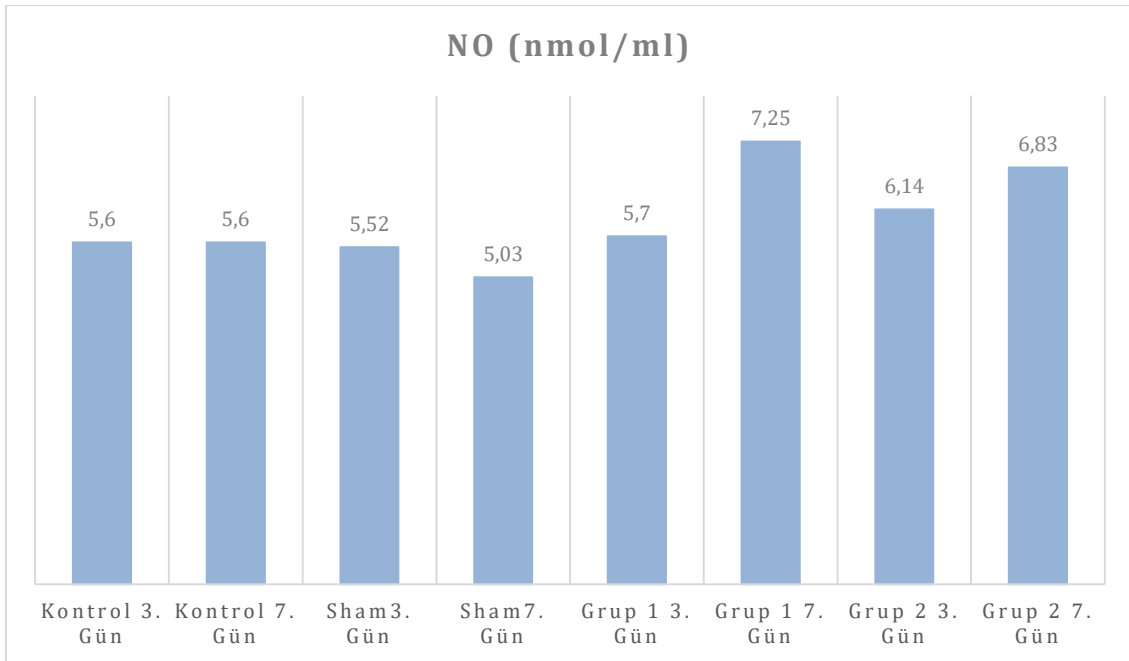
Şekil 3.5. Deney gruplarından elde edilen IL-1 β (ng/ml) düzeyleri

Gerçekleştirilen çalışma sonucunda Kontrol, Sham, Grup 1 ve Grup 2 gruplarının her birinin 3. gün ve 7. günlerinde alınan kan örneklerinin IL-6 sonuçları; $2,67\pm 0,22$, $3,31\pm 0,44$, $2,49\pm 0,14$, $2,81\pm 0,12$, $2,97\pm 0,71$, $2,53\pm 0,20$, $2,39\pm 0,20$ ve $2,70\pm 0,24$ (ng/ml) olarak kayıt edilmiştir (Şekil 3.6., Çizelge 3.2.). Deney grupları değerlendirildiğinde aralarında istatistiksel olarak anlamlı farklılık kayıt edilmiştir ($p:0,018$).



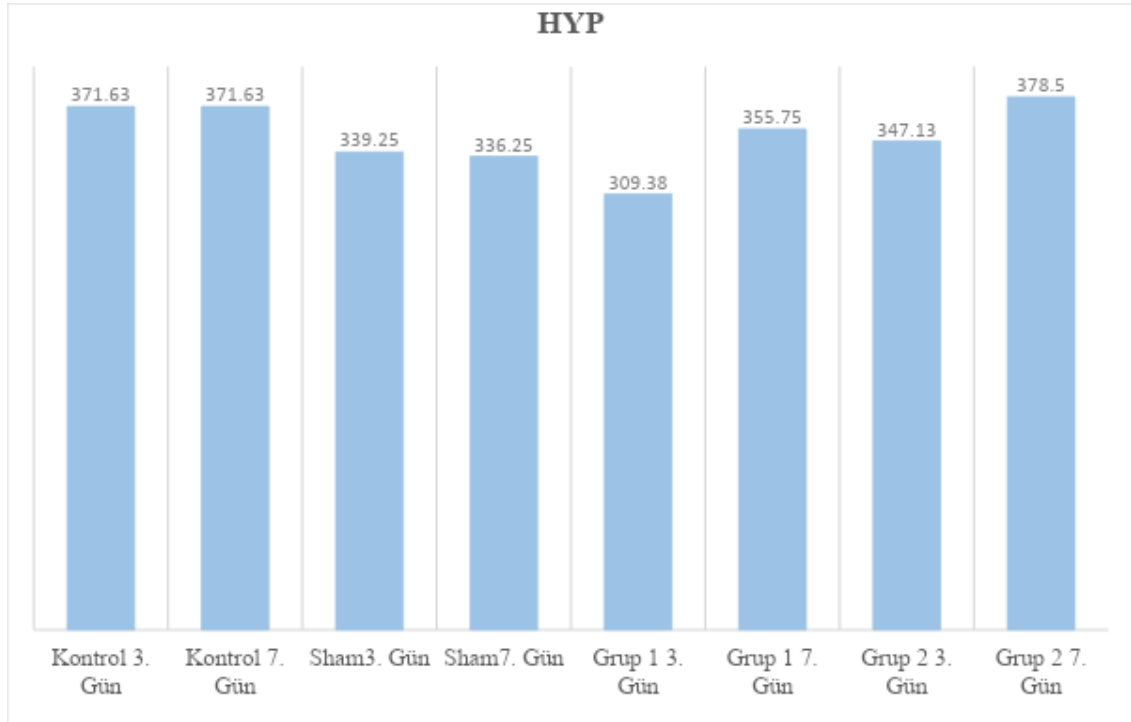
Şekil 3.6. Deney gruplarından elde edilen IL-6 (ng/ml) düzeyleri

Gerçekleştirilen çalışma sonucunda Kontrol, Sham, Grup 1 ve Grup 2 gruplarının her birinin 3. gün ve 7. günlerinde alınan kan örneklerinin NO sonuçları; $5,60\pm0,27$, $5,60\pm0,27$, $5,52\pm0,48$, $5,03\pm0,71$, $5,70\pm0,47$, $7,25\pm1,47$, $6,14\pm0,43$ ve $6,83\pm0,12$ (nmol/ml) olarak kayıt edilmiştir (Şekil 3.7., Çizelge 3.2.). Çalışma gruplarındaki NO değeri göz önüne alındığında, çalışma gruplarındaki değerlerin kontrol gruplarına göre artışı istatistiksel olarak anlamlıdır ($p<0,001$).



Şekil 3.7. Deney gruplarından elde edilen NO (nmol/ml) düzeyleri

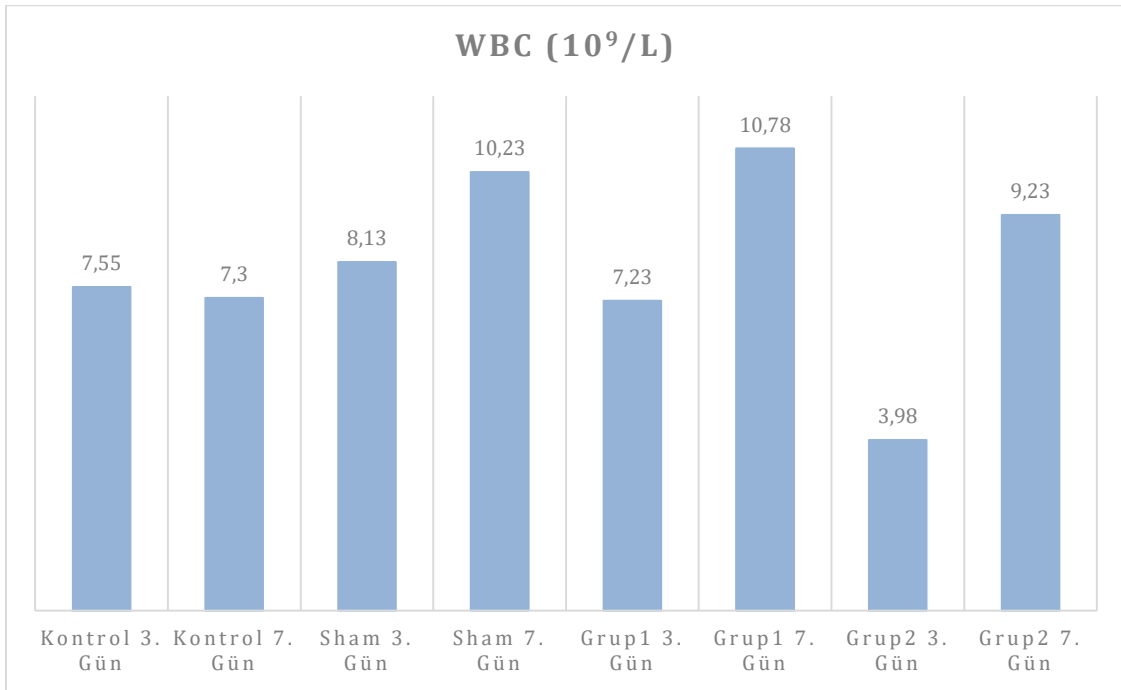
Gerçekleştirilen çalışma sonucunda Kontrol, Sham, Grup 1 ve Grup 2 gruplarının her birinin 3. gün ve 7. günlerinde alınan kan örneklerinin HYP (Hidroksiprolin) sonuçları; $371,63 \pm 14,00$, $371,63 \pm 14,00$, $339,25 \pm 32,47$, $336,25 \pm 39,94$, $309,38 \pm 23,40$, $355,75 \pm 119,98$, $347,13 \pm 51,79$ ve $378,50 \pm 68,69$ olarak kayıt edilmiştir (Şekil 3.8., Çizelge 3.2.). Deney grupları değerlendirildiğinde aralarında anlamlı farklılık yoktur ($p:0,693$).



Şekil 3.8. Deney gruplarından elde edilen serum HYP düzeyleri

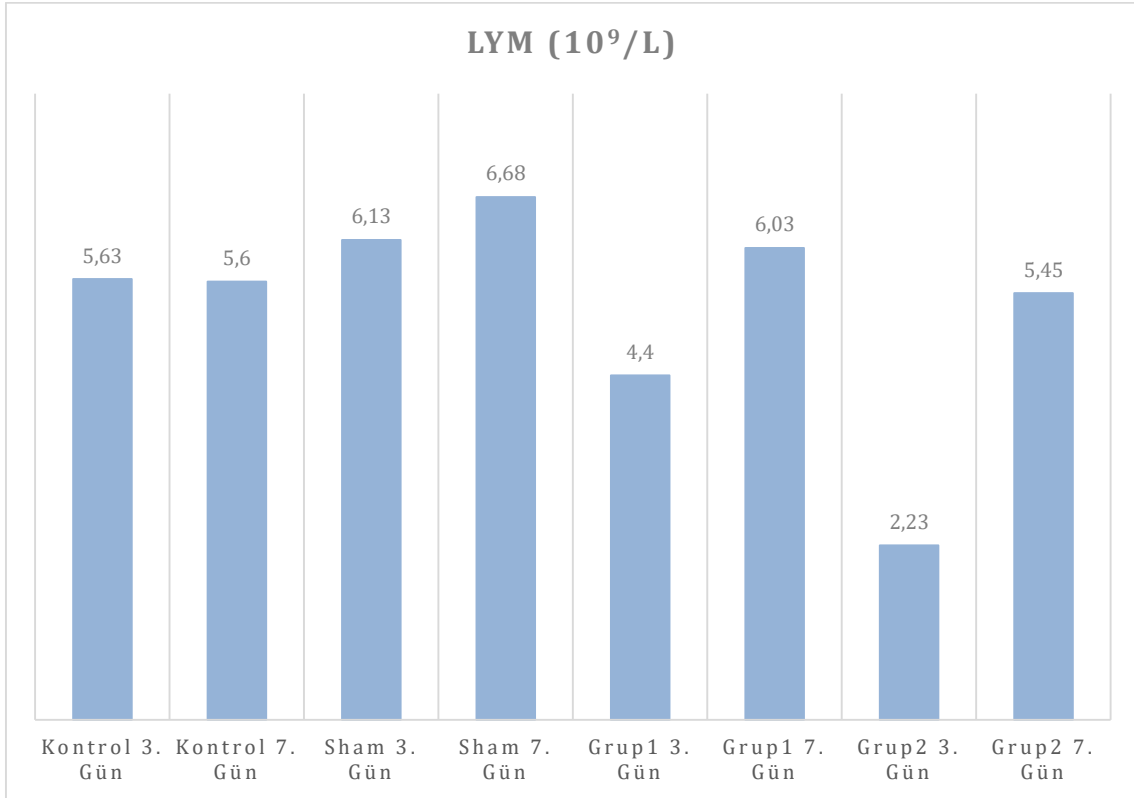
3.4. Gruplarda hematolojik inceleme sonuçlarının istatistiksel grafikleri

Gerçekleştirilen çalışma sonucunda Kontrol, Sham, Grup 1 ve Grup 2 gruplarının her birinin 3. gün ve 7. günlerinde alınan kan örneklerinin WBC ölçüm sonuçları; $7,55 \pm 2,71$, $7,30 \pm 1,08$, $8,13 \pm 4,55$, $10,23 \pm 1,07$, $7,23 \pm 3,65$, $10,78 \pm 2,97$, $3,98 \pm 0,76$ ve $9,23 \pm 3,45$ ($10^9/l$) olarak kayıt edilmiştir (Şekil 3.9., Çizelge 3.3a). Deney grupları değerlendirildiğinde aralarında istatistiksel olarak anlam ifade eden farklılık kaydedilmemiştir ($p:0,068^*$).



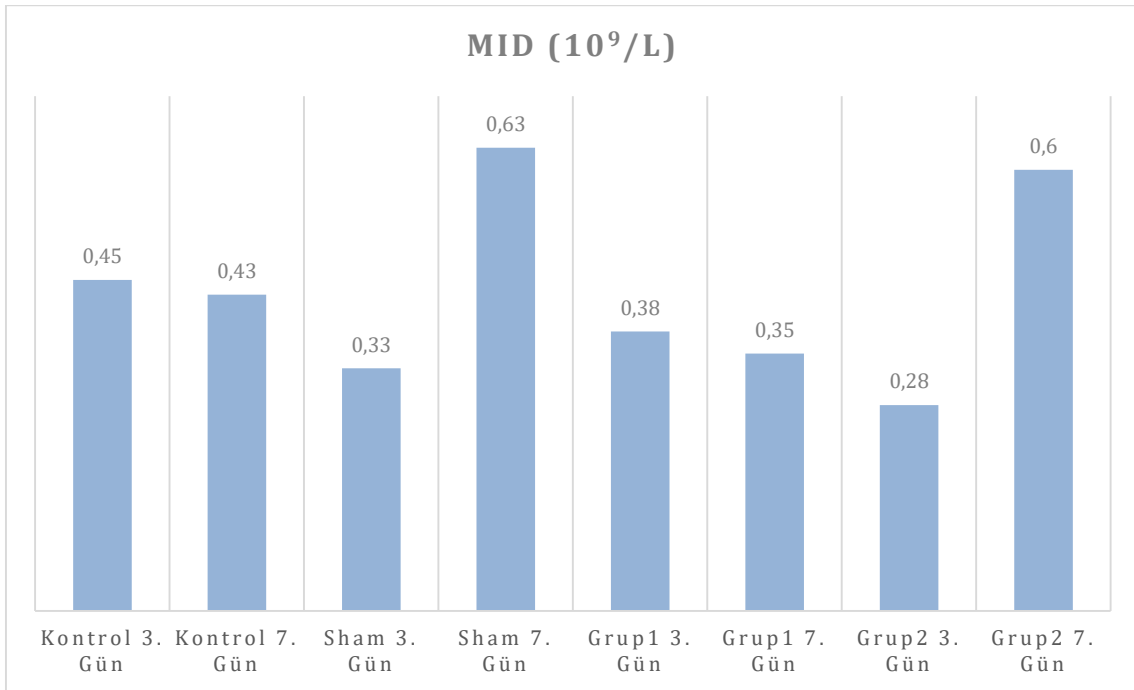
Şekil 3.9. Deney gruplarında ölçülen WBC ($10^9/L$) düzeyleri

Gerçekleştirilen çalışma sonucunda Kontrol, Sham, Grup 1 ve Grup 2 gruplarının her birinin 3. gün ve 7. günlerinde alınan kan örneklerinin LYM ölçüm sonuçları; $5,63 \pm 1,31$, $5,60 \pm 0,62$, $6,13 \pm 3,65$, $6,68 \pm 1,42$, $4,40 \pm 1,96$, $6,03 \pm 1,75$, $2,23 \pm 1,15$ ve $5,45 \pm 1,83$ ($10^9/l$) olarak kayıt edilmiştir (Şekil 3.10., Çizelge 3.3a). Deney grupları değerlendirildiğinde aralarında istatistiksel olarak anlam ifade eden farklılık kaydedilmemiştir ($p:0,078^*$).



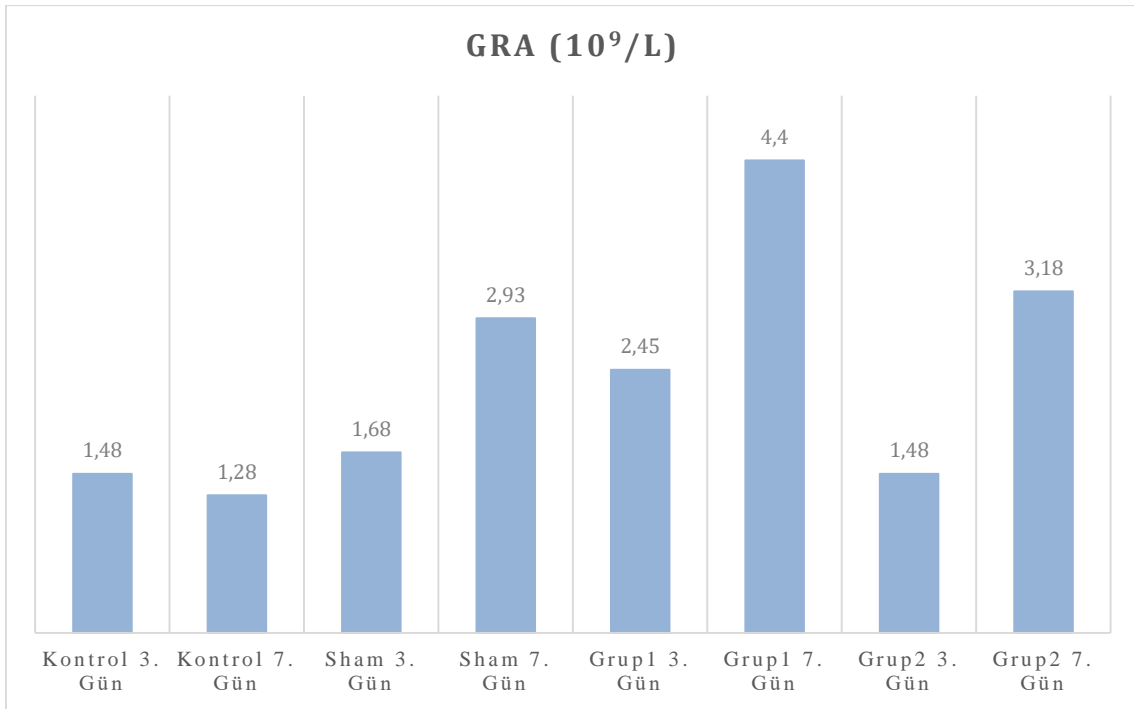
Şekil 3.10. Deney gruplarında ölçülen LYM ($10^9/L$) düzeyleri

Gerçekleştirilen çalışma sonucunda Kontrol, Sham, Grup 1 ve Grup 2 gruplarının her birinin 3. gün ve 7. günlerinde alınan kan örneklerinin MID ölçüm sonuçları; $0,45 \pm 0,44$, $0,43 \pm 0,33$, $0,33 \pm 0,21$, $0,63 \pm 0,10$, $0,38 \pm 0,25$, $0,35 \pm 0,25$, $0,28 \pm 0,15$ ve $0,60 \pm 0,29$ ($10^9/l$) olarak kayıt edilmiştir (Şekil 3.11., Çizelge 3.3a). Deney grupları değerlendirildiğinde aralarında istatistiksel olarak anlam ifade eden farklılık kaydedilmemiştir ($p:0,549^*$).



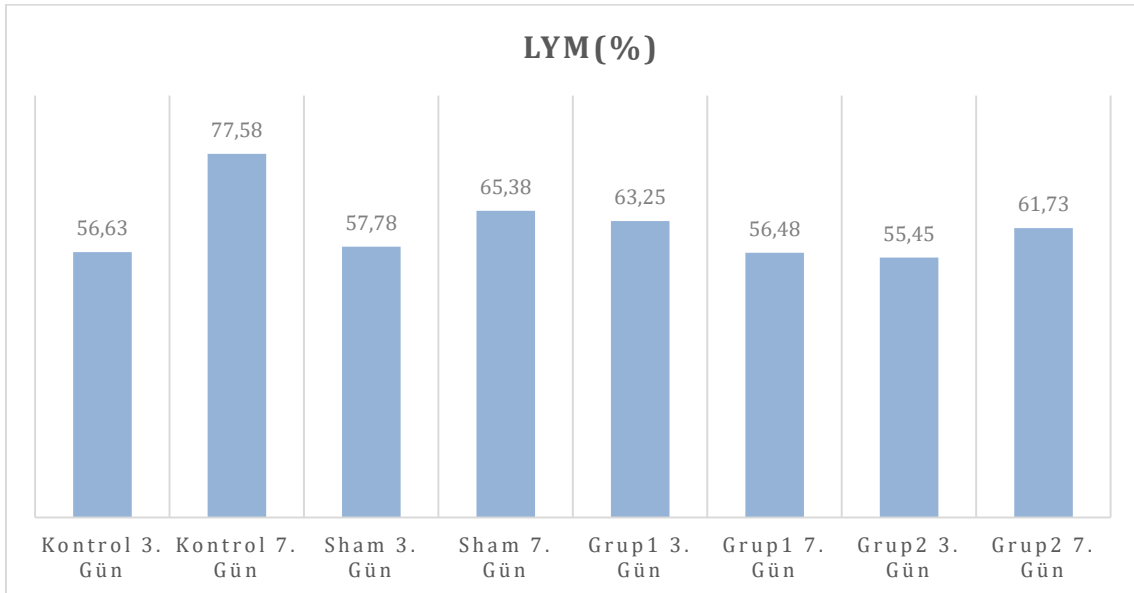
Şekil 3.11. Deney gruplarında ölçülen MID ($10^9/L$) düzeyleri

Gerçekleştirilen çalışma sonucunda Kontrol, Sham, Grup 1 ve Grup 2 gruplarının her birinin 3. gün ve 7. günlerinde alınan kan örneklerinin GRA ölçüm sonuçları; $1,48 \pm 1,01$, $1,28 \pm 0,39$, $1,68 \pm 0,71$, $2,93 \pm 0,29$, $2,45 \pm 1,48$, $4,40 \pm 1,58$, $1,48 \pm 0,63$ ve $3,18 \pm 1,95$ ($10^9/l$) olarak kayıt edilmiştir (Şekil 3.12., Çizelge 3.3a). Çalışma gruplarındaki GRA değeri göz önüne alındığında, çalışma gruplarındaki değer kontrol gruplarına göre istatistiksel olarak artışı anlamlıdır ($p:0,009^*$).



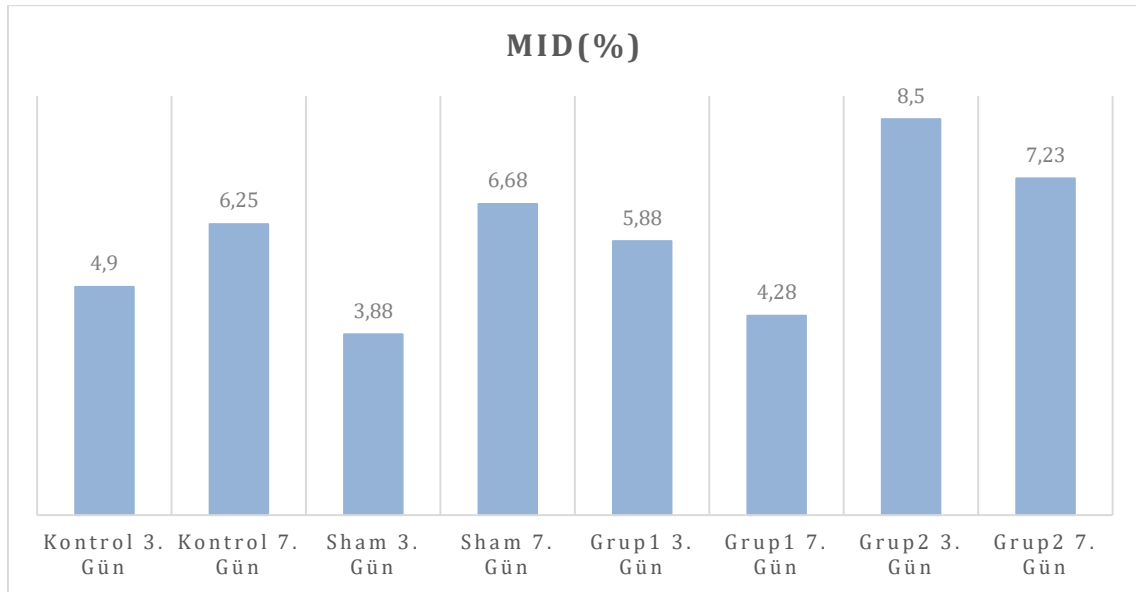
Şekil 3.12. Deney gruplarında ölçülen GRA ($10^9/L$) düzeyleri

Gerçekleştirilen çalışma sonucunda Kontrol, Sham, Grup 1 ve Grup 2 gruplarının her birinin 3. gün ve 7. günlerinde alınan kan örneklerinin LYM (%) ölçüm sonuçları; $56,63 \pm 35,62$, $77,58 \pm 7,34$, $57,78 \pm 31,91$, $65,38 \pm 7,02$, $63,25 \pm 7,28$, $56,48 \pm 7,29$, $55,45 \pm 22,94$ ve $61,73 \pm 12,35$ (%) olarak kayıt edilmiştir (Şekil 3.13., Çizelge 3.3a). Deney grupları değerlendirildiğinde aralarında istatistiksel olarak anlam ifade eden farklılık kaydedilmemiştir ($p:0,795^*$).



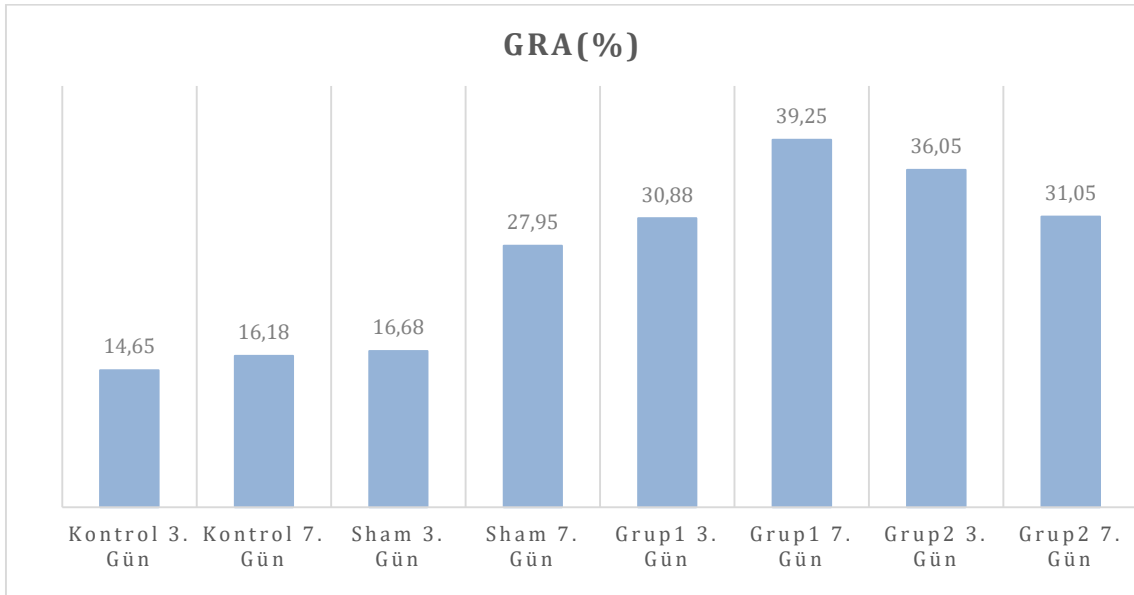
Şekil 3.13. Deney gruplarında ölçülen LYM (%) düzeyleri

Gerçekleştirilen çalışma sonucunda Kontrol, Sham, Grup 1 ve Grup 2 gruplarının her birinin 3. gün ve 7. günlerinde alınan kan örneklerinin MID (%) ölçüm sonuçları; $4,90 \pm 4,14$, $6,25 \pm 3,59$, $3,88 \pm 2,35$, $6,68 \pm 1,66$, $5,88 \pm 1,23$, $4,28 \pm 2,41$, $8,50 \pm 4,52$ ve $7,23 \pm 2,65$ (%) olarak kayıt edilmiştir (Şekil 3.14., Çizelge 3.3a). Deney grupları değerlendirildiğinde aralarında istatistiksel olarak anlam ifade eden farklılık kaydedilmemiştir ($p:0,417^*$).



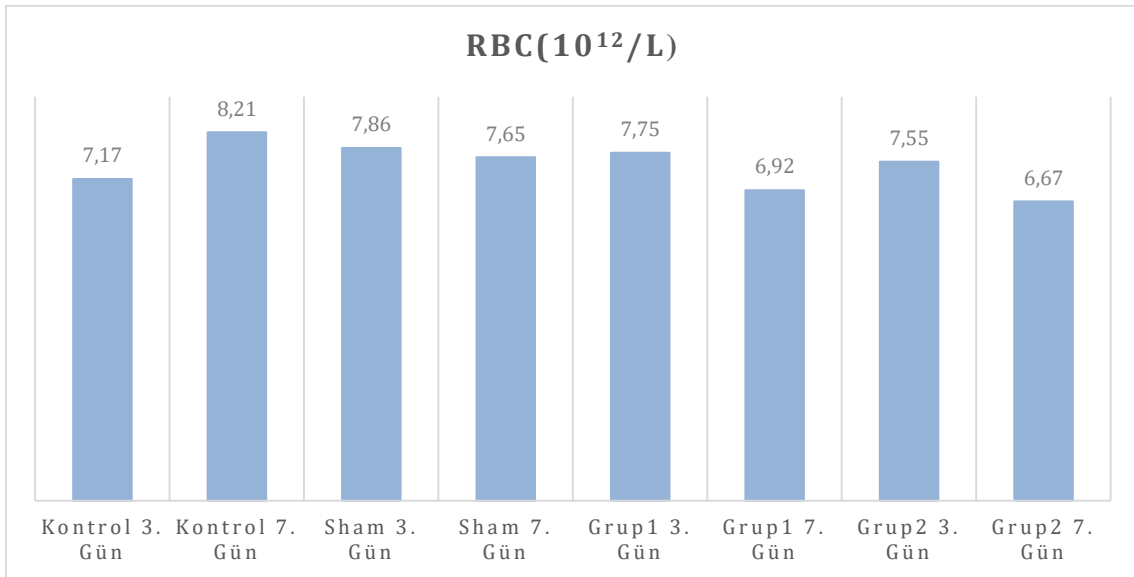
Şekil 3.14. Deney gruplarında ölçülen MID (%) düzeyleri

Gerçekleştirilen çalışma sonucunda Kontrol, Sham, Grup 1 ve Grup 2 gruplarının her birinin 3. gün ve 7. günlerinde alınan kan örneklerinin GRA (%) ölçüm sonuçları; $14,65 \pm 10,22$, $16,18 \pm 3,80$, $16,68 \pm 9,81$, $27,95 \pm 5,43$, $30,88 \pm 6,44$, $39,25 \pm 7,66$, $36,05 \pm 18,46$ ve $31,05 \pm 10,81$ (%) olarak kayıt edilmiştir (Şekil 3.15., Çizelge 3.3a). Çalışma gruplarındaki GRA(%) değeri göz önüne alındığında, çalışma gruplarındaki değerlerin kontrol gruplarına göre istatistiksel olarak artışı anlamlıdır ($p:0,008^*$).



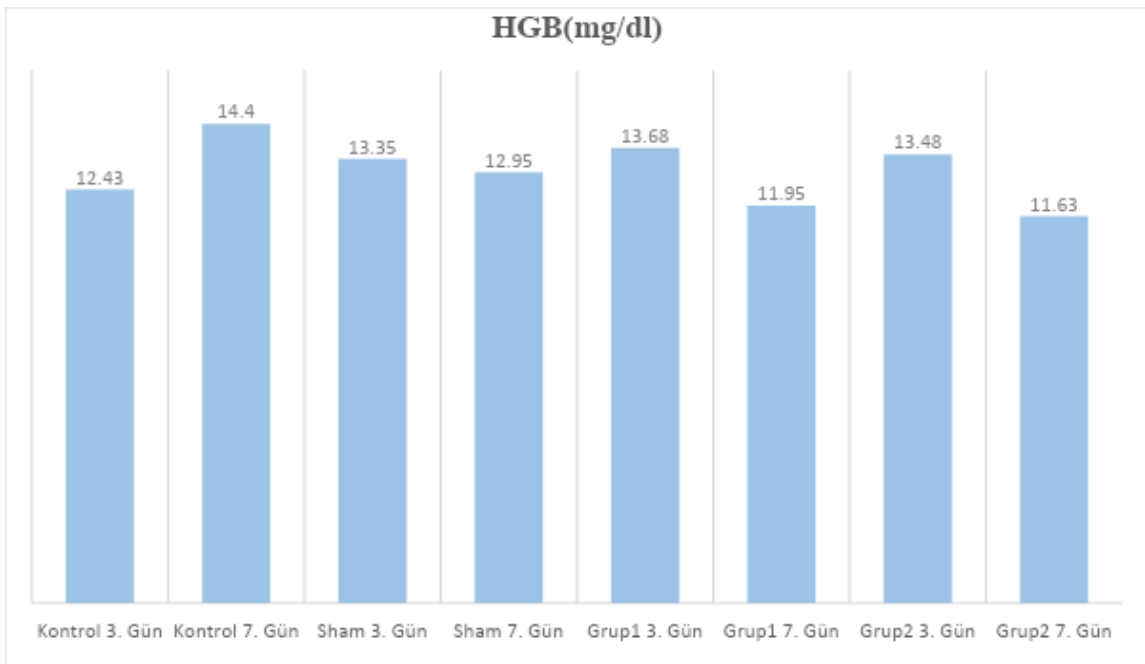
Şekil 3.15. Deney gruplarında ölçülen GRA (%) düzeyleri

Gerçekleştirilen çalışma sonucunda Kontrol, Sham, Grup 1 ve Grup 2 gruplarının her birinin 3. gün ve 7. günlerinde alınan kan örneklerinin RBC ölçüm sonuçları; $7,17 \pm 2,15$, $8,21 \pm 0,31$, $7,86 \pm 0,35$, $7,65 \pm 0,40$, $7,75 \pm 1,12$, $6,92 \pm 0,54$, $7,55 \pm 0,48$ ve $6,67 \pm 1,17$ ($10^{12}/L$) olarak kayıt edilmiştir (Şekil 3.16., Çizelge 3.3a). Deney grupları değerlendirildiğinde aralarında istatistiksel anlam ifade eden farklılık kaydedilmemiştir ($p:0,432^*$).



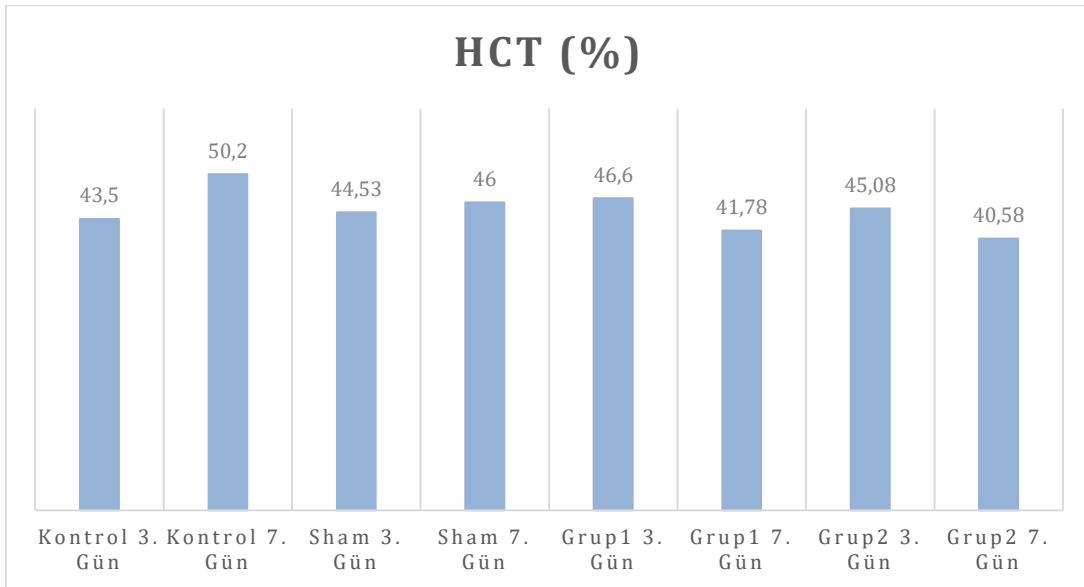
Şekil 3.16. Deney gruplarında ölçülen RBC ($10^{12}/L$) düzeyleri

Gerçekleştirilen çalışma sonucunda Kontrol, Sham, Grup 1 ve Grup 2 gruplarının her birinin 3. gün ve 7. günlerinde alınan kan örneklerinin HGB ölçüm sonuçları; 12,43±4,16, 14,40±0,51, 13,35±0,37, 12,95±0,77, 13,68±1,47, 11,95±0,97, 13,48±1,34 ve 11,63±2,24 (mg/dl) olarak kayıt edilmiştir (Şekil 3.17., Çizelge 3.3b). Deney grupları değerlendirildiğinde aralarında istatikselsel anlam ifade eden farklılık kaydedilmemiştir (p:0,464*).



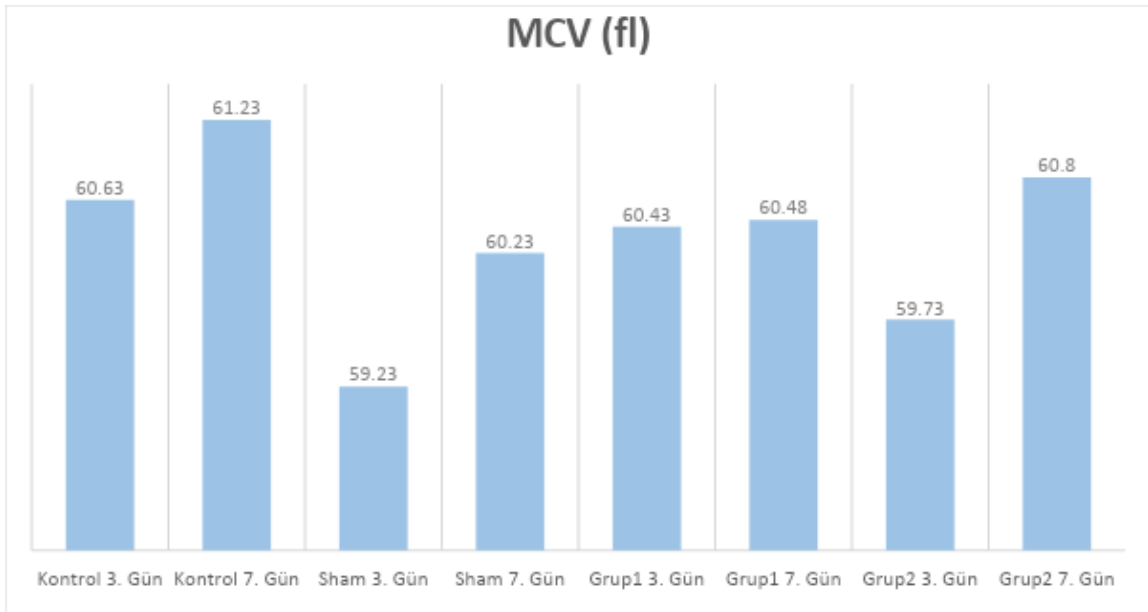
Şekil 3.17. Deney gruplarında ölçülen HGB (mg/dl) düzeyleri

Gerçekleştirilen çalışma sonucunda Kontrol, Sham, Grup 1 ve Grup 2 gruplarının her birinin 3. gün ve 7. günlerinde alınan kan örneklerinin HCT ölçüm sonuçları; $43,50 \pm 13,35$, $50,20 \pm 0,89$, $44,53 \pm 2,62$, $46,00 \pm 2,72$, $46,60 \pm 5,47$, $41,78 \pm 2,98$, $45,08 \pm 4,09$ ve $40,58 \pm 7,58$ (%) olarak kayıt edilmiştir (Şekil 3.18., Çizelge 3.3b). Deney grupları değerlendirildiğinde aralarında istatistiksel anlam ifade eden farklılık kaydedilmemiştir ($p:0,498^*$).



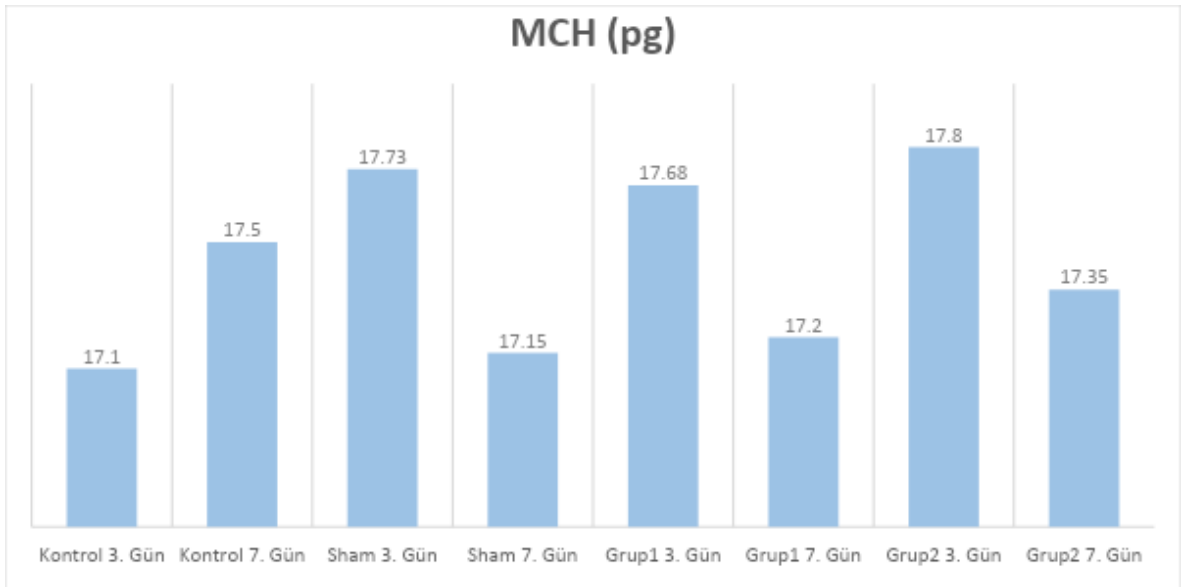
Şekil 3.18. Deney gruplarında ölçülen HCT (%) düzeyleri

Gerçekleştirilen çalışma sonucunda Kontrol, Sham, Grup 1 ve Grup 2 gruplarının her birinin 3. gün ve 7. günlerinde alınan kan örneklerinin MCV ölçüm sonuçları; 60,63±1,14, 61,23±1,58, 59,23±1,08, 60,23±2,49, 60,43±1,75, 60,48±1,67, 59,73±2,11 ve 60,80±0,98 (fl) olarak kayıt edilmiştir (Şekil 3.19., Çizelge 3.3b). Deney grupları değerlendirildiğinde aralarında istatistiksel anlam ifade eden farklılık kaydedilmemiştir (p:0,781*).



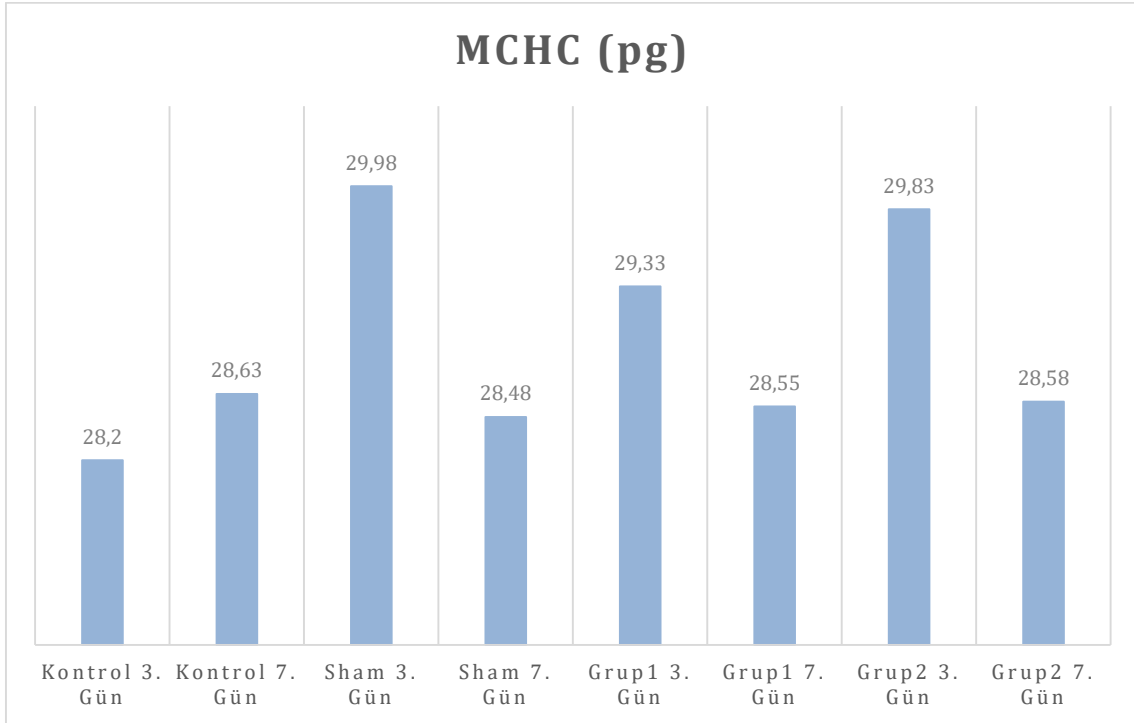
Şekil 3.19. Deney gruplarında ölçülen MCV (fl) düzeyleri

Gerçekleştirilen çalışma sonucunda Kontrol, Sham, Grup 1 ve Grup 2 gruplarının her birinin 3. gün ve 7. günlerinde alınan kan örneklerinin MCH ölçüm sonuçları; $17,10 \pm 1,01$, $17,50 \pm 0,24$, $17,73 \pm 0,99$, $17,15 \pm 0,53$, $17,68 \pm 0,92$, $17,20 \pm 0,41$, $17,80 \pm 0,70$ ve $17,35 \pm 0,39$ (pg) olarak kayıt edilmiştir (Şekil 3.20., Çizelge 3.3b). Deney grupları değerlendirildiğinde aralarında istatistiksel anlam ifade eden farklılık kaydedilmemiştir ($p:0,740^*$).



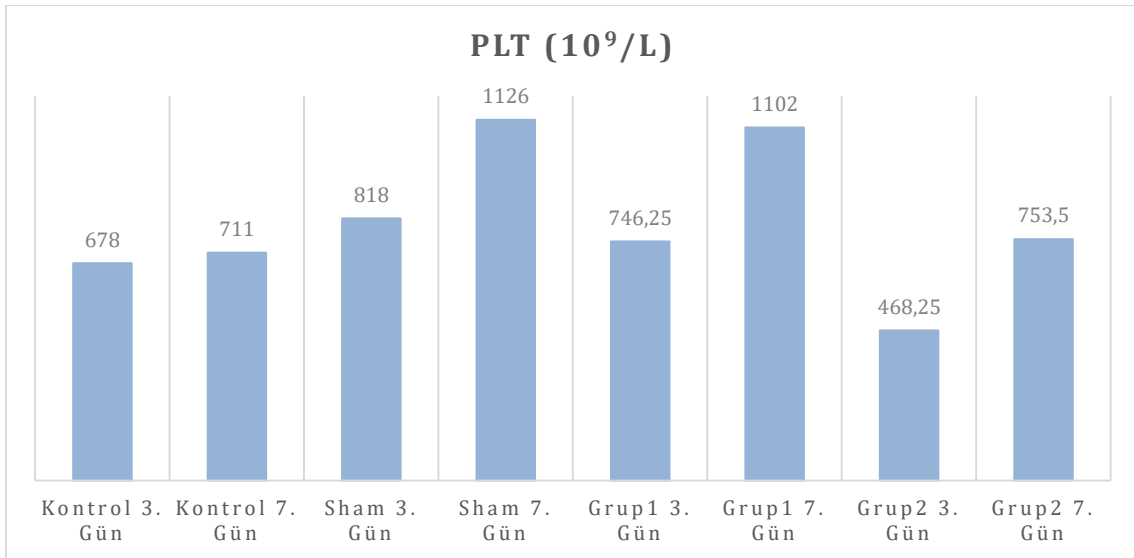
Şekil 3.20. Deney gruplarında ölçülen MCH (pg) düzeyleri

Gerçekleştirilen çalışma sonucunda Kontrol, Sham, Grup 1 ve Grup 2 gruplarının her birinin 3. gün ve 7. günlerinde alınan kan örneklerinin MCHC ölçüm sonuçları; $28,20 \pm 1,28$, $28,63 \pm 0,53$, $29,98 \pm 1,29$, $28,48 \pm 0,53$, $29,33 \pm 0,78$, $28,55 \pm 0,45$, $29,83 \pm 0,50$ ve $28,58 \pm 0,26$ (pg) olarak kayıt edilmiştir. Deney grupları değerlendirildiğinde aralarında istatistiksel anlam ifade eden farklılık kaydedilmemiştir ($p:0,025^*$).



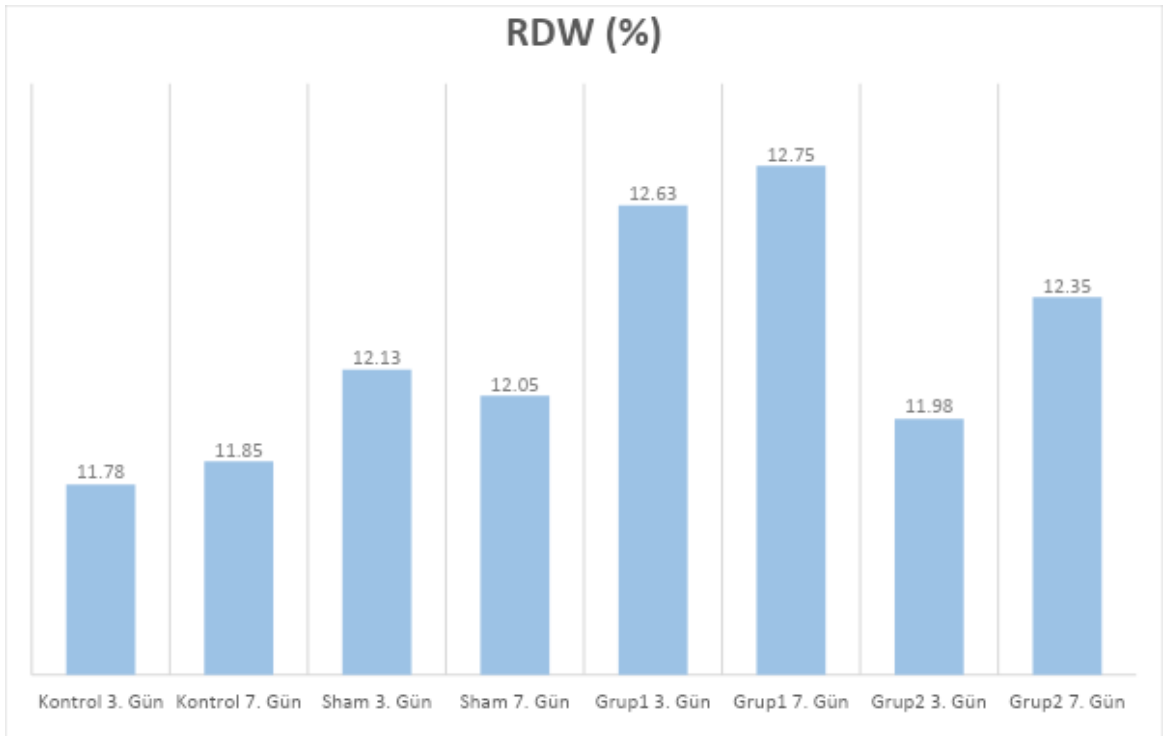
Şekil 3.21. Deney gruplarında ölçülen MCHC (pg) düzeyleri

Gerçekleştirilen çalışma sonucunda Kontrol, Sham, Grup 1 ve Grup 2 gruplarının her birinin 3. gün ve 7. günlerinde alınan kan örneklerinin PLT ölçüm değerleri sırasıyla; 678,00±245,28, 711,00±42,13, 818,00±9,76, 1126,00±131,38, 746,25±103,03, 1102,00±63,85, 468,25±292,74 ve 753,50±171,61 ($10^9/L$) olarak kayıt edilmiştir (Şekil 3.22., Çizelge 3.3b). Deney grupları değerlendirildiğinde aralarında istatistiksel olarak anlamlı farklılık kaydedilmiştir (p:0,000*).



Şekil 3.22. Deney gruplarında ölçülen PLT ($10^9/L$) düzeyleri

Gerçekleştirilen çalışma sonucunda Kontrol, Sham, Grup 1 ve Grup 2 gruplarının her birinin 3. gün ve 7. günlerinde alınan kan örneklerinin RDW ölçüm sonuçları; $11,78 \pm 0,76$, $11,85 \pm 0,90$, $12,13 \pm 0,79$, $12,05 \pm 0,24$, $12,63 \pm 0,45$, $12,75 \pm 0,89$, $11,98 \pm 0,79$ ve $12,35 \pm 0,64$ (%) olarak kayıt edilmiştir (Şekil 3.23., Çizelge 3.3b). Deney grupları değerlendirildiğinde aralarında istatistiksel anlam ifade eden farklılık kaydedilmemiştir ($p:0,460^*$).



Şekil 3.23. Deney gruplarında ölçülen RDW (%) düzeyleri

4. TARTIŞMA

Barsak cerrahisi insanlarda olduđu gibi hayvanlarda da sıkça gerçekleştirilen cerrahi operasyonlardan biridir. Yara iyileşmesi ve izlenmesi üzerine yapılan çalışmalar, anastomoz kaçaklarının sıkça görülmesi, dikiş bölgesinin diğer dokulara yapışması sıkça karşılaşılan komplikasyon olması ve yüksek morbidite riski nedeniyle araştırmaların hızlanmasına neden olmuştur. Gerçekleştirmiş olduğumuz bu çalışmada ratlarda barsak ensizyon yarası iyileşmesi üzerine zeytin yaprağı ekstraktının histopatolojik, biyokimyasal ve hematolojik yönden etkisini araştırmak amaçlanmıştır.

Dokunun kendini onardığı ve yaranın iyileştiği süreç karmaşıktır. (Stadelman vd., 1998; Korkmaz vd., 2015). Çeşitli dokularda benzerlik gösteren bu süreçte barsak yaralarını ciltten ayıran en belirgin özelliği gerilim süresi daha erken gelişmesidir (Cronin et al., 1968; Korkmaz vd., 2015). Ayrıca barsak yaralarında kollajen sentezleyen düz kas hücreleridir (Graham, 1987; Korkmaz vd., 2015).

Barsak ensizyon yarası iyileşmesinde, yara iyileşme süreci 4 aşamadan oluşur. Bunlar; inflamasyon, hücre çoğalması, dokunun olgunlaşması ve iyileşme aşamalarını kapsar. Bu aşamalardan herhangi birinde gecikme yada olumsuz bir durum iyileşmenin gecikmesi veya yaranın kapanmaması ile sonuçlanır (Yağcı, 2011). Yara kenarlarında ilk olarak vazokontstriksiyon ile başlayan süreç, 3 saat içinde vazodilatasyon, vazoaktif maddelerin salgılanması, damar geçirgenliğinin artması ve nötrofillerin (bağışıklık hücreleri) yara bölgesine geçişiyle inflamasyon başlar. Daha sonra, fibroblastlar ve makrofajlar gibi hücreler yara bölgesine göç olur. Makrofajlar, sitokin adı verilen proinflamatuvar maddeleri salgılayarak inflamasyonu dengeleyici bir rol oynar (Sarıtaş vd., 2022).

Barsak yaralarının iyileşmesinde sistemik ve lokal faktörler de rol oynamaktadır (Frostberg vd., 2014, Korkmaz vd., 2015). Ekstrasellüler matriksteki operasyon sonrası iyileşme sürecini öne çeken yara gücünü düzenleyen immun sistem hücreleri, kollajen lifler ve fibroblastlar önemli faktörlerdir (Carrico, 1984; Frostberg vd., 2014; Korkmaz vd., 2015). Erken dönemde yara kenarlarını bir arada tutmak için yapılan kuvvet, dikişler olsa da 7-14 gün sonra anastomaz hatında kollajen fibriller aracılığıyla oluşan kollajen köprülerin artmasıyla değerini kaybeder. Olgunlaşma ve yeniden oluşma aşamasında

kollajen fibrillerinde bulunan çapraz bağların artması ile yara hücresel biçimini kaybetmeye başlar ve granülasyon dokusunun yerini skar dokusu alır (Saritaş vd., 2022).

Gerçekleştirilen çalışma sonucunda Kontrol, Sham, Grup 1 ve Grup 2 gruplarının her birinin 3. gün ve 7. günlerinde desendens kolondan elde edilen doku örneklerinin histopatolojik açıdan değerlendirilmeleri sırasıyla; inflamatuvar hücre, fibroblastik aktivite, neovaskülarizasyon ve kollajen düzeyleri açısından, inflamatuvar hücre değerleri sırasıyla; $0,00\pm0,00$, $0,00\pm0,00$, $4,00\pm0,00$, $2,75\pm0,50$, $2,25\pm0,50$, $1,50\pm0,58$, $2,25\pm0,96$ ve $1,00\pm0,00$ olarak sonuçlandı. Çalışma grupları arasında ortaya çıkan değerler istatikselsel olarak karşılaştırması yapıldığında, Grup 1 ve Grup 2 sonuçları diğer gruplara göre daha düşük olarak belirlenmiştir. Grup 1 ve Grup 2' de 7.gün 3.güne göre daha düşük değerlere sahiptir. En düşük değer 2-7. gün ile Sham Grubu 7. gün olarak ortaya çıkmıştır. Tüm grup sonuçları değerlendirilmiş olup istatikselsel olarak karşılaştırması sonucu gruplar arasında anlamlı fark bulunmuştur. Zeytin yaprağı ekstraktının inflamatuvar hücre değerinde, çalışma gruplarındaki düşüşü ile olumlu yönde etki gösterdiği görülmüştür ($p<0.05$).

Gerçekleştirilen çalışma sonucunda Kontrol, Sham, Grup 1 ve Grup 2 gruplarının her birinin 3. gün ve 7. günlerinde desendens kolondan elde edilen doku örneklerinin histopatolojik açıdan değerlendirilmeleri sonucunda, fibroblastik aktivite sonuçlarının ölçüm değerleri sırasıyla; $0,00\pm0,00$, $0,00\pm0,00$, $1,00\pm0,00$, $1,78\pm0,50$, $2,00\pm0,00$, $2,50\pm0,58$, $3,00\pm0,00$ ve $3,00\pm0,00$ olarak belirlenmiştir. Çalışma grupları arasında ölçüm değerleri istatikselsel olarak karşılaştırıldığında, tüm gruplar arasında Grup 1 ve Grup 2'nin sonuçları diğer gruplara oranla daha yüksek sonuçlar bulunmak ile birlikte, Grup 1 ve Grup 2 kendi aralarında en yüksek değer Grup 2, 3. ve 7. günde belirlenmiştir. Tüm grup sonuçları istatikselsel olarak birbirleri arasında karşılaştırma yapıldığında istatikselsel olarak anlamlı farklar olduğu görülmektedir. Zeytin yaprağı ekstraktının fibroblastik aktivite değerinde, çalışma gruplarındaki artışı ile olumlu yönde etki gösterdiği görülmüştür ($p<0.05$).

Bu araştırmada yine Kontrol, Sham, Grup 1 ve Grup 2 gruplarının her birinin 3. gün ve 7. günlerinde Desendens kolondan elde edilen doku örneklerinde neovaskülarizasyon sonuçları ölçüm değerleri sırasıyla; $0,00\pm0,00$, $0,00\pm0,00$, $0,75\pm0,50$, $1,25\pm0,50$, $2,25\pm0,50$, $3,00\pm0,00$, $3,00\pm0,00$ ve $3,00\pm0,00$ olarak belirlenmiştir. Çalışma grupları

arasında ölçülen değerler istatistiksel olarak karşılaştırılma yapıldığında, Grup 1 ve Grup 2 sonuçları diğer gruplara göre daha yüksek olduğu bulunmuştur. Grup 1 ve Grup 2 arasında en yüksek değer Grup 2, 3. ve 7. günde ortaya çıkmıştır. İstatistiksel olarak tüm grupların sonuçları birbiri ile karşılaştırma yapıldığında gruplar arasında anlam ifade eden farklar bulunduğu belirlenmiştir. Zeytin yaprağı ekstraktının neovaskülarizasyon değerinde, çalışma gruplarındaki artışı ile olumlu yönde etki gösterdiği görülmüştür ($p<0.05$).

Gerçekleştirilen çalışma sonucunda; Kontrol, Sham, Grup 1 ve Grup 2 gruplarının her birinin 3. gün ve 7. günlerinde Desendens kolondan elde edilen doku örneklerinin histopatolojik açıdan değerlendirilmeleri sonucunda kollajen sonuçları ölçüm değerleri sırasıyla; $0,00\pm 0,00$, $0,00\pm 0,00$, $1,00\pm 0,82$, $1,50\pm 0,58$, $1,75\pm 0,50$, $3,00\pm 0,00$, $3,00\pm 0,00$ ve $3,00\pm 0,00$ olarak belirlenmiştir. İstatistiksel olarak, çalışma grupları arasında ortaya çıkan veriler karşılaştırıldığında, Grup 1 ve Grup 2 sonuçları diğer gruplara göre daha yüksek olarak bulunmuştur. Grup 1 ve Grup 2 arasında en yüksek değer Grup 1-7. gün ve Grup 2, 3. ve 7. günde ortaya çıkmıştır. Zeytin yaprağı ekstraktının kollajen değerinde, çalışma gruplarındaki artışı ile olumlu yönde etki gösterdiği görülmüştür ($p<0.05$).

Çakır (2023), ratlarda *Myrtus communis* ekstraktı kullanılarak barsak ensizyon yarası iyileşmesine etkisinin araştırıldığı çalışmada, gruplarında inflamatuvar hücre, fibroblastik aktivite, neovaskülarizasyon ve kollajen düzeylerinde anlamlı bir fark kaydetmiştir.

Bu çalışmada inflamatuvar hücre değerleri Kontrol ve Sham gruplarında diğer gruplar ile karşılaştırıldığında yüksek belirlenmiştir. Bununla birlikte fibroblastik aktivite değerleri incelendiğinde Grup 1-7. gün, Grup 2 3. gün ve 7. gün sonuçları diğer gruplara göre daha yüksek belirlenmiştir. Yapılan histopatolojik incelemede neovaskülarizasyon değerlerine bakıldığında Grup 2-3. gün ve 7. günlerde diğer gruplara göre artış olduğu gözlenmiştir. Kollajen değerlerinde ise Grup 1-7. gün, Grup 2-3. gün ve 7. gün sonuçları Kontrol ve Sham gruplarının kollajen değerlerinde ortaya sonuçlara göre 3 kat daha fazla olduğu saptanmıştır. Bu sonuçlar değerlendirildiğinde histopatolojik açıdan zeytin yaprağı ekstraktı uygulanan 2. grupların iyileşmesinin daha iyi bir düzeyde gerçekleştiği bunu takiben zeytin yaprağı ekstraktı uygulanan 1. gruplarda iyileşmenin diğer deney gruplarına göre daha iyi olduğu kaydedilmiş olup çıkan sonuçlar ışığı altında literatür bilgisi ile paralel olarak barsak yarası iyileşme sonuçları değerlendirilmiştir. Tüm çalışma

grupları kıyaslandığında, 7. gün gruplarında ortaya çıkan sonuçlara göre Klinik ve histopatolojik olarak çok daha muazzam iyileştiği sonucuna ulaşılmıştır.

TAS değeri; biyokimyasal bir parametre olarak endojen ve ekzojen antioksidanların düzeyini gösteren bir parametredir. Sarıtaş vd. (2022), anzer kökenli propolis örneklerinin rat barsak ensizyon yarasında iyileşme üzerine etkisini inceledikleri çalışmada, doku TAS düzeylerinin kontrol grubuna kıyasla istatistiksel olarak anlamlı bir farklılık gösterdiği belirlenmiştir. Propolis uygulanan grupların daha olumlu sonuçlar elde ettiği kaydedilmiştir. Ayrıca, propolisin Ethanol ile seyreltilmiş uygulandığı gruplarda da anlamlı derecede yüksek sonuçlar elde edildiği gözlemlenmiştir.

Çakır (2023), yapmış olduğu çalışmada *Myrtus communis*'in ratlarda barsak ensizyon yarası iyileşmesi üzerine etkisini araştırmış, TAS düzeyinin *Myrtus communis* uygulanan gruplarda Kontrol ve Sham gruplarına göre kayda değer seviyede yüksek olarak ölçülmekle birlikte *Myrtus communis* uygulanan gruplarda 3. Gün sonuçlarında TAS düzeyleri pik yaptığı ve 7. günde kayda değer düzeyde azalmalar görüldüğünü bildirmişlerdir.

Coşgun vd. (2018), tarafından gerçekleştirilen araştırmada istatistiksel olarak TAS düzeylerinin sonuçları anlamlıdır. Gerçekleştirilen çalışmada Karbon tetraklorür uygulamasının yapıldığı grubun diğer gruplara göre TAS düzeyleri anlamlı bir düzeyde azalış kaydedilmiştir.

Sunulan bu çalışmada Kontrol, Sham, Grup 1 ve Grup 2 gruplarının her birinin 3. gün ve 7. günlerinde elde edilen TAS (toplam antioksidan seviyesi) değerleri sırasıyla; $3,97 \pm 0,32$, $4,18 \pm 0,26$, $4,73 \pm 0,10$, $4,65 \pm 0,18$, $4,66 \pm 0,12$, $4,92 \pm 0,40$, $4,90 \pm 0,40$ ve $5,11 \pm 0,90$ (U/ml) olarak kaydedilmiştir. Tüm gruplarda erişilen sonuçlar istatistiksel olarak birbirleri arasında karşılaştırma yapıldığında, çalışma grupları arasında istatistiksel olarak anlam ifade eden fark olduğu ortaya konulmuştur ($p < 0.05$). Zeytin yaprağı ekstraktı uygulanan gruplarda 7. günde TAS düzeyleri pik yapmış olup, Grup 1 ve Grup 2 gruplarının 7. günlerinin, 3. günlerine ve diğer gruplara kıyasla anlamlı seviyede yüksek olarak ölçülmüştür. Çalışma gruplarında TAS değerinde görülen artış zeytin yaprağı ekstraktının, olumlu yönde etkilerinin olduğunun bir göstergesidir.

Organizmadaki bütün oksidan molekülerin seviyesini gösteren TOS değeri biyokimyasal ölçüm sonucu elde edilmektedir (Erel, 2005). Sarıtaş vd. (2022), anzer kökenli propolisin rat barsak yarası üzerine etkisi araştırılmış ve çalışma gruplarındaki TOS seviyeleri istatistiksel olarak anlamlı düzeyde yüksek olduğunu belirtmişlerdir. Çalışma gruplarındaki TOS seviyelerinin pik düzeye 3. Günde ulaştığı ve 7. güne kadar kayda değer bir düzeyde düşüş kaydedildiği bildirilmiştir.

Yine Çakır (2023), yapmış olduğu tez çalışmasında, TOS düzeyleri çalışma gruplarının 3. günlerindeki değerleri arasında anlamlı bir fark bulunmaması ile birlikte çalışma gruplarının 7. günlerinde anlamlı fark bulunmuştur.

Coşgun vd. (2018), “Crocine, ratlarda karbon tetraklorür aracılı oksidatif strese karşı barsak dokusuna karşı etkisinin araştırılması” çalışma sonucunda istatistiksel olarak TOS seviyeleri anlam ifade eden bir şekilde sonuçlanmıştır. Tüm çalışma gruplarına oranla karbon tetraklorür uygulanan grubun TOS düzeyleri anlam ifade edecek şekilde yüksek olarak ölçülmüştür.

Bu araştırma sonucunda Kontrol, Sham, Grup 1 ve Grup 2 gruplarının her birinin 3. gün ve 7. günlerinde elde edilen TOS (toplam oksidan seviyesi) değerleri sırasıyla; $4,02 \pm 0,92$, $6,34 \pm 0,51$, $3,67 \pm 1,73$, $4,90 \pm 0,56$, $4,75 \pm 0,57$, $3,88 \pm 0,83$, $3,01 \pm 1,52$, ve $2,21 \pm 1,06$ (U/ml) olarak kaydedilmiştir. İstatistiksel olarak, tüm gruplardaki bulgular karşılaştırılmasında, çalışma gruplarında istatistiksel yönden değerlendirilme yapıldığında anlam ifade eden fark olduğu ($p < 0,05$) ve zeytin yaprağı ekstraktı uygulaması yapılan grupların Kontrol ve Sham gruplarına göre anlam ifade eden seviyede düşük olarak ölçülmüştür. Zeytin yaprağı ekstraktı uygulaması yapılan grupların 7. günlerinde anlamlı seviyede düşüş gözlenmiştir. Çalışma gruplarının TOS değerinde 7. günlerde meydana gelen bu düşüş zeytin yaprağı ekstraktının olumlu yönde etki etmesinin bir sonucudur.

Dekanski vd. (2009), ratlarda yapmış olduğu çalışmada etanol uygulanarak oluşturulan mide lezyonları üzerinde zeytin yaprağı ekstraktının antioksidan etkileri araştırılmıştır. Bu çalışmada zeytin yaprağı ekstraktı 80 mg/kg dozunda 14 gün boyunca ve son olarak etanol uygulamasından 2 saat öncesinde gavaj yoluyla uygulanmıştır. Etanol mide alanının %14,7'sinde tipik yaygın bir şekilde mide lezyonlarına neden oldu, zeytin yaprağı ekstraktı uygulanan grupta etanolün neden olduğu hasarı istatistiksel olarak anlamlı bir şekilde önlediği gözlenmiştir ($p < 0,001$). Bu çalışmada elde edilen sonuçlar zeytin

yaprağı ekstraktının mide koruyucu etkisinin; hücre zarı bütünlüğünün koruması, mide mukozasını oksidatif hasara karşı koruyan antilipid peroksidatif aktivitesi ve mukozal bariyeri güçlendirme yeteneği ile ilişkili olduğunu göstermiştir.

Cerrahi travmayı takip eden dönemin hemen ardından vücudun kompleks bir reaksiyonu olan akut faz inflamatuvar yanıtının başladığı ve cerrahi işlemler sonrasında akut faz proteinlerinin üretiminin arttığı bildirilmektedir. Bu reaksiyon, bedenin cerrahi müdahaleye verdiği bir tepkidir ve inflamatuvar süreç hızlanır (Roumen vd., 1992; Wilmore, 1997, Sarıtaş vd., 2022). İnflamatuvar sitokinlerin salgılanmasını düzenleyen ve TNF- α gibi diğer inflamatuvar sitokinlerin yanı sıra IL-1 salgılanmasını uyaran bir akut faz protein yanıt düzenleyicisi olan IL-6'dır (Pullicino vd., 1990; Heinrich vd., 1990; Ertel vd., 1990; Yamamoto vd., 1993).

Çakır (2023), yaptığı *Myrtus communis*'in etkilerinin incelendiği çalışmasında, çalışma gruplarında IL-1 β ve IL-6 düzeylerinde istatistiksel olarak anlamlı bir fark saptanamamıştır. Yine Çakır'ın aynı çalışmasında TNF- α düzeylerinde istatistiksel olarak çalışma gruplarında anlam ifade eden fark tespit edilmiş ($p<0.05$) ve Kontrol gruplarının sonuçlarının diğer grup sonuçlarına göre daha yüksek olduğu gözlenmiştir ($p<0.05$).

Alarслан (2020), “ratlarda barsak yarası iyileşmesi üzerine bor'un etkisinin araştırılması” adlı çalışmada, deney yapılan gruplarda IL-6 düzeylerinde istatistiksel olarak anlamlı şekilde fark kaydetmiştir. Alarslanın aynı çalışmasında TNF- α ve IL-1 düzeylerinde istatistiksel yönden anlam ifade eden fark kaydedilmemiştir.

Sarıtaş vd. (2022), gerçekleştirdikleri çalışmada anzer orjinli propolis örneklerinin rat barsak ensizyonunda yara iyileştirici etkisi araştırılmış ve IL-6 düzeyinde çalışma yapılan gruplar arasında istatistiksel olarak anlam ifade eden fark kaydedilmiştir. Yine aynı çalışmada TNF- α ve IL-1 düzeylerinde istatistiksel olarak anlam ifade eden değerler olmadığı sonucuna varmışlardır.

Harada vd. (1997), çalışmasında TNF- α ve IL-6 değerlerinde istatistiksel yönde anlam ifade eden fark kaydedilmemiştir.

Sunula bu çalışmada; Kontrol, Sham, Grup 1 ve Grup 2 gruplarının her birinin 3. gün ve 7. günlerinde elde edilen TNF- α değerleri sırasıyla; 84,45 \pm 4,31, 62,51 \pm 7,56, 74,29 \pm 21,19, 55,52 \pm 4,83, 70,02 \pm 12,23 52,94 \pm 14,04, 55,89 \pm 15,12 ve 50,86 \pm 16,56 (ng/L)

olarak kayıt edilmiştir. Tüm gruplarda elde edilen değerler istatistiksel olarak karşılaştırma yapıldığında, çalışma gruplarının aralarında istatistiksel olarak anlam ifade eden fark olduğu kaydedilmiştir ($p<0.014$). Kontrol grubu 3. günün diğer gruplar ile kıyas yapıldığında daha yüksek, Grup 2-7. günün ise diğer grupların sonuçları ile karşılaştırıldığında daha düşük olduğu sonucu elde edilmiştir. Zeytin yaprağı ekstraktı çalışma gruplarında TNF- α değerlerinde düşüş sağlamıştır.

Sunulan bu çalışmada; Kontrol, Sham, Grup 1 ve Grup 2 gruplarının her birinin 3. gün ve 7. günlerinde elde edilen IL-1 değerleri sırasıyla; $6,99\pm0,28$, $7,73\pm0,79$, $4,09\pm0,71$, $5,28\pm0,30$, $2,50\pm0,10$, $2,87\pm0,47$, $2,62\pm0,29$ ve $3,37\pm0,94$ (ng/ml) olarak kayıt edilmiştir. Tüm gruplarda elde edilen değerler istatistiksel yönden karşılaştırma sonrası, çalışma grupları arasında istatistiksel açıdan anlam ifade eden farklar kaydedilmiştir ($p<0.000$). Zeytin yaprağı ekstraktı uygulanan grupların sonuçları Kontrol ve Sham grupları ile karşılaştırıldığında IL- 1 değerlerinin daha düşük olduğu sonucu elde edilmiştir.

Sunulan bu çalışmada; Kontrol, Sham, Grup 1 ve Grup 2 gruplarının her birinin 3. gün ve 7. günlerinde elde edilen IL-6 değerleri sırasıyla; $2,67\pm0,22$, $3,31\pm0,44$, $2,49\pm0,14$, $2,81\pm0,12$, $2,97\pm0,71$, $2,53\pm0,20$, $2,39\pm0,20$ ve $2,70\pm0,24$ (ng/ml) olarak kaydedilmiştir ($p<0.018$). Zeytin yaprağı ekstraktı uygulanan gruplarının sonuçları Kontrol ve Sham grupları ile karşılaştırıldığında IL-6 değerlerinin daha düşük olduğu sonucu elde edilmiştir.

Nötrofillerde bulunan İNOS (indüklenebilir Nitrioksit Sentetaz) enzimi sayesinde NO sentezi yapılır. NO bununla birlikte insan monositik hücreleri, fagositoz ve LPS ile aktive edilen fare makrofajları tarafından da üretilir. İnflamasyon sırasında aktive olan İNOS enzimi sonucunda NO üretiminde artış gerçekleşir (Anup ve Balasubramanian, 2000; Faist vd., 1996; Koç vd., 2013; Sarıtış vd., 2022).

Alarслан (2020), “ratlarda barsak yarısı iyileşmesi üzerine bor’un etkisinin araştırılması” çalışmasında, çalışma grupları arasında NO düzeyleri sonuçları istatistiksel olarak karşılaştırılma yapıldığında Bor 1 grubu ile Bor 2 ve Bor 3 grupları hariç diğer gruplar arasında istatistiksel yönden bakıldığında anlam ifade eden fark olduğu ($p<0,05$) fakat Bor 3 grubu ile diğer gruplar arasında fark olmadığı sonucuna varılmıştır ($p<0,05$).

Koç vd. (2013), “Karın içi adezyon önleyici %4'lük ikodekstrin solüsyonunun gastrointestinal sistem anastomozları üzerine etkisi çalışmasında, anastomaz gerçekleştirilen gruplarda %4 ikodekstrin kullanılan grup kullanılmayan gruptaki bulgular ile karşılaştırıldığında NO düzeyi istatistiksel olarak anlamlı seviyede düşük olduğu ortaya konulmuştur.

Sarıtaş vd. (2022), çalışmalarında anzer orjinli propolis örneklerinin rat barsak ensizyonunda yara iyileştirici etkisi adlı araştırmasında çalışma gruplarının sonuçları karşılaştırıldığında NO seviyesi istatistiksel olarak anlamlı olduğu ortaya konulmuştur ($p<0.023$).

Sunulan bu çalışmada; Kontrol, Sham, Grup 1 ve Grup 2 gruplarının her birinin 3. gün ve 7. günlerinde elde edilen NO değerleri sırasıyla; $5,60\pm 0,27$, $5,60\pm 0,27$, $5,52\pm 0,48$, $5,03\pm 0,71$, $5,70\pm 0,47$, $7,25\pm 1,47$, $6,14\pm 0,43$ ve $6,83\pm 0,12$ (nmol/ml) olarak kaydedilmiştir. Tüm gruplardan elde edilen değerler istatistiksel olarak karşılaştırma yapıldığında, çalışma gruplarının aralarında istatistiksel yönden anlam ifade eden farklar olduğu kayıt edilmiştir ($p<0.001$). Zeytin yaprağı ekstraktı uygulanan gruplarda NO seviyesi Kontrol ve Sham grubuna göre istatistiksel anlamda daha yüksek olduğu saptanmıştır. Çalışma gruplarında ki NO değerinin artışı zeytin yaprağı ekstraktının olumlu yönde etki ettiğini göstermiştir.

Yara iyileşmesinin analizinde kullanılan biyokiyamsal parametrelerden biri kollajen miktarı tayinidir (Koç vd., 2013). Yalnızca kollajende bulunan bir amino asit olan hidroksiprolin (HYP)'nin kantitatif ölçümü, kollajen oluşumuyla doğru orantılıdır. Hidroksiprolinin dokuda bulunduğu düzey yara iyileşme aşamasının iyi bir belirteçidir (Yağcı, 2011). Kollajen birikiminin sentez ve yıkımın toplamı olduğu ve yara iyileşme aşamalarında her ikisinin de aynı zaman içerisinde gerçekleştiği bilinmektedir (Minor, 1980; Sarıtaş vd., 2022).

Yağcı (2011), “Ratlarda curcumin'in kolon anastomozu iyileşmesi üzerine etkinliğinin araştırılması çalışmasında, HYP düzeyleri grup 1 ve 3 arasında istatistiksel olarak anlamlı fark olduğu bununla birlikte curcumin verilen gruplarda HYP düzeyinin istatistiksel olarak anlamlı olmadığı saptanmıştır.

Kisli vd. (2007), Ginkgo biloba ekstraktının kolon anastomozu üzerine etkisinin araştırılması çalışmasında, çalışma gruplarında HYP düzeyleri karşılaştırıldığında istatistiksel olarak anlamlı fark olduğu kaydedilmiştir.

Koç vd. (2013), yaptıkları çalışmada, HYP düzeyi %4 ikodestrin kullanılan gruplarda diğer gruplara göre daha yüksek seviyede saptanmıştır.

Anzer orjinli propolis örneklerinin yara iyileştirici etkileri araştırmış olup edilen bilgilerin sonucunda HYP düzeyinde çalışma gruplarının arasında istatistiksel olarak anlam ifade eden fark kaydedilmemiştir (Sarıtaş vd., 2022)

Sunulan bu çalışmada; Kontrol, Sham, Grup 1 ve Grup 2 gruplarının her birinin 3. gün ve 7. günlerinde elde edilen HYP değerleri sırasıyla; 371,63±14,00, 371,63±14,00, 339,25±32,47, 336,25±39,94, 309,38±23,40, 355,75±119,98, 347,13±51,79 ve 378,50±68,69 olarak kaydedilmiştir. Çalışma gruplarının sonuçları karşılaştırıldığında istatistiksel olarak anlamlı farklılık kaydedilmemiştir (P:0,693). Bu analiz zeytin yaprağı ekstraktının hidroksiprolin üzerinde istatistiksel bir etkisinin olmadığını gösterir.

Yara iyileşmesinde kanın içinde bulunan eritrosit sayısı ve bu eritrositlerin içindeki hemoglobin miktarı önemli bir rol oynar. Bu parametrelerin uygun düzeyde olması, dokulara yeterli oksijen taşınmasını ve iyileşme faktörlerinin etkin bir şekilde sentezlenip yara bölgesine taşınmasını sağlar. Bu nedenle, bu parametrelerin düşük olması durumunda istenilen yara iyileşmesi yeterli düzeyde gerçekleşmez (Çınar ve Tülübey, 2009)

Çakır (2023), “Myrtus communis’in ratlarda barsak ensizyon yarası iyileşmesi üzerine etkisinin araştırılması” çalışmasında, hematolojik değerlerden WBC, LYM, MID, GRA, LYM%, GRA%, MCV, Hb, RBC ve RDW düzeylerinde istatistiksel olarak anlamlı fark olduğu kaydedilmiştir.

Alarслан (2020), “ratlarda barsak yarası iyileşmesi üzerine bor’un etkisinin araştırılması” çalışmasında, GRA, Hb ve MCV düzeylerinde istatistiksel olarak anlamlı fark olduğu kaydedilmiştir.

Gerçekleştirilen çalışma sonucunda Kontrol, Sham, Grup 1 ve Grup 2 gruplarının her birinin 3. gün ve 7. günlerinde elde edilen hematolojik değerler incelendiğinde gruplar

arasında GRAN% (P:0.008), MCHC (P:0.025), ve PLT (P:0.000) deęerlerinde istatiksels olarak anlamlı farklılıklar bulunmaktadır.

5. SONUÇ ve ÖNERİLER

Bu tez çalışmasında, barsak enzisyon yarası oluşturulan ratlarda farklı doz değerlerine sahip zeytin yaprağı ekstraktının yara iyileşmesi üzerine olan etkilerini histopatolojik, biyokimyasal ve hematolojik açıdan incelenmiş olup;

1. Zeytin yaprağı ekstraktının her iki çalışma grubunda TAS değerini yükseltip TOS değerini düşürmesi ile histopatolojik 7. gün iyileşme muntazama yakın gelişmiş olarak saptanmıştır. Elde edilen bu veride, zeytin yaprağı ekstraktının antioksidan özelliğinden kaynaklandığı sonucuna varılmıştır.

2. Aynı zamanda zeytin yağrağı ekstraktı proinflamatuvar sitokinlerin düzeyini azaltmış olduğundan barsak enzisyon yarası iyileşmesi üzerine olumlu etki sağladığı, kaanatine varılmıştır.

3. Bu araştırmada hematolojik ölçüm değerlerinde sapmaların olmamasıda zeytin yağrağı ekstraktının olumlu etkisi olarak nitelendirilmiştir.

Sonuç olarak; ratlarda barsak enzisyon yarası iyileşmesi üzerine 200 mg/kg/gün ve 400 mg/kg/gün dozlarında kullanılan 3 gün ve 7 gün süre ile gavaj yolu ile verilen zeytin yaprağı ekstraktının 7. gün iyileşmesi üzerine olumlu etkisinin daha olumlu olduğu yapılan histopatolojik, biyokimyasal ve hematolojik incelemeler ile ortaya konmuş olup ancak daha ayrıntılı araştırmalara ihtiyaç olduğu kanısındayız.

6. KAYNAKÇA

- Ağgöl G.A. (2012), Diyabetli ratlarda zeytin yaprağı ekstresinin etkilerinin incelenmesi, Atatürk Üniversitesi, Sağlık Bilimleri Enstitüsü, Yüksek Lisans Tezi, 136s, Erzurum.
- Alarşlan, Y. (2020). Ratlarda Barsak Ensizyon Yarası İyileşmesi Üzerine Bor'un Etkisinin Araştırılması, Afyon Kocatepe Üniversitesi, Sağlık Bilimleri Enstitüsü, Yüksek Lisans Tezi, 82s, Afyonkarahisar.
- Anup, R., & Balasubramangan, K. A. (2000). Surgical stress and the gastrointestinal tract. *Journal of Surgical Research*, 92(2), 291-300.
- Arşlan Karaboğa K.A., Öztürk E., Yerer B.M., Koşar M. (2017) Zeytin yaprağındaki oleuropein ve farmakolojik etkileri, *Journal of Health Sciences* 26: 89-93.
- Ateş, M. (2023), Majör Gastrointestinal Cerrahi Geçiren Hastaların 30 Günlük Yeniden Yatış İçin Risk Faktörleri, Karadeniz Teknik Üniversitesi Tıp Fakültesi Genel Cerrahi A.B.D, Uzmanlık Tezi, 60s, Trabzon.
- Bat, O. (2009), Sıçanlarda Oluşturulan, Kolon Anastomozlarında Klasik Teknik ile Doku Yapıştırıcı Uygulamasının (Siyanoakrilat) Kullanımlarının Karşılaştırılması. Düzce Üniv. Tıp Fak. Genel Cerrahi A.B.D. Uzmanlık Tezi. Düzce:8.
- Chatzopoulou S., Kintziou H., S.T. Plessas. (2008). Olive oil and the skin as integumentary, *Epitheor. Klin. Farmakol. Farmakokin.*, 26: 97-100.
- Cosgun, B. E., Erdemli, M. E., Gul, M., Gul, S., Bag, H. G., Aksungur, Z., Altinoz, E. (2018), Crocin Protects İntestine Tissue Against Carbon Tetrachloride-Mediated Oxidative Stress in Rats. *Gen. Physiol. Biophys.*, 37, 399–409.
- Cronin, K., Jacson, D. S., Dunphy, J. E. (1968), Changing bursting strength and collagen content of the healing colon. *Surgery, gynecology & obstetrics*, 126(4), 747.
- Çakır A. (2023). Myrtus communis'in (murt ağacı ekstresi) ratlarda barsak ensizyon yarası iyileşmesi üzerine etkisinin araştırılması, Yüksek Lisans Tezi, 95s. Afyonkarahisar
- Çınar, A., Tülübey, A. (2009), Uygulamalı kan fizyolojisi. Kırgızistan-Türkiye Manas Üniversitesi Yayınları 118, Ders Kitapları Dizisi 32, Bişkek.
- Dekanski D., Ristic S., Mitrovic D.M. (2009). Antioxidant effect of dry olive (Olea europaea L.) leaf extract on ethanol-induced gastric lesions in rats. *Mediterr J. Nutr. Metab* 2:205-211.
- El SN, Karakaya S. (2009). Olive tree (Olea europaea) leaves: potential beneficial effects on human health. *Nutr Rev*, 67(11):632-8.
- Erel, O. (2005), A new automated colorimetric method for measuring total oxidant status. *Clin Biochem*, 38(12): 1103-1111.
- Ersöz Kanay, B., Çatalkaya, E., Yayla, S., Altan, S., (2023), Genel Cerrahi. İçinde: Yara İyileşme Biyolojisi ve Etkileyen Faktörler. Ed: Özyayın, İ., Ankara Nobel Tıp Kitabevleri, s:122-136.
- Ersöz Kanay, B., Çatalkaya, E., Yayla, S., Altan, S., (2023), Genel Cerrahi. İçinde: Yara İyileşme Biyolojisi ve Etkileyen Faktörler. Ed: Özyayın, İ., Ankara Nobel Tıp Kitabevleri, s:122-136.

- Ertel W., Faist E., Nestle C., Hueltnner, L., Storck M., & Schildberg F. W. (1990). Kinetics of interleukin-2 and interleukin-6 synthesis following major mechanical trauma. *Journal of Surgical Research*, 48(6), 622-628.
- Faist E., Schinkel C., & Zimmer S. (1996). Update on the mechanisms of immune suppression of injury and immune modulation. *World journal of surgery*, 20(4), 454-459.
- Frostberg E., Ström P., Gerke O., & Qvist N. (2014). Infliximab's influence on anastomotic strength and degree of inflammation in intestinal surgery in a rabbit model. *BMC surgery*, 14(1), 23.
- Furneri, P.M., Marino, A., Saija, A., Uccella, N. ve Bisignano, G. (2002). In vitro antimycoplasmal activity of oleuropein. *International Journal of Antimicrobial Agents*, 20: 293-296.
- Geyikoğlu, F., Emir, M., Çolak, S., Koç, K., Türkez, H., Bakır, M. ve Özek, N.S. (2017). Effect of oleuropein against chemotherapy drug-induced histological changes, oxidative stress, and DNA damages in rat kidney injury. *Journal of Food and Drug Analysis*, 25(2): 447-459.
- Ghomari O., Sounni F., Massaoudi Y., Ghanam J., Drissi Kaitouni LB., Merzouki M., Benlemlih M. (2019). Phenolic profile (HPLC-UV) of olive leaves according to extraction procedure and assessment of antibacterial activity. Doi: 10.1016/j.btre.2019.e00347.
- Giuffrida M.A., Brown C.D. (2018). Digestive System, Small Intestine. In: Veterinary Surgery Small Animal. 2nd ed., Eds: Johnston A.S., Tobias M.K., Elsevier., St Louis, p:1730-1761.
- Graham, M.F., Drucker, D.E., Diegelmann, R.E. and Elson, C.O. (1987) Collagen synthesis by human intestinal smooth muscle cells in culture. *Gastroenterology*, 92(2): 400-405.
- Harada, T., Yoshioka, H., Yoshida, S., Iwabe, T., Onohara, Y., Tanikawa, M., Terakawa, N. (1997). Increased interleukin-6 levels in peritoneal fluid of infertile patients with active endometriosis. *American journal of obstetrics and gynecology*, 176(3), 593-597.
- Heinrich, P. C., Castell, J. V., & Andus, T. (1990). Interleukin-6 and the acute phase response. *Biochemical journal*, 265(3), 621.
- Hesp Flem, Hendriks T, Lubbers A-JC, d-BOER HHM. (1984). Wound healing in the intestinal wall: A comparison between experimental ileal and colonic anastomoses. *Dis Colon Rectum* 27:99-104.
- İmren A.M. (2003), Laparoskopik cerrahide pnömoperitonun kolon anastomozu iyileşmesi üzerine etkileri, İstanbul üniversitesi, İstanbul Tıp Fakültesi, Uzmanlık Tezi, 53s, İstanbul
- Karabulut K. (2002), Radyoterapi ve monoklonal TNF alfa antikorunun sol kolon anastomozu iyileşmesi üzerine etkileri, İstanbul üniversitesi, İstanbul Tıp Fakültesi, Uzmanlık Tezi, 75s, İstanbul.
- Kartal M., Yüzbaşıoğlu M. (2011), *Olea europaea*. İçinde: FFD Monografı Tedavide Kullanılan Bitkiler, Ed: Ö. Demirezer., Nobel Tıp Kitabevleri, Ankara, s: 443-449.
- Kaya S., Demir N. (2020), Zeytin (*Olea europaea*) yaprağı ekstraktının model organizma *Galleria mellonella* hemosit aracılı bağışıklık tepkileri üzerine etkileri, *Türk Tarım ve Doğa Bilimleri Dergisi* 7(3): 646-653,
- Kılıçoğlu, B., Kılıçoğlu, S., Göçen, V. (2005), Gastrointestinal sistemde yara iyileşmesi. *SDÜ Tıp Fakültesi Dergisi*, 12(1), 67-76.
- Kisli E., Özdemir H., Kösem M., Sürer H., Çiftci A., Kanter M., (2007). Effect of ginkgo biloba extract (Egb 761) on the healing of left colon anastomoses in rat. *World J. Surg.* 31, 1652-1657

- Koç, O., Dağ, A., Öcal, A.K., Dırlık, M.M., Çomelekoğlu, Ü., Gümüş, L.T., Serinsöz, E., Kanık, E. A., Akça, H. (2013), Karın İçi Adezyon Önleyici %4'lük İkodekstrin Solüsyonunun gastrointestinal Sistem Anastomozları Üzerine Etkisi. *Ulus Travma Acil Cerrahi Derg*, 19(4), 305-312.
- Korkmaz, M., Sarıtaş, T. B., Sevimli, A., Sarıtaş, Z. K., Elıtok, B. (2015), The effect of gabapentin and pregabalin on intestinal incision wound healing in rabbits. *Veterinary world*, 8(3), 279
- Lange, V., Meyer, G., Schardey, H. M., Holker, A., Lang, R., Nerlich, A., Schildberg, F. W. (1995), Different techniques of laparoscopic end-to-end small-bowel anastomoses. *Surgical endoscopy*, 9(1), 82-87.
- Martens MF WC, Hendriks TH. (1991). Postoperative changes in colagens synthesis in intestinal anastomoses of the rat; differences between small and large bowel. *Gut*, 32:1482-1487.
- Mast BA. (1197). Healing in other tissues. *Surg. Clin. North Am.* 77:529-547.
- Morgan RB, Shogan BD. (2022). The science of anastomotic healing. *Seminars in Colon and Rectal Surgery*;33:100879.
- Mwakalukwa, R., Ashour, A., Amen, Y., Niwa, Y., Tamrakar, S., Miyamoto, T. ve Shimizu, K. (2019). Anti-allergic activity of polyphenolic compounds isolated from olive mill wastes. *Journal of Functional Foods*, 58: 207-217.
- Park, J.H., Jung, J.H., Yang, J.Y. ve Kim, H.S. (2013). Olive leaf down-regulates the oxidative stress and immune dysregulation in streptozotocin-induced diabetic mice. *Nutrition Research*, 33(11): 942-951.
- PDR for Herbal Medicines. (2007), Vol 2. 4th ed. Thomson Healthcare Inc., Montvale, pages 556-557.
- Persia, F.A., Mariani, M.L., Fogal, T.H. ve Penissi, A.B. (2014). Hydroxytyrosol and oleuropein of olive oil inhibit mast cell degranulation induced by immune and nonimmune pathways. *Phytomedicine*, 21(11): 1400-1405.
- Pullicini, E. A., Carli, F., Poole, S., Rafferty, B., Malgk, S. T., & Elga, M. (1990). The relationship between the circulating concentrations of interleukin 6 (IL-6), tumor necrosis factor (TNF) and the acute phase response to elective surgery and accidental injury. *Lymphokine research*, 9(2), 231-238.
- Roumen, P.M.H., Meures, P.A.V., Kuypers, H.H.C., Kraak, W.A.G., Sauerweim, R.W. (1992). Serum interleukin and C-reactive Protein response in patient after laparoscopic or conventional cholecystectomy. *Euro. J. Surg.* 158:541-544.
- Sarıtaş, Z., Korkmaz, M., Demirel, H. H., Bülbül, A., Sarıtaş, T. B., Görücü, F., Koç, Y. (2022), Wound healing effect of Anzer origin propolis specimens on rats' intestinal incision. *Ankara Univ Vet Fak Derg.* 69(1): 91-97.
- Sheu JR, Hsiao G, Chou PH, Shen MY, Chou DS. (2004). Mechanisms involved in the antiplatelet activity of rutin, a glycoside of the flavonol quercetin, in human platelets. *JAgric Food Chem*; 52(14):4414-8.
- Silva, S., Gomes, L., Leitao, F., Coelho, A.V. ve Boas, L.V. (2006). Phenolic compounds and antioxidant activity of *Olea europaea* L. fruits and leaves. *Food Science and Technology International*, 12(5): 385-395.
- Stadelmann, W. K., Digenis, A. G., & Tobin, G. R. (1998), Physiology and healing dynamics of chronic cutaneous wounds. *The American Journal of Surgery*, 176(2), p: 26-36

- Şener, S. (2022), Gastrointestinal Sistemde Uygulanan Anastomozda Katlanabilir Stapler İle Sirküler Stapler Etkinliğinin Karşılaştırılması, Selçuk Üniversitesi, Tıp Fakültesi, Uzmanlık Tezi, 50s, Konya.
- Thornton FJ, Barbul A. (1997), Healing in the gastrointestinal tract. *Surg. Clin. North Am.* 77:549-573.
- Visioli F, Poli A, Gall C. (2002). Antioxidant and other biological activities of phenols from olives and olive oil. *Med Res Rev* ; 22(1):65-75.
- Wilmore, D.W. (1997), Homeostasis: Bodily Changes in Trauma and Surgery. In: Sabiston, DC JR., editor: Textbook Surgery: The Biological Basis of Modern Surgical Practice, ed 15. Philadelphia. WB. Saunders. Pg.: 55-68.
- Yağcı, M. A., (2011), Ratlarda Curcumin'in Kolon Anastomozu İyileşmesi Üzerine Etkinliğinin Araştırılması. Trakya Üniv. Tıp Fak. Genel Cerrahi Anabilim dalı. Uzmanlık Tezi. Edirne. S:1-52.
- Yalıtık F. (1978), Olea L., In: Flora of Turkey and East Aegean Islands, Ed: P.H. Davis, Vol 6., Edinburgh, pg. 155-156.
- Yamamoto, S., Shida, T., Miyajı, S., Santsuka, H., Fujise, H., Mukawa, K., & Nakai, M. (1993). Changes in serum C-reactive protein levels in dogs with various disorders and surgical traumas. *Veterinary research communications*, 17(2), 85-93.
- Yin, M., Jiang, N., Guo, L., Ni, Z., Al-Brakati, A.Y., Othman, M.S. ve Kassab, R.B (2019). Oleuropein suppresses oxidative, inflammatory, and apoptotic responses following glycerol-induced acute kidney injury in rats. *Life Sciences*, 232: 116634.

ÖZGEÇMİŞ

06.09.1998 tarihinde Eskişehir/İnönü’de dünyaya geldim. İlkokul ve ortaokul öğrenim hayatımı Bilecik ilinde, lise eğitimimi de Balıkesir ilinde tamamladım. 2016 yılında Afyon Kocatepe Üniversitesi Veteriner Fakültesinde lisans eğitimime başladım. 2021 yılında tamamlamış olduğum lisans eğitimimin ardından aynı sene içerisinde Afyon Kocatepe Üniversitesi Veteriner Fakültesi Cerrahi Anabilim Dalında yüksek lisans eğitimime başladım.