

Eski Sezaryen Sonrası Vajinal Doğuma Bağlı Uterin Rüptür ve Atoni Olgusunda Rüptür Tamiri ve B-Lynch Sütürü

Uterine Rupture Repair and B-Lynch Suturing in a Vaginal Birth After Cesarean case due to Rupture and Atony

Cihangir Mutlu ERCAN, Hakan COKSUER, Haydar SİPAHİOĞLU,
Hüseyin PEHLİVAN, İbrahim ALANBAY, Kazim Emre KARASAHİN, Iskender BASER

Gülhane Askeri Tıp Akademisi, Kadın Hastalıkları ve Doğum A.D., Etlik, Ankara.

ÖZET: Amaç: Sezaryen sonrası vajinal doğum yapan olguda gelişen, uterin rüptür ve atoniye yaklaşımın sunulması.

Olgu: Geçirilmiş sezaryen öyküsü bulunan hastada vajinal doğum sonrası eski insizyon skarında rüptür ile birlikte postpartum uterin atoni gelişmiştir. Laparotomi ile rüptüre alan belirlenerek primer suture edilmiş ve uterin atoni için aynı seansa B-Lynch sütürü uygulanmıştır.

Sonuç: Sezaryen sonrası vajinal doğumlarda, postpartum gelişebilecek abondan vajinal kanamalarda eski uterin skar rüptürü ve bunun atoni ile birliktelik gösterebileceği akılda tutulmalıdır.

Anahtar Kelimeler: Sezaryen sonrası vajinal doğum, Uterin rüptür, Atoni

ABSTRACT: Objective: To present a case with a history of previous cesarean delivery in which uterine rupture and atony occurred after vaginal birth.

Case: After vaginal birth in a patient with a history of previous cesarean delivery, uterine rupture was diagnosed in the old incision scar concomitantly with postpartum uterine atony. Uterine rupture was repaired with laparotomy by applying primary sutures and B-Lynch suturing was performed for uterine atony.

Conclusion: In patients who had deliver vaginally after caesarean section, uterine rupture in the old incision scar and the togetherness of this condition with uterine atony should always be kept in mind.

Key Words: Vaginal birth after cesarean, Uterine rupture, Atony

GİRİŞ

Sezaryen oranları, özellikle son otuz yıldır, tüm dünyada artış göstermiştir. Bu değişikliğin birçok nedeni bulunmaktadır. Paritenin azalması, ilk gebelik yaşının giderek yükselmesi, fetusun daha ayrıntılı incelenebilir hale gelmesi, forseps-vakum ekstraksiyon gibi girişimlere eğilimin azalması sezaryen oranlarını arttıran başlıca nedenlerdir. Ayrıca cerrahi tekniklerin gelişmesi, antibiyotik kullanımı ve kan transfüzyonu imkanı sayesinde sezaryen çok daha güvenilir bir duruma gelmiştir. Aynı zamanda klinisyenlerce, sezaryen ile doğumda, zor bir vajinal doğuma göre anne ve bebeğin daha az riskle karşılaşacağı düşünülmektedir. Ancak, majör cerrahi bir prosedür olarak sezaryen de riskler taşımaktadır. Mesane ve barsak gibi komşu organ yaralanmaları, uterin arter kesisi, serviks-vajen kesileri, uterin atoni, uterin rüptür, endometrit, yara enfeksiyonu,

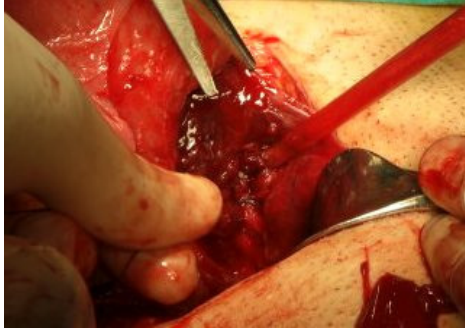tromboemboli ve pıhtılaşma bozuklukları başlıca sezaryen komplikasyonlarıdır ve artan sezaryen oranlarıyla birlikte bu komplikasyonlarla karşılaşma sıklığı artmaktadır.

“Bir kez sezaryen her zaman sezaryen” görüşü gün geçtikçe geçerliliğini yitirse de tüm sezaryenlerin yaklaşık üçte biri geçirilmiş sezaryenler nedeniyle gerçekleştirilmektedir (1). Ülkemizde de pek çok merkezde geçirilmiş sezaryen sonrası elektif sezaryen uygulanmaktadır. Ancak istenirse de geçirilmiş sezaryen olgularında, preterm eylem ve presipite eylem gibi nedenlerle, vajinal doğum gerçekleşebilir. Dolayısıyla geçirilmiş sezaryen olgularının, elektif sezaryen kararı verilmiş olsa bile, hem sezaryene hem de sezaryen sonrası vajinal doğuma bağlı tüm komplikasyonlar için risk potansiyeline sahip oldukları unutulmamalıdır. Bu çalışmada otuz beş haftalık gebeliği bulunan geçirilmiş sezaryen olgusunda, presipite eyleme bağlı vajinal doğum sonrası uterin rüptür ve atoninin gelişimi, tanısı ve yönetimi sunulmuştur.

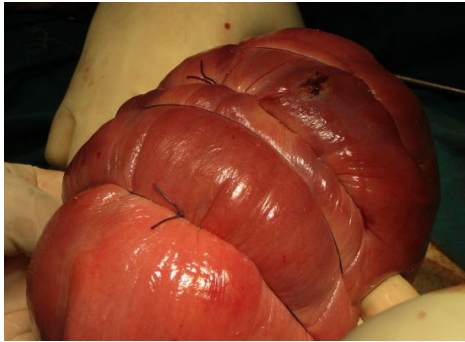
OLGU

Son adet tarihine göre 35 hafta 3 günlük gebeliği bulunan ve geçirilmiş sezaryen öyküsü olan 28 yaşındaki hasta suyunun gelmesi yakınmasıyla kliniğimize başvurmuştur. Yapılan muayenesinde aktif amniyon akışı gözlenmiş ve servikal dilatasyonunun olmadığı tespit edilmiştir. Kardiyotokografi reaktif olarak değerlendirilmiş ve kontraksiyon izlenmemiştir. Hastanın elektif sezaryen ile doğumu planlanmış ve preoperatif hazırlıklara başlanmıştır. Başvurudan bir saat sonraki değerlendirmede 6 cm servikal dilatasyon saptanması üzerine acil sezaryene karar verilmiştir. Operasyon masasında yapılan muayenede tam dilatasyon ve seviyenin +3 olarak belirlenmesi üzerine spontan vajinal doğum gerçekleştirilmiştir. Bebek 1. dakika Apgar skoru 8 olarak yenidoğan ekibine teslim edilmiştir. Postpartum kontrolde abondan vajinal kanama ile birlikte bimanuel muayene ve kavite eksplorasyonu ile uterin atoni ile birlikte eski insizyon skarında rüptür olduğu belirlenmiştir. Laparotomi uyguladığımız hastada eski insizyon skarının sol kenarında tam kat rüptür olduğu ve uterin atoni gözlenmiştir (Resim-1).

Intraoperatif dört ünite eritrosit süspansiyonu, dört ünite taze donmuş plazma transfüze edilmiştir. Rüptür primer sütürasyon ile onarılmış ve atoni için B-Lynch sütürü uygulanmıştır (Resim 2). Hasta postoperatif üçüncü günde taburcu edilmiştir.



Resim 1: Eski insizyon skarının sol kenarında tam kat rüptür.



Resim 2: Uterin rüptür onarımı ve B-Lynch sütürü sonrası uterus.

TARTIŞMA

Geçirilmiş sezaryen sonrası vajinal doğum yapan hastalarda en çok korkulan risk uterin rüptür gelişimidir. Uterin rüptür, myometriyumun seroza, mesane ya da Broad ligamanı içeren disrupsiyonu olarak tanımlanır. Myometrial disrupsiyon serozayı aşmıyorsa uterin dehissens olarak adlandırılır (2). Uterin rüptür semptomatik ya da asemptomatik olabilir. Uterin rüptürün en sık bulgusu fetal kalp atım trasesindeki anormalliklerdir. Kanama, ağrı, uterin kontraksiyonların kaybı, hematüri, prezente olan kısmın kaybı bildirilen diğer bulgulardır (3). Semptomatik uterin rüptür perinatal morbidite ve postpartum histerektomi gibi istenmeyen durumlara yol açabilmektedir. Guise ve arkadaşları 2004 yılında yayınladıkları sistematik derlemede semptomatik uterin rüptür oranının 0/1000 ile 7.8/1000 arasında değiştiğini bildirmekteyler (4). Uterin rüptür sıklıkla ağır kan kaybı ile birlikteydir. Geçirilmiş sezaryen sonrası elektif sezaryenle karşılaştırıldığında sezaryen sonrası vajinal doğum, yaklaşık %1 oranında, fazladan kan transfüzyonu ihtiyacı riski oluşturmaktadır (5). Bu olguda postpartum anormal kanamanın olması ve kavitenin manuel eksplorasyonu ile uterin atoni ve rüptür tanısı konarak perinatal mortalite ve morbidite gelişmeden, gerekli cerrahi müdahale ve kan transfüzyonu ile başarı sağlanmış ve histerektomi uygulanmamıştır.

Geçirilmiş sezaryen öyküsü olan tüm gebelerin başta uterin rüptür olmak üzere pek çok risk ile karşı karşıya oldukları unutulmamalıdır. Bu olguda olduğu gibi, karşılaşılabilen bazı gebelik komplikasyonları vajinal doğumu zorunlu hale getirebilir. Geçirilmiş sezaryen nedeniyle oluşabilecek komplikasyonlarla karşılaşıldığında, maternal ve fetal mortalite ve morbidite, erken müdahale ve uygun yaklaşım ile önlenabilir. Deneyimli obstetri, anestezi ve pediatri ekiplerinin bulunması, kan transfüzyonu ihtiyacının sağlanabilmesi ve uygun yoğun bakım şartları obstetrik acillerin yönetiminin temelini oluşturmaktadır.

KAYNAKLAR

1. Miller DA, Diaz FG, Paul RH. Vaginal birth after cesarean: A 10-year experience. *Am J Obstet Gynecol* 1994;84:255-258.
2. Landon MB, Hauth JC, Leveno KJ, Spong CY, Leindecker S, Varner MW, et al. Maternal and perinatal outcomes associated with a trial of labor after prior cesarean delivery. *N Engl J Med* 2004;351:2581-2589.
3. Turner MJ. Uterine rupture. *Best Pract Res Clin Obstet Gynaecol* 2002;16:69-79.
4. Guise JM, McDonagh MS, Osterweil P, Nygren P, Chan KS, Helfand M. Systematic review of the incidence and consequences of uterine rupture in women with previous caesarean section. *BMJ* 2004;329:1-7.
5. Barrett N, Sheehan SR, Murphy DJ. A complication after a previous caesarean section. *BMJ* 2009;339:b2979.

