

**KÖPEKLERDE DOĞUM ZAMANININ BELİRLENMESİNDE  
VAGİNAL SİTOLOJİ VE ULTRASONOGRAFİNİN  
ETKİNLİĞİNİN ORTAYA KONULMASI**

Rabia YALÇIN

Yüksek Lisans Tezi

Danışman: Prof. Dr. Hacı Ahmet ÇELİK

Tez No: 2024-013

Afyonkarahisar

**T. C.**  
**AFYON KOCATEPE ÜNİVERSİTESİ**  
**SAĞLIK BİLİMLERİ ENSTİTÜSÜ**  
**DOĞUM VE JİNEKOLOJİ ANABİLİM DALI**  
**YÜKSEK LİSANS TEZİ**

**KÖPEKLERDE DOĞUM ZAMANININ BELİRLENMESİNDE**  
**VAGİNAL SİTOLOJİ VE ULTRASONOGRAFİNİN ETKİNLİĞİNİN**  
**ORTAYA KONULMASI**

**Hazırlayan**

**Rabia YALÇIN**

**Danışman**

**Prof. Dr. Hacı Ahmet ÇELİK**

**Tez No: 2024-013**

**AFYONKARAHİSAR-2024**

**Bu tez çalışması; Afyon Kocatepe Üniversitesi Bilimsel Araştırma Projeleri**  
**Koordinasyon Birimi (BAPK) Tarafından Desteklenmiştir.**

**Proje No: "21.SAĞ.BİL.27"**

**T. C.**  
**AFYON KOCATEPE ÜNİVERSİTESİ**  
**SAĞLIK BİLİMLERİ ENSTİTÜSÜ**

**ENSTİTÜ ONAYI**

<b>Öğrencinin</b>	<b>Adı- Soyadı</b>	Rabia YALÇIN
	<b>Numarası</b>	203310004
	<b>Anabilim Dalı</b>	Doğum ve Jinekoloji
	<b>Programı</b>	Veteriner
	<b>Program Düzeyi</b>	<input checked="" type="checkbox"/> X Yüksek Lisans <input type="checkbox"/> Doktora
<b>Tezin Başlığı</b>	Köpeklerde doğum zamanının belirlenmesinde vaginal sitoloji ve ultrasonografinin etkinliğinin ortaya konulması	
<b>Tez Savunma Sınav Tarihi</b>	09.02.2024	
<b>Tez Savunma Sınav Saati</b>	11:00-12.30	

Yukarıda bilgileri verilen öğrenciye ait tez, Afyon Kocatepe Üniversitesi Lisansüstü Eğitim-Öğretim ve Sınav Yönetmeliği'nin ilgili maddeleri uyarınca jüri üyeleri tarafından değerlendirilerek oy birliği / oy çokluğu ile kabul edilmiştir.

Afyon Kocatepe Üniversitesi  
Sağlık Bilimleri Enstitüsü Yönetim Kurulu'nun  
..... / ..... / .....tarih ve  
.....sayılı kararıyla onaylanmıştır.

***e-imzalıdır***

**Prof. Dr. Esmâ KOZAN**  
**Enstitü Müdürü**

## BİLİMSEL ETİK BİLDİRİMİ

Saęlık Bilimleri Enstitüsü, Bilimsel Yayın Etięi ilkeleri ve Tez Yazım Kurallarına uygun olarak hazırladığım bu tez çalışmasında;

- Tez içindeki bütün bilgi ve belgeleri akademik kurallar çerçevesinde elde ettiğimi,
- Görsel, işitsel ve yazılı tüm bilgi ve sonuçları bilimsel ahlak kurallarına uygun olarak sunduğumu,
- Başkalarının eserlerinden yararlanılması durumunda ilgili eserlere bilimsel normlara uygun olarak atıfta bulunduğumu,
- Atıfta bulunduğum eserlerin tümünü kaynak olarak gösterdiğimi,
- Kullanılan verilerde herhangi bir tahrifat yapmadığımı,
- Bu tezin herhangi bir bölümünü Afyon Kocatepe Üniversitesi veya başka bir üniversitede başka bir tez çalışması olarak sunmadığımı

**beyan ederim.**

06/03/2024

İmza

Rabia YALÇIN

## ÖZET

Köpeklerde doğum zamanı tahmini vaginal sitolojiyle diöstrüsün birinci günü belirlenerek, ultrasonografiyle yapılan fetal ve ekstra fetal ölçümler ve rektal sıcaklıktaki düşüşle saptanabilmektedir. Sunulan çalışmanın amacı küçük ırk köpeklerde doğum zamanı tahmininde güvenilir öngörü yöntemlerini kullanarak bir değerlendirme yapmaktır. Bu amaçla çalışmada 4 farklı küçük ırktan 9 adet dişi köpek kullanıldı. Köpeklerin diöstrüs başlangıç zamanı vaginal sitolojiden yararlanılarak belirlendi. Son çiftleşme ve diöstrüsün başlama zaman aralığının 2-4 gün olduğu görüldü. Çalışmada kullanılan küçük ırk köpeklerin 2-6 arasında değişen sayıda yavru doğurdıkları görüldü. Hayvanların gebelik sürelerinin 57-65 gün arasında değiştiği tespit edildi. Ultrasonografik ölçümlerle ICC, CRL, BP çap bulguları değerlendirildi. Ultrason muayenesinde ICC uzunluklarının 1.75-3,66 cm, genişliklerinin ise 1,25-2,5 cm arasında değiştiği tespit edildi. Fetüslerin CRL çapları ortalama 1,57 cm olarak ölçüldü. Aynı fetüslere ait BP çapının ortalamasının 0,63 cm olduğu saptandı. Çalışmada kullanılan hayvanların doğum zamanını öngörmek amacıyla ICC, CRL, BP çaplarına matematiksel modeller uygulandı. Diöstrüsün ilk günü üzerine 57 gün eklenerek bir doğum zamanı tahmini yapıldı. Gerçek gebelik süresi ve elde edilen tahmini gebelik süreleri arasında korelasyonlar değerlendirildi. Ultrasonografik ölçümler arası korelasyonlar önemsiz bulundu. Sonuca göre en güvenilir ölçüm gösteren modelin diöstrüsün ilk gününden yararlanarak doğum zamanı tahmini olduğu belirlendi.

**Anahtar Kelimeler:** Doğum zamanı, Fötometri, Köpek, Ultrasonografi, Vaginal sitoloji

## SUMMARY

The estimated time of birth in dogs can be determined by vaginal cytology on the first day of diestrus, fetal and extra-fetal measurements by ultrasonography, and the decrease in rectal temperature. The aim of the presented study is to make an evaluation for this purpose by using the most reliable prediction methods in estimating the birth time of small breed dogs. For this purpose, 9 female dogs from 4 different small breeds were used in the study. The average weight of the dogs was determined to be 4,23 kg and the research was conducted on animals between the ages of 2-4. The onset of diestrus date of the dogs was determined using vaginal cytology. It was observed that the time interval between the last mating and the onset of diestrus was 2-4 days. It was observed that the small breed dogs used in the study gave birth to a varying number of puppies, ranging from 2 to 6. It was determined that the gestation periods of the animals varied between 57-65 days. ICC, CRL, BP diameter findings were evaluated with ultrasonographic measurements. During ultrasound examination, it was determined that ICC lengths varied between 1.75-3,66 cm and widths varied between 1.25-2.5 cm. The average CRL diameter of the fetuses was measured as 1.57 cm. The average BP diameter of the same fetuses was found to be 0.63 cm. In order to predict the birth time of the animals used in the study, mathematical models used today were applied to ICC, CRL, BP diameters. A birth time estimate was made by adding 57 days to the first day of diestrus. Correlations between the actual gestation period and the obtained estimated gestation periods were evaluated. Correlations between ultrasonographic measurements were found to be insignificant. According to the results, it was determined that the model with the most reliable measurement was the estimation of birth time using the first day of diestrus.

**Key Words:** Time of birth, Bitch, Fetometry, Ultrasonography, Vaginal cytology

## ÖNSÖZ

Tez çalışması süresince katkılarından dolayı başta Prof. Dr. Erhan ÖZENÇ, Dr. Öğr. Üyesi Ebubekir YAZICI, Doç. Dr. Koray ÇELİKELOĞLU ve tüm hocalarıma, tez çalışmamı destekleyen Afyon Kocatepe Üniversitesi Bilimsel Araştırma Projeleri Koordinasyon Birimi (BAPK)'ne, hayatımda yeri ve emeği çok büyük olan yol göstericim Vetfather'a, tezim de dahil tüm hayatım boyunca her koşulda yanımda ve hep destek tam destek olduklarını bildiğim biricik annem, canım babam ve sevgili aileme, çocukluktan beri hayallerimi yaşamam konusunda her daim bana yol gösteren, pes etmek diye bir şeyin bizim hayatımızda olmadığını en zorlu zamanlarımda bana hatırlatan idolüm ablam Zeynep İPEK'e, bu kutsal mesleği seçme sebebim olan kaybettiğim Boncuk ördeğimle beraber yerleri her zaman kalbimde olacak olan Ceku, Cadı ve Dana'ya, uygulama süresince desteğini ve ev arkadaşlığımı benden esirgemeyen Vet. Hek. Fatma Zehra ÇETİNOVA'ya, kader ortağım dostum Meral TOPRAK'a, yol arkadaşım Sümeyra YILMAZ'a, hayatımın mimarı Senem SAÇAN KARADAĞ'a, sınıf arkadaşım Vet. Hek. Kağan TURAN'a, canlarım Nilüfer ve Özge'ye teşekkürlerimi sunarım.

Rabia YALÇIN

Afyonkarahisar

2024

# İÇİNDEKİLER

	SAYFA
<b>ÖZET</b> .....	i
<b>SUMMARY</b> .....	ii
<b>ÖNSÖZ</b> .....	iii
<b>İÇİNDEKİLER</b> .....	iv
<b>SİMGELER VE KISALTMALAR</b> .....	vi
<b>ÇİZELGELER DİZİNİ</b> .....	viii
<b>RESİMLER DİZİNİ</b> .....	ix
<b>1. GİRİŞ</b> .....	1
1.1. Dişi Köpeklerde Üreme Fizyolojisi ve Üreme Davranışları .....	1
1.1.1. Pubertas ve Çiftleşme Yaşı .....	1
1.1.2. Seksüel Siklusun Dönemleri ve Vajinal Sitoloji .....	2
1.1.2.1. Proöstrüs .....	2
1.1.2.2. Östrüs .....	4
1.1.2.3. Diöstrüs (Metostrüs) .....	5
1.1.2.4. Anöstrüs .....	6
1.1.3. Uygun Çiftleştirme Zamanının Belirlenmesi .....	7
1.2. Köpekte Gebelik Fizyolojisi ve Gebelik Süresi .....	7
1.3. Doğum Zamanının Belirlenmesi ve Doğum .....	9
1.3.1. Vajinal Sitolojide Diöstrüsten Yararlanılarak Doğum Zamanının Belirlenmesi .....	10
1.3.2. Ultrasonografik Ölçümlerle Doğum Zamanının Belirlenmesi .....	11
1.3.2.1. Embriyonik, Ekstra Embriyonik, Fetal ve Ekstra Fetal Yapıların Ölçümü .....	15
1.3.2.1.1. İç Koryonik Boşluk, Dış Uterus Çapı, Plasenta Kalınlığı .....	15
1.3.2.1.2. Baş-But Uzunluğu, Vücut Çapı, Biparietal Çap, Diensefalo- Telensefalik Vezikülün Derin Kısmı .....	16
1.3.3. Rektal Sıcaklık ile Doğum Zamanı Belirlenmesi .....	18
1.4. Köpeklerde Doğuma Hazırlık ve Yaklaşan Doğum Belirtileri .....	19
<b>2. MATERYAL ve METOT</b> .....	21
2.1. Etik Başvuru ve Kabul Belgesi .....	21



2.2. Hayvan Materyali .....	21
2.3. Metot .....	21
2.3.1. Kullanılan Sarf Malzemesi .....	22
2.3.2. Vajinal Sitoloji Örneklerinin Alınması .....	22
2.3.3. Ultrason ile Gebelik Muayenesi ve Gebelik Kesesi Çaplarının Ölçülmesi	24
2.4. İstatistiksel Analiz .....	25
<b>3. BULGULAR .....</b>	<b>26</b>
<b>4. TARTIŞMA .....</b>	<b>34</b>
<b>5. SONUÇ ve ÖNERİLER .....</b>	<b>42</b>
<b>6. KAYNAKLAR .....</b>	<b>43</b>
<b>ÖZGEÇMİŞ.....</b>	<b>47</b>

## SİMGELER VE KISALTMALAR

°C : Derece santigrad

% : Yüzde

± : Artı eksi

> : Büyüktür

≤ : Küçük eşittir

+

- : Eksi

/ : Bölme

× : Çarpı

= : Eşittir

**B-mod** : Parlaklık modu

**BD** : Vücut çapı

**BP** : Biparietal çap

**Bpm** : Saniyede bir vuruş

**CL** : Korpus luteum

**cm** : Santimetre

**CRL** : Fetal baş-but uzunluğu

**d** : Gün

**Dög** : Doğumdan önceki gün

**dk** : Dakika

**DPTV** : Diensefalo-telensefalik vezikülün derin kısmı

**E2** : Östradiol

**GA** : Gebelik yaşı

**ICC** : İç koryonik boşluk

**kg** : Kilogram  
**LH** : Luteinleřtirici hormon  
**MHz** : Megahertz  
**ml** : Mililitre  
**mm** : Milimetre  
**ng** : Nanogram  
**OD** : Dıř uterus apı  
**P4** : Progesteron  
**vb.** : ve benzeri  
**vd.** : ve diđerleri

## ÇİZELGELER DİZİNİ

### SAYFA

<b>Çizelge 1.1:</b> Siklusun dönemlerine göre hücre oranlarındaki değişim .....	7
<b>Çizelge 1.2:</b> Gebeliğin ikinci yarısında gözlenen fetal yapıların ultrasonda ilk görüldüğü günler .....	14
<b>Çizelge 1.3:</b> İç koryonik boşluk, dış uterus çapı ve plasenta kalınlığı için farklı boyutlardaki köpeklerde (minyatür $\leq 5$ kg, küçük $\leq 10$ kg, orta 11-25 kg, büyük 26-40 kg, dev $> 40$ kg), doğum öncesi günlerin veya gebelik yaşının LH pikinden sonraki günler baz alınarak hesaplanması amacıyla kullanılan formüller .....	16
<b>Çizelge 1.4:</b> Baş-but uzunluğu (CRL), vücut çapı (BD), biparietal çap (BP) için minyatür ( $\leq 5$ kg) büyüklükteki köpeklerde (dög) ya da (GA), hesaplanması için formüller .....	18
<b>Çizelge 2.1:</b> İç Koryonik Boşluk (ICC) çapı için kullanılan modeller .....	25
<b>Çizelge 2.2:</b> Baş-But Uzunluğu (CRL) çapı için kullanılan modeller .....	25
<b>Çizelge 2.3:</b> Biparietal (BP) çap için kullanılan modeller .....	25
<b>Çizelge 3.1:</b> Çalışmada kullanılan hayvanların ırk, ağırlık, yaş ve yavru sayıları .....	26
<b>Çizelge 3.2:</b> Çalışmada kullanılan hayvanların son çiftleşme zamanı-diöstrüs arası süre, gerçek gebelik süresi, diöstrüsün ilk gününe göre tahmini gebelik süresi. ....	27
<b>Çizelge 3.3:</b> Çalışmadaki hayvanlarda yararlanılan ultrasonografi ile belirlenen iç koryonik çap (ICC), Baş-but uzunluğu (CRL) ve baş çapı (BP) değerleri (cm). ....	29
<b>Çizelge 3.4:</b> ICC'nin farklı formüller kullanılarak elde edilen gebelik süreleri (gün). ....	30
<b>Çizelge 3.5:</b> ICC çapı için farklı formüllerle öngörülen gebelik sürelerinin gerçek gebelik süresinden farkı .....	31
<b>Çizelge 3.6:</b> CRL'nin farklı formüller kullanılarak elde edilen gebelik süreleri .....	32
<b>Çizelge 3.7:</b> CRL farklı formüllerle elde edilen gebelik sürelerinin gerçek gebelik süresinden farkı .....	32
<b>Çizelge 3.8:</b> BP'nin farklı formüller kullanılarak elde edilen gebelik süreleri .....	33
<b>Çizelge 3.9:</b> BP farklı formüllerle elde edilen gebelik sürelerinin gerçek gebelik süresinden farkı .....	33

## RESİMLER DİZİNİ

### SAYFA

<b>Resim 1.1:</b> Proöstrüs evresinde vaginadan gelen kan ve vulvanın dıştan görünüşü.....	3
<b>Resim 1.2:</b> Köpeklerde östrüs siklusunda plazma östrojen seviyeleri ile ilgili vaginal sitolojideki değişikliklerin gösterimi .....	5
<b>Resim 1.3: A:</b> Papanicolau yöntemine göre boyanmış vaginal sitolojik preparatta köpük hücreleri. B: Sitoplazmasında nötrofil içeren metöstrüs hücresi. ....	10
<b>Resim 1.4:</b> Gebe Minyatür Schnauzer cinsi köpeklerde fetal yapıların ultrasonografik görüntüleri, 23. gün: Gebelik kesesinin enine görüntüsü, 32. gün: Fetüsün uzunlamasına görüntüsü, 38. gün: Hiperekoik iskelet yapısı olan bir fetüsün uzunlamasına görüntüsü, 45. gün: Bir fetal vertebral kolon ve böbreğin uzunlamasına görüntüsü.....	13
<b>Resim 1.5:</b> Gebe Chihuahua köpeklerde fetal ve fetal olmayan yapılarda alınan ölçümlerin ultrason görüntüleri. (a) Doğumdan 16 gün önce Chihuahua ırkı fetüsün biparietal çapının ultrasonografik ölçümü; (b) Doğumdan altı gün önce Chihuahua ırkı fetüsün karın çapının ultrasonografik ölçümü; (c) Chihuahua ırkı fetüsün torasik çapının doğumdan 16 gün önce ultrasonografik ölçümü; (d) Chihuahua ırkı fetüsün kraniyokadudal uzunluğunun doğumdan 32 gün önce ultrasonografik ölçümü; (e) Doğumdan 35 gün önce dişi Chihuahua'nın iç koryonik boşluğunun yani fetal kesesinin çapının ultrasonografik ölçümü .....	17
<b>Resim 2.1:</b> Giemsa boyama işlemi .....	23
<b>Resim 2.2:</b> Ultrasonografinin uygulanması .....	24
<b>Resim 3.1:</b> Vaginal sitolojide östrüs evresi .....	27
<b>Resim 3.2:</b> İlk çiftleşmeden 1 gün sonra vaginal sitoloji .....	27
<b>Resim 3.3:</b> Son çiftleşmeden 1 gün sonra östrüs evresinde vaginal sitoloji .....	28
<b>Resim 3.4:</b> Vaginal sitolojide östrüsün son günü .....	28
<b>Resim 3.5:</b> Vaginal sitolojide diöstrüsün ilk günü preparat görüntüsü .....	28
<b>Resim 3.6:</b> Diöstrüsün 2. gününde vaginal sitoloji .....	28
<b>Resim 3.7:</b> 27. günde farklı fetüslerde ultrasonografik ölçümler .....	29
<b>Resim 3.8:</b> 27. günde farklı fetüslere ait ICC ultrasonografik ölçümleri .....	30
<b>Resim 3.9:</b> 27. günde farklı fetüslerde CRL' nin ultrasonografik ölçümleri .....	31
<b>Resim 3.10:</b> 27. günde farklı fetüslerde BP çapının ultrasonografik ölçümleri .....	32

# 1. GİRİŞ

Doğum zamanının tahmini günümüzde yoğun ilgi duyulan pet hayvanı popülasyonu ile son zamanlarda sayıları hızla artış gösteren köpek çiftliklerine önemli faydalar sağlayacak, başta hayvan sahibinin doğum zamanıyla ilgili kaygı ve merakını azaltacak, doğum ortamının uygun zamanda oluşturulması, köpeğin doğum sürecinin doğru şekilde takip edilmesi gibi konularda hayvan sahibine yardımcı olacaktır. Köpeklerde doğum zamanının önceden saptanması; güç doğuma müdahale ederek üreme kayıplarını engellemeye ve yavru sayısı fazla olan, sezaryen geçmişi bulunan hayvanlarda sezaryen operasyonunu planlayarak tedavide alınacak karara katkı sağlar ve yavru kayıplarını azaltır. Böylece Veteriner Hekimler ile hayvan sahibi arasında iletişimin sağlıklı şekilde kurulmasında etkili olur.

## 1.1. Dişi Köpeklerde Üreme Fizyolojisi ve Üreme Davranışları

### 1.1.1. Pubertas ve Çiftleşme Yaşı

Dişi köpeğin üreme olgunluğuna geldiği evreye pubertas denir. Olgun ilk proöstrüs bulgularının ortaya çıkmasıyla kendini gösterir (Johnston vd., 2001). Köpeklerde çoğunlukla 6–24. aylar arasında pubertas başlangıç gösterir ancak seksüel olgunluğa ulaşma yaşını ırk ve çeşitli unsurlar etkilemektedir. İlk östrüs küçük köpek ırklarında 6-10. aylarda, büyük ırklarda ise 18–20. aylarda izlenebilmektedir (Shille ve Stabenfeldt, 1980; Concannon, 1993). İki östrüs siklusu arasında geçen zaman 4–9 ay olup, ortalama 7 aydır (Concannon, 1993). İlk çiftleşme zamanı dişi köpeklerde 11-18. aylar arasındadır. Irka bağlı olarak değişse de en ideal çiftleşme zamanının 2-6 yaş aralığında olduğu öngörülmektedir (Johnston vd., 2001; Concannon, 2011).

Pubertas evresindeki dişi köpeklerde normal proöstrüs ve östrüsten daha kısa süren proöstrüs ve östrüs görülebilir. Bu süreçte E2, LH ve P4 hormonlarının kandaki seviyelerinde farklılıklar oluşabilmektedir. Bunun sebebi bölünmüş kızgınlık şeklinde isimlendirilen durumdur. Bölünmüş kızgınlık esnasında asıl proöstrüs semptomları ve bazı dişilerde

çiftleşmeyi onaylama dahi izlenebilir. Birkaç günün ardından proöstrüs semptomları yok olur ve yaklaşık bir iki haftanın ardından gerçek bir östrüs gözlemlenir. Bölünmüş kızgınlığın birinci aşamasında ovulasyon oluşmaz buna rağmen proöstrüs ve östrüs davranışları gözlemlenir. İkinci aşamasında ise ovulasyon ve fertil bir çiftleşme takiben de gebelik meydana gelebilir (Johnston vd., 2001).

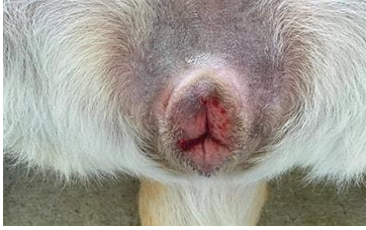### **1.1.2. Seksüel Siklusun Dönemleri ve Vajinal Sitoloji**

Köpekler monoöstrik hayvanlardır. Yılda iki defa östrüs siklusu gösterebilir de bu düzende bir siklusun ötekini diğer hayvan türlerinde olduğu gibi düzenli takip etmesi görülmez. İki östrüs arasında farklı sürelerde anöstrüs evresi mevcuttur. Dişi köpeklerde östrüs evresinde ovulasyon kendiliğinden meydana gelmektedir (Kalkan ve Horoz, 2007). Vajinal sitoloji, vagina hücrelerinin belirli metotlarla toplanarak mikroskop üzerinde incelenmesi şeklinde adlandırılmaktadır. Köpeklerde vajinal sitoloji uygulamasından östrüs siklusunun, endokrin yapının ve reproduktif patolojik olguların yorumlanmasında güvenilir bir metot olarak yararlanılmaktadır (Christiansen, 1984; England, 1992; Concannon, 2011). Proöstrüs evresinin başlamasıyla E2 seviyesinde yükselme ve vagina epitelinde poliferasyonlar oluşmaktadır. Anöstrüs evresinde vagina epitelinde kalınlaşmalar izlenir. Östrojen seviyesinin artmasıyla sayıca yükselen ve diğerlerinin üzerinde yığılan hücreler, submukozada var olan kan damarlarından uzaklaşır bunun sonucunda hücresel ölüm meydana gelir. Keratinizasyon, nükleer piknoz ve karyoreksis biçiminde çekirdekte şekillenir. Tüm bu dönüşmeler, çiftleşme sırasında vagina mukozasına zarar gelmesinin önlenmesiyle ilişkilidir. Hücreler ölümleri gerçekleştikçe biçimleri düzensizleşir ve solgun boya alırlar. Hormonlar sayesinde tetiklenen bu dönüşümlerin sonucunu döküntü hücreler toplandığında, mikroskopik incelemeye olanak sağlar ve siklik dönem kesinleştirilebilir (Roszel, 1975).

#### **1.1.2.1. Proöstrüs**

Proöstrüs evresi 2–22 gün arasında sürebilmektedir ve ortalama 9 gündür. Köpeklerde proöstrüs seksüel faaliyetlerin başlangıç safhasıdır, bu dönem tipik olarak vulvada ödem ve vaginadan gelen kanlı akıntı ile kendini gösterir, kanlı akıntının ortaya çıktığı ilk gün

proöstrüsün birinci günü kabul edilir. Diapedez şeklinde kanlı akıntı, yükselen E2'e bağlı olarak subepitelyal kapillardan kaynaklanmaktadır (Resim 1.1). Bu evrede dişi köpek erkek köpek için cazip gelir ancak dişi çiftleşmeyi kabul etmemektedir (Kalkan ve Horoz, 2007).



**Resim 1.1:** Proöstrüs evresinde vaginadan gelen kan ve vulvanın dıştan görünüşü (İnt. Kyn. 1).

Proöstrüs esnasında dişi köpeklerde huzursuzluk, havlama, iştah kaybı, su içmede artış, sık idrar yapma davranışları izlenir. Erkeğin dişiyi koklama davranışına yanıt olarak dişiler havlarlar ve çiftleşmeyi engellemek amacıyla oturur pozisyona geçerler. Dişi köpeğin erkeğe cazip gelmesi vaginal sekresyonlar, anal kese salgıları ve idrarda bulunan cinsiyet feromonlarının sayesinde. (Johnston vd., 2001; Eldredge vd., 2007; Pretzer, 2008).

Proöstrüste vulvaya temas edildiğinde o taraftaki arka ayak yere doğru eğilir, vulvanın yakınına temas edildiğinde, temas edilen alanın aksi istikamete olacak şekilde kuyruğunu kıvrır. Bu davranışlar anöstrüste mevcut değilken, proöstrüste çoğalır, erken östrüste ise en pik noktalara varmaktadır (Johnston vd., 2001). Sıvı birikimine bağlı olarak proöstrüs evresinde vulva hafifçe genişlemiştir buradaki ödem ve şişkinlik erkek köpekle çiftleşmeye engel oluşturur. Proöstrüs evresinden sonra östrüs evresine geçildiğinde vulva yumuşar ve bu engel ortadan kalkar (Feldman ve Nelson, 2004).

Erken proöstrüste vaginal sitoloji örneğinde sayıları değişen eritrositler ve çok sayıda parabazal ile intermediyer hücreler bazen de nötrofiller görülmektedir. Orta proöstrüste vaginal sitoloji örneğinde, E2 etkisinin devam etmesinin kanıtı nötrofillerin bulunmamasıdır. Parabazal ve küçük intermediyer hücrelerin miktarı azalır ve öncelikle süperfisiyel-intermediyer hücreler (en az %40-60) ile büyük intermediyer hücreler, erken proöstrüste



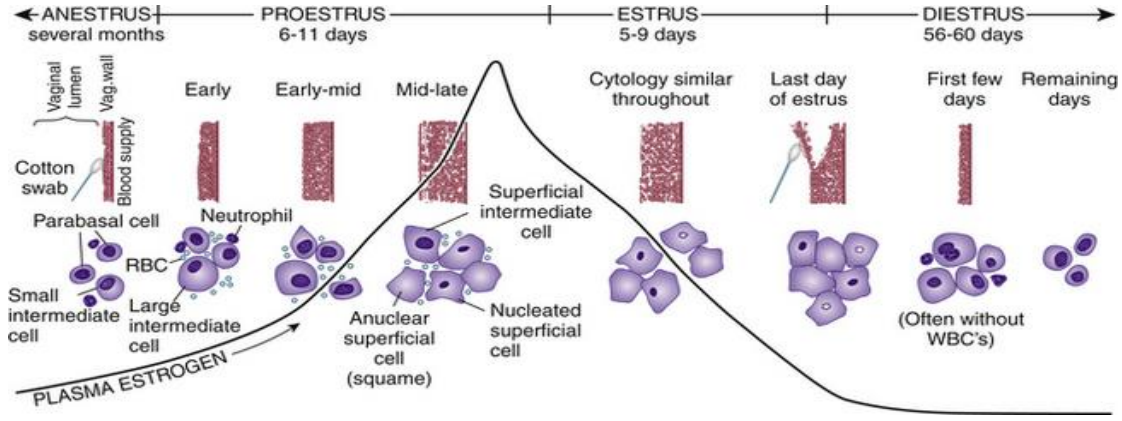
görülen parabazal ve küçük intermediyer hücrelerin yerine geçerler. Geç proöstrüste vaginal sitoloji örneğinde nötrofil bulunmaz, kan hücreleri bulunmayabilir. Vaginal hücrelerin %80'inden çoğu piknotik nükleuslu veya anükleer süperfisiyel hücrelerdir (Çizelge 1.1) (Çiftçier ve Uysal, 2014).

### 1.1.2.2. Östrüs

Dişi köpeğin çiftleşmeyi kabul ettiği dönemi kapsar. İki ile 24 gün arasında değişmekle beraber ortalama 9 gündür. Çiftleşmenin kabul edilmemesi ile son bulur. Bu dönemde, vaginadan saman sarısı renginde akıntı gelir. Feromon salgısı pik seviyeye ulaşır. Östradiol yoğunluğunun düşüşe geçip, P4 yoğunluğunun artmasıyla dişi köpek çiftleşmeyi kabul davranışı gösterir. Ovulasyon, LH zirvesinin 2-3 gün ardından kendiliğinden meydana gelir (Johnston vd., 2001; Concannon, 2011). Çiftlik hayvanlarından farklı olarak östrüs döneminde ovulasyon öncesi görülen P4 artışı sadece dişi köpeklere özgüdür (Johnston vd., 2001; Tural, 2012).

Köpekleri çiftlik hayvanlarından ayıran yönlerden biriside, östrüs siklusu boyunca köpeklerde uzun bir foliküler ve luteal evrenin bulunmasıdır. Ovulasyonun, östrüs evresi içerisinde ve primer oosit aşamasında şekillenmesi, köpeği diğer hayvan türlerinden ayırır (Kalkan ve Horoz, 2007). Ultrason teknolojileri hızla gelişim gösterse de ovulasyon zamanı LH veya P4 konsantrasyonlarının ölçümleri ile öngörülebilir. Progesteron LH pikinden önce veya onu izleyen birkaç hafta içinde düzenli olarak artış gösterdiğinden bu artışı saptamak daha pratiktir. Progesteron ölçümü, ovulasyon zamanının ve oosit olgunlaşmasının öngörülmesinde yararlanılan dolaylı ancak etkili bir yöntemdir (Johnston vd., 2001).

Östrüs dönemi boyunca vaginal sitoloji örneğinde süperfisiyel hücrelerin %90 oranında baskın olduğu görülmektedir (Çizelge 1.1) (Olson vd., 1984). Süperfisiyel hücreler ve anükleer skuamoz hücrelerin vaginal sitolojinin %80'ini, hatta neredeyse %100'ünü oluşturduğu görülmektedir (Resim 1.2) (Çiftçier ve Uysal, 2014).



**Resim 1.2:** Köpeklerde östrüs siklusunda plazma E2 seviyeleri ile ilgili vaginal sitolojideki değişikliklerin gösterimi (Feldman ve Nelson, 2004).

### 1.1.2.3. Diöstrüs (Metöstrüs)

Korpus luteumun (CL) meydana geldiği ve gelişim gösterdiği ovulasyon sonrası dönemdir. Dişi köpeğin çiftleşmeyi kabul etmemesiyle başlar (Arbeiter vd., 1991; Concannon, 2011). Morfolojik olarak diöstrüs vaginal mukozada östrüsün ortaya çıkmasından sonraki 6-11. günlerde başlamaktadır. Ovulasyondan yaklaşık 6 gün sonra kornifiye vaginal epitel hücreler kornifiye olmayan eski durumuna dönmektedir. Bu durum diöstrüsün önemli bir belirteçidir (Concannon, 2011; Davol, 2013).

Diöstrüs evresindeki aktif hormon progesterondur. Korpus luteum gebelik meydana gelirse de gelmese de 45-70. güne kadar P4 üretmeyi sürdürür (Johnston vd., 2001). Serum P4 yoğunluğu LH zirvesi esnasında hızlı bir şekilde yükselerek 1-2 ng/ml düzeyinde artış gösterir (Tural, 2012). Progesteron yoğunluğu LH pikinden sonra 15-30. günlerde en yüksek değeri olan 15-90 ng/ml'ye yükselir. Ardından serum P4 seviyesi 5-6 haftalık bir gerileme evresine geçer (Johnston vd., 2001). Böylece endometrium kalınlaşır myometrium aynı kalır (Blendinger, 2007). Köpek gebe ise diöstrüs dönemi 56-58 gün sürer ve bunu laktasyon takip eder (Pretzer, 2008). Östrüsün sonlanmasından anöstrüse kadar olan bu süre gebelik oluşmamışsa ortalama 65 (55-90) gün sürer. Gebe olmayan köpeklerde P4 yoğunluğu 55-110. günlere kadar 1ng/ml'nin altına düşer. Bunun sonucunda korpus luteum yapısal olarak küçülür. Bu durum östrüs siklusunun köpeklere özgü bir özelliğidir (Kustritz, 2012).

Vaginal sitolojide diöstrüs evresinin başlaması, süperfisiyal hücre varlığında hızlı bir düşüş intermedier ve parabazal hücrelerin yeniden izlenilmesi ve nötrofil lökosit infiltrasyonu ile belirlenebilmektedir. Erken diöstrüste total vaginal smearda, %100 süperfisiyal hücreden, bir gün içerisinde %20'den az süperfisiyal hücreye düşüş izlenmektedir (Mülazımoğlu, 2009). Sitoplazmaları kırmızı kahve veya mavi renkli içerisinde nötrofil bulunan geniş intermedier hücrelere metöstrüs (diöstrüs) hücreleri, seçkin sitoplazmik vakuollü parabazal ve intermedier hücrelere ise köpük "foam" hücreleri denilmektedir (Christie vd., 1972; Rozsel, 1975; Feldman ve Nelson, 1996). Metöstrüs hücreleri erken proöstrüs evresiyle diöstrüs evresinin başlangıcını ayırt etmede kullanılan kaynak hücrelerdir (Çizelge 1.1) (Feldman ve Nelson, 2004; Pretzer, 2008).

Diöstrüs evresinin başlangıcının belirlenmesi ovulasyon zamanının tespiti ve gebelik süresinin seksüel davranışlara göre daha kesin belirlenebilmesi için önemlidir. Köpeklerde ovulasyon diöstrüs evresinin başlangıcından 5-7 gün önce yani preovulatör LH dalgasından 7-9 gün sonra gerçekleşmektedir. Bunun sonucunda gebelik süresi, diöstrüs evresinin başlangıcından itibaren 57 + 1 gün kabul edilmektedir. Diöstrüs başlangıç zamanı, fertilité düşüklüğünün bulunduğu süreçtir. Diöstrüse ilk geçişte gerçekleştirilen çiftleştirmelerde nadir olarak fertilizasyon gerçekleşir (Feldman ve Nelson, 1996; Mülazımoğlu, 2009).

#### **1.1.2.4. Anöstrüs**

Seksüel dinlenme evresi olup proöstrüsün başlamasına kadar geçen süreyi kapsamaktadır. Anöstrüs evresi ortalama 120 gün sürmekle birlikte ırk, beslenme, mevsim, yaş ve çevresel faktörlere bağlı olarak değişebilmektedir. Bu evrede E2 konsantrasyonundaki hafif dalgalanmalar foliküler gelişim sayesinde ve serum P4 konsantrasyonu bazal seviyenin altında iner (Johnston vd., 2001; Concannon, 2011). Geç anöstrüste folikül gelişmesine imkan olsa da P4 salgılanması ve luteinizasyon gerçekleşmez (Pineda ve Dooley 2003).

Anöstrüs seksüel siklusunun sessiz dönemi şeklinde adlandırılmaktadır. Anöstrüs evresindeki dişi köpek, erkeğe ilgi göstermez ve çiftleşmeyi reddeder. Bu dönemde vulva küçüktür, genital kanaldan az miktarda akıntı gelir ya da gelmez. Anöstrüsteki dişilerin vaginal sitoloji

örneklerinde baskın olarak görülen hücre tipi parabazal ve küçük intermediyer hücrelerdir (Çizelge 1.1) (Johnston vd., 2001).

**Çizelge 1.1:** Siklusun dönemlerine göre hücre oranlarındaki değişim (Erüal- Maral, 2000).

Hücre Tipi	Seküel Siklus Dönemleri				
	Proöstrüs	Östrüs	Metöstrüs (Diöstrüs)		Anöstrüs
	Erken		Erken	Geç	
Eritrosit	++	+	-	-	-
Lökosit	+/-	-	++	+	+/-
Keratinize	%10	%90	%30	%0	%0
Süperfişiyal					
Çekirdekli	%30	%8	%20	%10	%2
Süperfişiyal					
İntermediyer	%50	%2	%20	%30	%3
Bazal/ Parabazal	%10	%0	%30	%60	%95

### 1.1.3. Uygun Çiftleşirme Zamanının Belirlenmesi

Köpeklerde ovulasyon zamanı değişiklik göstermektedir. Ovumlar fertilize olabilmek için 2 – 5 gün kadar süren bir miyotik bölünme ve olgunlaşma safhasından geçmek durumundadır. Çiftleşme için en ideal zaman ovulasyonu takiben 2 – 6. günlerdedir. Spermatozoa dışı üreme kanalında uzun süre motil kalabildiği için ovulasyondan önce gerçekleştirilen çiftleşmelerde de gebe kalma ihtimali fazladır (Resim 1.3) (Alaçam, 2008).

### 1.2. Köpekte Gebelik Fizyolojisi ve Gebelik Süresi

Köpeklerde fertil bir çiftleşme ile doğumun gerçekleşmesi arasındaki zaman gebelik olarak adlandırılır (Alaçam, 1997). Köpeklerde gebelik süresi; çiftleşme zamanı dikkate alındığında 57-72 gün, LH dalgası dikkate alındığında 64-66 gün, ovulasyon göz önünde bulundurulduğunda 62-64 gün ya da sitolojik diöstrüs temel alındığında 56-58 gün şeklinde belirtilmektedir (Romagnoli, 2006; Pretzer, 2008).

Okkens vd. (2001) yılında farklı ırktan köpeklerde yaptıkları çalışmada gebelik süresinin ırklara göre değişiklik gösterdiği saptanmıştır. Az sayıda yavru doğuran köpek ırklarında fazla

yavru doğuran ırklara göre gebelik süresinin daha uzun olduğu duyurulmuştur. Doğan yavru sayısı ile gebelik süresi arasında negatif bir bağ olduğu belirlenmiştir.

Köpeklerde östrüs evresinde kornifiye hücre oranı arttıkça ovulasyon zamanına yaklaşılır ancak vaginal sitoloji ile ovulasyonun zamanı kesinleştirilemez. Serum P4 değeri LH pikinin olduğu gün 2.0-3.0 ng/ml düzeyindedir. Ovulasyonla beraber 4.0-10.0 ng/ml düzeyine çıkar ve bunu izleyen iki gün boyunca 10-25 ng/ml'e ulaşmaktadır. Ultrasonla bakıldığında ovaryum da folikül gelişimi ve ovulasyonla beraber foliküllerin yerine hipoekojen yapılar izlenebilmektedir (Romagnoli, 2006; Johnson, 2008).

Köpeklerde ovum primer oosit şeklinde ovule olur. Maturasyon geçirerek ilk üç günde bölünme ile fertilize olma yeteneğine sahip sekonder oosit ve polar cisim oluşur (Allen, 1992). Sekonder oosit fertilize olunca zigot ismini alır. Hızlı blastomerik bölünmelerle zigot morula durumuna geçer (Christiansen, 1984). Köpek embriyosu ovulasyonun ardından 8-9. günlerde morula evresindeyken uterusu ulaşmaktadır. İmplantasyon, ovulasyonun ardından 13-15. günlerde meydana gelir (Romagnoli, 2006; Pretzer, 2008). Morulalar, LH yükselişinin ardından 10-12 gün sonra uterusu geçen blastokistlere farklılaşarak ovidukta gelişmeye devam eder. Uterus lümenine yüzerek ulaşan embriyolar burada serbest halde dolaşabilir ya da cornular arasında yer değiştirebilir (Concannon vd., 2001).

Blastokistlerin implantasyonu yani fetal trofoblastın endometriyuma invazyonu LH dalgalanmasından sonraki 20 ila 22. günlerde meydana gelir (Verstegen ve Verstegen-Onclin, 2008). Zigotun ikinci kutup cisimciğini kaybetmesinin ardından mitoz bölünmeler başlar ve zigot embriyo şeklinde adlandırılır. Blastogenezis dişi köpeklerde 14-21 günde tamamlanır (Benirschke, 2011).

Embriyonun tutunmasıyla 20-22. Günlerde oluşan plasenta, yavrunun chorionu ile dişi köpeğin uterusunun karşılıklı birleşimidir. Köpek plasentası histolojik açıdan endotheliochorialis yapıdadır. İmplantasyonla beraber yavru zarları oluşmaya başlar. Fötüsü çevreleyen ve yavru keselerini, göbek kordonunu ve plasentanın fötal bölümünü oluşturan bu

zarlar içten dışa doğru amnion, allantois ve chorion şeklinde adlandırılır. Amnion sıvısı kaygan ve müköz olup yavruyu dış etkenlerden korur ve yavrunun doğum kanalından çıkmasına katkı sağlar. Chorionun dış katmanı olan ektoderm ve villi chorialis uzantıları, plasentanın oluşması esnasında uterus mukozasına bağlanarak fötüsün besin ihtiyacını giderir (Alaçam, 1997).

### **1.3. Doğum Zamanının Belirlenmesi ve Doğum**

Köpeklerde doğum tarihinin doğru tahmini, vaktinde müdahale ile üremede oluşabilecek kayıpları engellemek veya azaltmak için klinik anlamda oldukça faydalıdır. Örneğin, önceden belirlenmiş bir sezaryen operasyonunu planlamak için doğum tarihini doğru bir şekilde öngörmek gerekmektedir. Uzun süren gebelik olgularına, pelvis veya vagina tıkanıklığı bulunan köpeklere, birincil veya ikincil uterus tembelliği hikayesi bulunan köpeklere müdahalede bulunulabilir. Uzun süreli doğumdan kaynaklı yavru ölümleriyle netice veren vakalarda yavru kayıpları düşürülebilir.

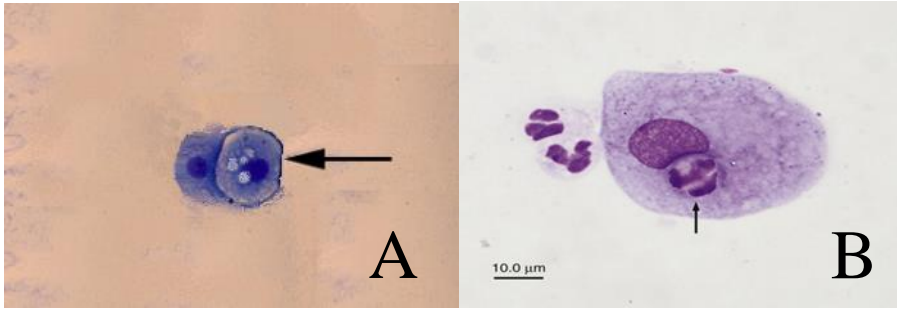
Pyometra, yavru atma, embriyonik reabsorbsiyon veya yetersiz luteal faz öyküsü bulunan köpeklerde, gebelik yaşının doğru bir biçimde değerlendirilmesi tedavide alınacak karara katkı sağlamaktadır. Bütün bunlara ek olarak dişi köpeklerde östrüs senkronizasyonu ve embriyo transferi gibi yardımcı üreme yöntemlerindeki gelişmeler, ovulasyon zamanının tam tahmin edilmesine ihtiyaç duymaktadır (Kim vd., 2007).

Doğru bir doğum zamanlaması ile uzun süreli gebelikler kolayca belirlenebilmekte, sezaryen operasyonu daha sağlıklı şartlarda yapılabilmektedir. Brahiosefalik, 5 yaşını geçmiş dişi köpekler, yavru sayısı 9 ve yukarısı olan dişi köpekler, önceki doğumunda sezaryen operasyonu uygulanan köpekler gibi yüksek risk taşıyan gebeliklerde uygulanması düşünülen sezaryen günü önceden saptanabilir (Bergstrom vd., 2006; Smith 2007). Yine de köpeklerde, ovulasyon zamanı ve östrüs süresindeki değişkenlik ve birden çok çiftleşme, fertilizasyon ve yavrulama zamanının net bir şekilde öngörülmesini güçleştirmektedir (Christiansen, 1984).

### 1.3.1. Vajinal Sitolojide Diöstrüsten Yararlanılarak Doğum Zamanının Belirlenmesi

Diöstrüs evresinin başlangıcı, davranışsal anlamda östrüs sonrası dişi köpeğin erkeği geri çevirdiği dönem şeklinde tanımlanmaktadır. Östrüs evresinin sonlanmasına 3 gün kala vajinal sitoloji örneklerine bakıldığında, süperfisiyal hücrelerin sayısında ani bir düşüş görülmektedir (Holst ve Phemister, 1974). Erken diöstrüste total vajinal smearda, %100 süperfisiyal hücreden, bir günde %20'den az süperfisiyal hücreye düşüş izlenmektedir (Mülazımoğlu, 2009).

Diöstrüs evresinde tipik olarak izlenen sitoplazmaları kırmızı kahve veya mavi renkte olup içerisinde nötrofil bulunan geniş intermedier hücrelere metöstrüs hücreleri, sitoplazmasında birçok vakuol içeren parabazal ve intermedier hücrelere ise köpük veya "foam" hücreleri denilmektedir (Resim 3.2) (Christie vd., 1972; Rozsel, 1975; Feldman ve Nelson, 1996).



**Resim 1.3:** A: Papanicolau yöntemine göre boyanmış vajinal sitolojik preparatta köpük hücreleri (Mülazımoğlu, 2009). B: Sitoplazmasında nötrofil içeren metöstrüs hücresi (İnt. Kyn. 2).

Köpeklerde vajinal sitolojik örneklerdeki değişikliklerle fertil dönemin sonlanma zamanı ve diöstrüsün başlama zamanı belirlenebilir. Diöstrüs evresinde küçük intermedier ve parabazal hücrelerinin miktarı artmakta ve P4 seviyesi pik düzeye ulaştığında polimorf çekirdekli lökositlere rastlanılmaktadır. Bu spesifik değişiklikler doğum tarihinin tayini amacıyla kullanılabilir. Genellikle köpekte doğum sitolojik diöstrüsten 57 gün sonra meydana gelir. Ancak gebelik süresi ovulasyon zamanından sonra hesaplanıyorsa doğum zamanında farklılıklar şekillenebilir (Aslan vd., 1995; Kim vd., 2007).

Sperm dişi üreme kanalında potansiyel 6 gün canlı kalabilmekte ve dişi köpeğin erkeği kabul süreci uzun sürebilmektedir. Vaginal sitolojide diöstrüsün birinci gününden itibaren öngörülen gebelik süresi 51-60 gün arasında değişir ancak Holst ve Phemister (1974) yaptığı çalışmada köpeklerin %80 'inin diöstrüsün 57. gününde doğumunu gerçekleştirdiğini tespit etmiştir.

Doğumun ilk çiftleşmenin ardından 56-70. günler arası olacağı tahmin edilse de genel kabul olarak 63-65. günlerde olacağı düşünülmektedir. Kesin doğum zamanının bulunması amacıyla östrüsteki hayvanlarda her gün vaginal sitoloji örneklerine bakılabilir, dölllenme olduysa diöstrüsün ilk gününü izleyen 56-58. günlerde doğum olacağı öngörülür. Yavru sayısı da doğum zamanı hakkında ipucu verir. Yavru sayısı fazla olduğunda gebelik süresi 55-57 gün gibi daha kısa sürmektedir. Bir ya da iki yavru mevcutsa gebelik süresi 58-60 günü bulabilmektedir. Gebeliğin 42-45. günlerinde ultrasonografik muayene ile fetüs sayısına bakılarak doğum zamanı hakkında tahmin yürütülebilir (Feldman ve Nelson, 2004).

### **1.3.2. Ultrasonografik Ölçümlerle Doğum Zamanının Belirlenmesi**

Köpeklerde real-time ultrasonografi; inspeksiyon, abdominal palpasyon, vaginoskopi, oskültasyon, radyografi vb. klasik teşhis yöntemlerine ek seçenek olabilmekte, gebelik tanısını diğer teşhis yöntemlerine göre daha erken belirleyebilmektedir. Radyasyon gibi istenmeyen bir etkisi de yoktur. Ultrasonografiden dişi köpeklerde yavruların yaşamsal bulgularına bakılmasında, genital organların fizyolojik veya patolojik yönden incelenmesinde, doğumdan önce yavru adedinin öngörülmesinde, gebelik dönemi ya da fetal yaşın saptanmasında ve doğuma müdahale gereken durumlarda güvenle yararlanılabilmektedir (Kähn, 1991; Mattoon ve Nyland, 1995).

Ultrasonografiden üreme organlarının şeklini, ölçümünü ve pozisyonlarını görüntülemeye yararlanılabilir. Sıvılar ses dalgalarını yansıtmayıp görüntüde siyah renkli anekoik alanlar oluşturmaktadır. Diğer dokular ise yoğunluklarına göre şekillenen, gri renkten beyaza kadar değişik ekojeniteye sahip hipokoik-hiperekoik alanlar oluşturmaktadır. Günümüzde, real



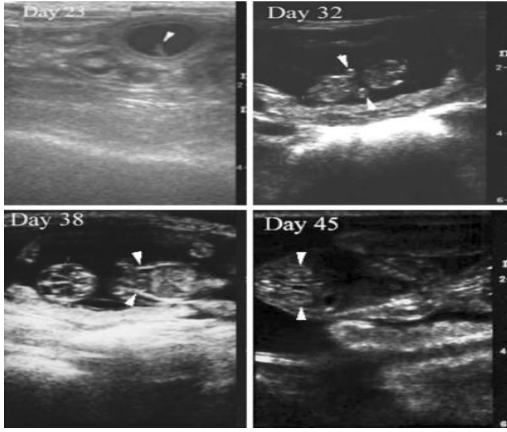
time B-mod ultrason cihazları karnivorlarda geniş bir alanda kullanılmaktadır. Doppler ultrasonografiyle ise üreme organlarındaki kan akışı renkli biçimde gözlemlenmektedir. Ancak bu cihazda yavru adediyle ilgili bilgi alınamadığından B-mod ultrasonografi cihazı gebelik tanısında daha verimli sonuçlar vermektedir (Kustritz, 2005; Eker vd., 2006).

Köpeklerde gebelik tanısı, çiftleşmenin ardından üst düzey çözünürlüklü frekansa sahip cihazlardan yararlanılarak 20. gün civarlarında gebelik keselerinin görülmesiyle yapılabilmektedir (Kähn, 1991). Bu ufak içi sıvı ile dolu yapıların erken gebelikte barsak gazı ya da uterus epitelinin ödematöz şişkinliği sanılabileceği de göz önünde bulundurulmalıdır. Bazı araştırmacılar ultrasonografi kullanılarak gebelik muayenesine 25. günden erken bakılmamasını önermektedir (Toal vd., 1986; England vd., 1990).

Gebelik ile ilgili birinci olumlu işaret, çiftleşme sonrası 21- 23. günlerde izlenen idrar kesesi yakınlarında, oval şekilli, 1 cm büyüklükteki anekojen yani siyah renkte gebelik kesesinin (embriyonik vezikül) oluşmasıdır. Uterus dokusu embriyonik vezikülü sararak, bu bölgede lokal biçimde kalınlaşmaya sebep olur. Gebelik kesesini içerisine alan bu kalınlaşma yakınlardaki uterus dokusuna bakıldığında hiperekojenik yani açık renkte görülür (Kähn, 1991; Allen, 1992; Mattoon ve Nyland 1995). Yavru keseleri 20. gün yakınlarında 10-20 mm, 30. gün yakınlarında ise 20-30 mm büyüklüğe ulaşır. Bu değerler köpek ırkları arasında farklılık gösterebilir (Kähn, 1991). Yavru baş-gövde oluşumu gebeliğin 28. gününden sonra gözlemlenir (Resim 3.5). Fötal başın iç kısmında öncelikle anekojenik bir açıklık bulunur. Zamanla bu açıklıkta anekojenik serabral ventrikulus tarafından çevrelenen, ekojenik bilobuler choroid plexus meydana gelir (Yeager vd., 1992).

Gebeliğin 25-30. günleri arasında yavrunun baş-but ölçümleri gerçekleştirilebilir. Baş-but uzunluğu yavruda gebeliğin 30. gününde yaklaşık 20-25 mm büyüklüktedir (Cartee ve Rowles, 1984). Yavru hareketliliğinin gebeliğin 28-30. gününden başlayarak izlenebileceğini belirtmiştir. Vitellus kesesi ilk zamanlarda U biçiminde iken, 27-31. günlerde tubüler biçime farklılaşır. Embriyo ve vitellus kesesini kuşatan allantoik zar gebeliğin 27-31. günleri arasında ince ve daha az ekojenitede gözlemlenir (Yeager vd., 1992).

Fetal nabız ovulasyonun ardından 22. günlerde saptanabilir ve 200 bpm'den az olursa fetal stres göstergesidir (Kustritz, 2010). Gebeliğin 31-50. günleri arasında elde edilen bulgularda, gebelik keseleri kademeli olarak büyüyerek farklılaşmaktadır. Uterus "tulum formu" yani yavru ve yavru sularına bağlı olarak kornuların eşit miktarda büyümesi şeklinde adlandırılan evreye ulaşmaktadır (Şendağ vd., 2003). Sidik kesesi ve mide, gebeliğin 35-39. günlerinde ultrason cihazıyla tespit edilen ilk karın organlarıdır (Yeager vd., 1992).



**Resim 1.4:** Gebe Minyatür Schnauzer cinsi köpeklerde fetal yapıların ultrasonografik görüntüleri, 23. gün: Gebelik kesesinin enine görüntüsü, 32. gün: Fetüsün uzunlamasına görüntüsü, 38. gün: Hiperekoik iskelet yapısı olan bir fetüsün uzunlamasına görüntüsü, 45. gün: Bir fetal vertebral kolon ve böbreğin uzunlamasına görüntüsü (Kim ve Son, 2007).

Kalp hipoekojen-anejojen arasında görüntü verip, ortalama 40. günde dört kalp odacığı da izlenebilir. Fetal böbrek ve gözler gebeliğin 39-47. günleri arasında görülebilir (Yeager vd., 1992). Gebeliğin 35-45. günlerden sonra yavru kemiklerinin yoğunluğu, ekojenitenin çoğalmasıyla ayırt edilmektedir. Bu süreçte yapılan fötometri ile, yavruların büyüme süreci ve gebelik dönemi ile ilgili verilere bakılabilir (Kähn, 1991; Yeager vd., 1992). Föetal barsaklar gebeliğin 57-63. günlerinde incelenebilmektedir (Yeager vd., 1992). Fetüsler gebeliğin son 1/3'lük evresinde ultrason cihazı görüntüsüne boyutları fazla geldiği için tamamen giremez böylece bir bütün şeklinde izlenemez (Kähn, 1991).

Gebe köpeklerde gebelik kesesi ve yavrunun sahip olduğu kimi vücut bölümlerinin ultrasonografiyle ölçülerek, gebelik dönemi veya fetal yaşın öngörülmesine fötometri denir (Cartee ve Rowles, 1984; Shille ve Gontarek, 1985; Kähn, 1991; Yeager vd., 1992; Mattoon ve Nyland, 1995;). Gebelik kesesi, embriyo ya da fötüs üzerinde gerçekleştirilen ölçümler, çiftleşmenin ardından 20. günden başlanarak doğuma kadar gebelik ve fetal yaşının saptanmasına olanak sağlamaktadır. Gebelik döneminin belirlenmesi için gerçekleştirilen fötometri aynı süreçte fötüsün normal gelişiminin incelenmesine de olanak sağlar (England vd., 1990; Yeager vd., 1992).

Köpekte gebelik yaşının en doğru tanısı anekoik görüntü veren gebelik kesesi çapının 20- 37. günlerde ölçülmesi ile koyulabilmektedir. Gebeliğin 30. gününden sonra fetal büyüme daha çabuk gerçekleşir ve organogenezis sebebiyle yuvarlak şekilde olan kese ovalleşme gösterir. Gebelikte 38. günden 60. güne kadar fetal baş çapı ve fetal vücut çapı ölçülerek gebelik yaşı saptanabilir. Ancak 48. günden sonraki süreçte, fötüsün fleksiyon hareketiyle kıvrılması ve probun görüntü sahasına sığmaması sebebiyle CRL (fetal baş ile pelvis bölgesi arasındaki uzunluk) ölçümünün güç olacağı açıklanmıştır. Fötüsün morfolojisi doğumdan 35-38 gün önce incelenebilir. Çiftleşme zamanı bilinerek fötüsün gelişme çizelgesine bakılmalıdır (Yeager vd., 1992; Eker vd., 2006; Alaçam, 2008). (CRL)'nun gelişme seyri köpeğin büyük ya da küçük ırk olmasına göre doğum zamanında kayda değer farklılıklar meydana getirebilmektedir (Şendağ vd., 2003).

**Çizelge 1.2:** Gebeliğin ikinci yarısında gözlenen fetal yapıların ultrasonda ilk görüldüğü günler (Siena ve Milani, 2021).

Fetal Yapılar	Ovulasyon Sonrası İlk Tespit Günü
Karın	29-37
İdrar Kesesi	31-37
İskelet Yapısı	29-38
DPTV	29-33
Karın Toraks Ayrımı	34-36
Sıvı Dolu Mide	34-36 (Fetüslerin %90'ı)
Hiperekoik Akciğer	34-40
Hipoekoik Karaciğer	35-45
Böbrek	37-45
Gözler	37-45

DPTV: Diensefalo-telensefalik vezikül

Embriyonik ve fetal yapı veya organların ultrasonografide ilk defa görüntülenebildiği gün gebelik yaşı ve doğumun gerçekleşeceği günle bağlantılı olduğu için klinik yönden önemlidir (Çizelge 1.2) (Beccaglia vd., 2016; Arlt, 2020). Çoğunlukla bu hesaplamalar ovulasyon öncesi LH piki ile bağlantılıdır. Gebelik dönemi veya fetal yaş, fetal büyümenin ve gelişmenin hızlı meydana geldiği, gebeliğin erken evresinde en doğru şekilde tespit edilmektedir (Yeager vd., 1992).

### **1.3.2.1. Embriyonik, Ekstra Embriyonik, Fetal ve Ekstra Fetal Yapıların Ölçümü**

Çiftleşme ya da ovulasyon zamanı bilinmeyen köpeklerde gebelik yaşı ve doğum zamanını öngörebilmek amacıyla fetal ve ekstra fetal değişkenlerin ultrasonografik ölçümü gereklidir. En sık kullanılan ekstra embriyonik ve ekstra fetal değişkenler, iç koryonik boşluk (ICC), dış uterus çapı (OUD) ve plasenta kalınlığı şeklinde açıklanmıştır. Embriyonik ve fetal değişkenler arasında baş-but uzunluğu (CRL), vücut çapı (BD), biparietal çap (BP), diensefalo-telensefalik vezikülün (DPTV) derin kısmı ve böbrek uzunluğu mevcuttur. Bunların ölçülmesiyle oluşan verilerden, sahada ovulasyon zamanının anlaşılamadığı gebeliği incelemek için faydalanılabilir ve gebelik yaşının ya da doğumdan önceki günün (dög), tespit edilmesi için formüllerden yararlanılabilir (Siena ve Milani, 2021). Ultrasonografik ölçümler, her iki uterus kornusunda bulunan birden fazla fetüs üzerinde gerçekleştirilmelidir (Beccaglia ve Luvoni, 2012; Alonge vd., 2016). Tek fetüsün olduğu gebeliklerde, daha gerçek bir doğum zamanı tespiti için birden çok değişken incelenmelidir (Lopate, 2018). Küçük ( $\leq 10$  kg) ve dev ( $>40$  kg) büyüklükteki dişi köpeklerde vücut ağırlığı, doğum zamanının saptanabilmesi için ICC, CRL ve BD'nin güvenilirliğini etkilemektedir (Kutzler vd., 2003).

#### **1.3.2.1.1. İç Koryonik Boşluk, Dış Uterus Çapı, Plasenta Kalınlığı**

İç koryonik boşluk ve dış uterus çapı erken gebelikte ölçülürken, plasenta kalınlığından orta ve geç gebelikte de yararlanılabilir. Bu parametrelerin verilerinden, gebelik yaşı veya doğumdan önceki günü bulmak için dişi köpeğin vücut ağırlığına spesifik formüllerle beraber faydalanılır (Siena ve Milani, 2021). ICC ölçümü gebelik kesesinin iki ortogonal çapından

faýdalanılarak ancak koryonik duvarın iç kısmı ile trofoblastik desidual reaksiyon bölgeleri arasında olan uzaklık ölçülerek elde edilir (Beccaglia ve Luvoni, 2006). ICC, erken gebelikte en güvenilir ekstra embriyonik deęişkindir ve ovulasyondan sonraki 20-25. günlerde gerçek doğum zamanına en yakın sonuçları gösterir (Çizelge 1.3) (Beccaglia vd., 2016).

Küçük ve orta boy köpeklerde doğumun gerçekleşeceği günün öngörülmesinde ICC'de  $\pm 1$  gün içinde %64-91, büyük boy diřilerde ise  $\pm 2$  gün içinde %85-88 doğruluk oranı elde edilmektedir (Beccaglia ve Luvoni, 2006). Son vd. (2001), arařtırmalarında zonar plasenta uzunluęu, küçük ırk köpeklerde gebelik yaşı ile olumlu bir ilişki ortaya koymazken, Maldonado vd. (2012), göre plasenta kalınlığı, ırk ve vücut büyüklüęü fark etmeksizin gebelik yaşı ile olumlu korelasyon oluřturur.

**Çizelge 1.3:** İç koryonik boşluk, diř uterus çapı ve plasenta kalınlığı için farklı boyutlardaki köpeklerde (minyatür  $\leq 5$  kg, küçük  $\leq 10$  kg, orta 11-25 kg, büyük 26-40 kg, dev  $> 40$  kg), doğum öncesi günlerin veya gebelik yaşının LH pikinden sonraki günler baz alınarak hesaplanması amacıyla kullanılan formüller. Ölçümler mm veya cm cinsinden yapılmakta olup ICC ve OUD ortogonal ölçümlerin ortalamasıdır (Siena ve Milani, 2021).

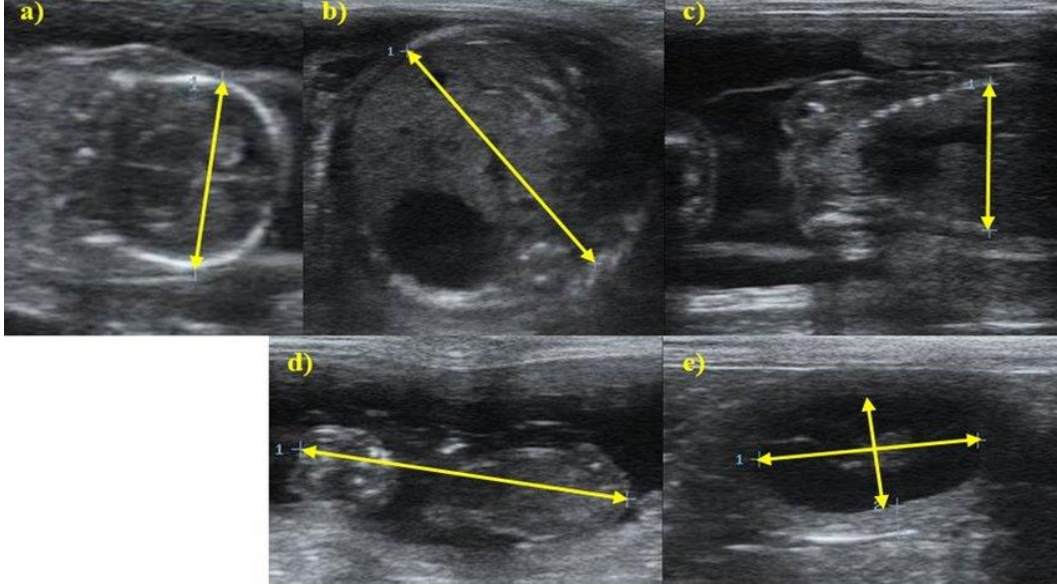
Parametre	Diři Köpek Büyüklüęü	Formül	Hesaplama
ICC	Minyatür	$dög = (0,62887 \times mm) - 44,04$	41-26 dög
	Küçük	$dög = (mm - 68,68) / 1,53$	42-21 dög
	Orta	$dög = (mm - 82,13) / 1,8$	42-21 dög
	Büyük	$dög = (mm - 105,1) / 2,5$	42-26 dög
	Dev	$dög = (mm - 88,1) / 1,9$	40-25 dög
OUD	Küçük	$dög = (mm - 85,17) / 1,83$	42-27 dög
	Orta	$dög = (mm - 80,78) / 1,57$	42-27 dög

(ICC): İç koryonik boşluk, (OUD): diři uterus çapı, (dög): doğum öncesi gün, (d): gün

### 1.3.2.1.2. Bař-But Uzunluęu, Vücut Çapı, Biparietal Çap, Diensefalo-Telensefalik Vezikülün Derin Kısmı

Bař-but uzunluęu LH pikinden sonraki 26-45 günler arasında ölçülebilir, ileri zamanlarda fetüs gevşeyerek Őekil deęiřtirir ve CRL parametresi güvenilirlięi azalır (England vd., 1990; Luvoni ve Beccaglia, 2006). Gebelik yaşının doğru saptanabilmesi amacıyla CRL ölçümünün

en ideal zamanı gebeliğin 30. günü olarak duyurulmuştur. Görüntüde fetüs tam boyutuyla izlendiğinde, fetal başın en öndeki uç kısmı ile perineal bölgenin en arka noktası arasındaki uzunluk CRL ölçümünü verir. Gebeliğin ikinci evresinde BD, karaciğer ve midenin de içine alınmasıyla transversal tarama düzleminde yararlanılarak fetüsün en büyük bölümünü içeren düzeyde iki ortogonal doğru oluşturularak ölçülür (Resim 3.6) (Luvoni ve Beccaglia, 2006).



**Resim 1.5:** Gebe Chihuahua köpeklerde fetal ve fetal olmayan yapılarda alınan ölçümlerin ultrason görüntüleri. (a) Doğumdan 16 gün önce Chihuahua ırkı fetüsün biparietal çapının ultrasonografik ölçümü; (b) Doğumdan altı gün önce Chihuahua ırkı fetüsün karın çapının ultrasonografik ölçümü; (c) Chihuahua ırkı fetüsün torasik çapının doğumdan 16 gün önce ultrasonografik ölçümü; (d) Chihuahua ırkı fetüsün kraniyokadudal uzunluğunun doğumdan 32 gün önce ultrasonografik ölçümü; (e) Doğumdan 35 gün önce dişi Chihuahua'nın iç koryonik boşluğunun yani fetal kesesinin çapının ultrasonografik ölçümü (Vieira vd., 2020).

BD, LH pikinin ardından 26. günden başlanarak ölçülebilir ve en yüksek doğruluğu gebeliğin 30. gününde vermektedir (Kutzler vd., 2003). Geç gebelikte BP, doğum zamanı tahmini için en güvenilir fetal ölçektir (Luvoni ve Beccaglia, 2006). BP, gebeliğin 30. gününde ölçülebilir ama 35. günden sonra parietal kemikler daha kaliteli görüntü vermektedir (Kutzler vd., 2003). BP, CRL ile aynı uzunlamasına taramada ve falks serebrinin izlenebildiği ve iki parietal kemiğin paralel olduğu alanda bir hat çizilerek ölçülür (Luvoni ve Beccaglia, 2006).

Küçük ırk hayvanlarda erken gebelikte ICC (%78,9 doğruluk oranı) ve geç gebelikte BP'den (%42,3 doğruluk oranı) birlikte faydalanıldığında bu hayvanlar dışındaki ırklarda doğum tarihinin öngörülmesinde ( $\pm 1$  ve  $\pm 2$  gün içinde) istatistiki açıdan önemli bir fark bulunmadığı saptanmıştır (Beccaglia ve Luvoni, 2006; Socha ve Janowski, 2014).

Diensefalo-telensefalik vezikül, BP'de yararlanılan tarama alanıyla aynı düzlemde doğumdan 7 ila 30 gün önce yani geç gebelikte ölçülebilmektedir. DPTV ölçümü için en ideal gün, doğumdan 7 gün öncesidir. DPTV'nin doğum tarihini doğru öngörme oranı  $\pm 1$  gün içinde %42,9 ve  $\pm 2$  gün içinde %62'dir ve hayvan büyüklüklerine göre değişkenlik göstermez (Beccaglia vd., 2008).

**Çizelge 1.4:** Baş-but uzunluğu (CRL), vücut çapı (BD), biparietal çap (BP) için minyatür ( $\leq 5$  kg) büyüklükteki köpeklerde (dög) ya da (ga), hesaplanması için formüller (Siena ve Milani, 2021).

Parametre	Dişi Köpek Büyüklüğü	Formül	Hesaplanma Zamanı
CRL	Beagles	$GA = 24,64 + 4,54 \times cm - 0,24 \times cm^2$	LH pikinden 23-48 gün sonra
BD	Beagles	$GA = 22,89 + 12,75 \times cm - 1,17 \times cm^2$	LH pikinden 23-60 gün sonra
	Minyatür	$Dög = (1,6190 \times mm) - 39,70$	23-6 döğ
BP	Küçük	$Dög = (mm - 25,11) / 0,61$	37-1 döğ
	Orta	$Dög = (mm - 29,18) / 0,7$	37-1 döğ
	Büyük	$Dög = (mm - 30) / 0,8$	30-2 döğ
	Dev	$Dög = (mm - 29) / 0,7$	35-1 döğ

(CRL): Baş-but uzunluğu, (BD): Vücut Çapı, (BP): Biparietal Çap, (dög): Doğumdan önceki gün veya günler, (GA): Gebelik yaşı

### 1.3.3. Rektal Sıcaklık ile Doğum Zamanı Belirlenmesi

Köpeklerde doğum öncesi dönemde vücut ısısı günlük döngü ve serum P4 konsantrasyonu ile ilişkili bulunmuştur. Progesteron termojenik bir hormondur. Doğum öncesi luteolize bağlı ani P4 düşüşü, rektal sıcaklık düşüşünü ortaya çıkarabilir. Rektal sıcaklıkta doğum öncesi önemli bir değişimi saptamak için, gebeliğin son 14 gününde veya çiftleşmeden sonraki 55. günden itibaren günde en az iki kez ölçülmesi tavsiye edilmektedir. Sıcaklık, P4'un ani düşüşünü takiben gebeliğin son 12-24 saatinde yaklaşık  $1^\circ C$  düşmektedir (Siena ve Milani, 2021).

Rektal sıcaklığın ölçülmesinde ve değerlendirilmesinde bazı güçlüklerin bulunduğu bildirilmiştir. Gözlemciler arası veya gözlemciler içi değişkenliğin yanı sıra kullanılan termometre ve penetrasyon derinliği değişkenliği gibi farklı faktörler vücut ısısındaki düşüşün değerlendirilmesinde zorluklar oluşturabilmektedir. Köpek ırkının büyüklüğü de farklılık oluşturabilir. Küçük boy ırklarda vücut ısısı, büyük boy ırklara göre daha düşük değerlere ulaşabilir. Rektal sıcaklık değişiminin doğum zamanının tahmininde kullanılabileceğine yönelik yeterli değerlendirme bulunmamaktadır. Bu nedenle rektal sıcaklığın doğum tarihi tahmininde bir öngörü olarak kullanılmasının güvenilirliği tartışmalıdır (Siena ve Milani, 2021).

#### **1.4. Köpeklerde Doğuma Hazırlık ve Yaklaşan Doğum Belirtileri**

Köpekte normal doğumun (ötosi) fizyolojisi ve endokrinolojisinin bilinmesi, güç doğumun (distosi) engellenmesi, tanısı ve sağaltımı için önemli bir yer tutmaktadır (Johnston vd., 2001). Köpekler doğum gerçekleşmeden 12 ila 24 saat önce huzursuzluk ve anoreksi gibi doğumun yaklaştığının belirgin işaretlerini gösterirler (Wells, 2009; Linde-Forsberg, 2010).

Evcil köpekler, doğum öncesi bu evrede kazma ve yuvalama davranışı gösterebilirler (Kleiman, 1968). Ancak bu davranışların görülmesi bireysel, çevresel faktörler ve insanlarla temas seviyeleriyle ilişkilidir (Udell vd., 2010). Doğum öncesi görülen davranışlar, doğuma yaklaşık 1 gün kala kan P4 seviyesindeki keskin azalışla ilgilidir (Concannon vd., 1989).

Doğumdan yaklaşık 24-36 saat önce rektal ısıda belirgin bir azalma gerçekleşir ve normal 38-39 °C derece olan rektal ısı, 37 °C derece ve aşağısına iner. Bu durum prepartum hipotermi şeklinde isimlendirilir ve plazma P4 hormonunun ani azalmasının buna sebebiyet verdiği düşünülmektedir (Luvoni ve Beccaglia, 2006).

Köpekler doğuma 1 hafta kala doğum için hazırlanmış diğer hayvanlardan uzak, geniş, sıcak, havadar ve temiz olan doğum bölgesine alınmalıdır. Doğumun gerçekleşmesinden 2-3 gün önce köpeklere verilecek gıda miktarı azaltılmalı, konstipasyona sebebiyet verecek



besinlerden uzak durulmalıdır. Bu süreçte köpekler sakin bir bölge bulup yuva hazırlama eğilimi gösterir ve burada dinlenmeyi amaçlamaktadır (Linde-Forsberg, 2010).

Doğum öncesi vulva ödematöz yapıdadır ve az da olsa yapışkan bir akıntı mevcuttur. Pelvis ve abdominal kasların gevşemesi doğumun yakında gerçekleşeceğini önemli bir işarettir. Bazı köpeklerde doğumun 1. aşamasından yaklaşık 14 gün önce bile süt oluşumu başlarken bazılarında ise doğumun gerçekleştiği ilk aşamada bile süt oluşumu gözlenmez bu yüzden memelerde süt olması ya da olmaması doğum zamanı için kesin bir işaret değildir (Linde-Forsberg, 2010).

Günümüzde insan yaşamında giderek daha fazla yer kaplayan pet hayvan sahipliğinde gebelik ve doğum süreçlerine hayvan sahiplerince önem verilmektedir. Hayvan refahı, sağlığı ve hekim ile hasta sahibi iletişiminin uygun şekilde olabilmesi için bu sürecin sağlıklı tamamlanması gerekmektedir. Bu nedenle sunulan çalışmada; küçük vücut ağırlığına sahip hayvanlarda vaginal sitoloji ile diöstrüsün başlama zamanının ve ultrasonografik fetal ölçümlerin doğum zamanını tahmin etmede etkinliğinin belirlenmesi amaçlanmıştır.

## **2. MATERYAL ve METOT**

### **2.1. Etik Başvuru ve Kabul Belgesi**

Sunulan çalışmanın Etik Kabul Belgesi Afyon Kocatepe Üniversitesi Hayvan Deneyleri Yerel Etik kurulu tarafından AKÜHADYEK 108-21 referans nolu araştırma olarak 29.09.21 tarih ve 49533702/129 sayı ile alınmıştır.

### **2.2. Hayvan Materyali**

Çalışmada Afyonkarahisar bölgesinde Şubat 2022-Aralık 2023 tarihleri arasında 2-4 yaş ve 3.2-5 kg canlı ağırlık aralığında olan, sahipli ve reproduktif herhangi bir problemi bulunmayan sağlıklı 10 adet dişi köpek kullanıldı. Fötal ölüm gözlemlenen bir köpek çalışmadan çıkartıldı.

### **2.3. Metot**

Çalışmada klinisyen Veteriner Hekimlerden alınan bilgiler doğrultusunda takipleri hayvan sahipleri tarafından yapılarak çiftleştirilmiş dişi köpekler belirlendi. Son çiftleşmeden sonra hayvanlardan günlük vaginal smear örnekleri alınıp diöstrüs döneminin 1. günü saptandı. Diöstrüsün 1. günü olarak kornifiye süperfisiyel hücrelerin yerini küçük intermediyer ve parabazal hücrelerin alması kabul edildi. Diöstrüs dönemine özgü olan metöstrüs hücresi ve köpük hücresi aranıldı. Diöstrüs süresinden faydalanarak diöstrüsün birinci gününe  $57 \pm 1$  gün eklenerek hayvanların doğum zamanı tahmin edildi.

Gebeliğin ilk yarısında, 27. Gününde hayvanlarda ultrasonografi kullanılarak gebelik kesesi ICC, CRL ve BP çap ölçümleri alınarak bu çaplara göre doğum zamanı tahmin edildi. Hayvanların gerçek doğum zamanları takip edilerek elde edilen bulgular değerlendirildi.

### 2.3.1. Kullanılan Sarf Malzemesi

- Eldiven
- Vaginal spekulum
- Antiseptik solüsyon
- Steril pamuklu swap çubuğu
- Lam
- Serum fizyolojik
- Etil alkol
- Giemsa boya solüsyonu
- Distile su
- Işık mikroskobu
- Ultrasonografi
- Kayıt cihazı
- Ultrason jeli
- Sargı bezi
- Tıraş makinesi
- Derece

### 2.3.2. Vaginal Sitoloji Örneklerinin Alınması

Vaginal sitoloji örneklerinin alınması için; vaginal spekulum, steril pamuklu swap, serum fizyolojik ve lam kullanıldı. Alınan örneklerin boyama ve değerlendirme işleminde ise Giemsa boya solüsyonu (Merck), distile su, etil alkol (%96) ve ışık mikroskobu (Olympus) kullanıldı. Her hayvan için her seferinde 2 örnek alındı.

Antiseptik solüsyonla temizlenen spekulum vulva dudakları arasından 45 derecelik açıyla yerleştirilerek sırasıyla kraniodorsal ve longitudinal yönde ilerletildi. Vaginaya yerleştirilen spekulum açılarak önceden serum fizyolojik damlatılmış olan steril pamuklu swap, spekulum rehberliğinde vulva ve spekuluma değdirilmeden vaginanın kaudo-dorsaline ulaştırıldıktan sonra vagina mukozasından kendi ekseni etrafında döndürülmek suretiyle gerekli örnek alındı. Swap spekulum ve vulvaya değdirilmeden dışarı çekildi. Daha sonra swap lam üzerine

yerleştirilip yuvarlama hareketiyle lam üzerinde üst üste gelmeyen 2 hat oluşturuldu ve havada kurumaya bırakıldı. Aynı yöntemle yeni bir swap alınıp ikinci bir preparat daha hazırlandı.

Hazırlanan preparatlar, Giemsa boyama yöntemine göre boyandı;

1. Havada kurutulan preparatlar üzerine %96'lık etil alkol dökülerek, 10 dakika beklemek suretiyle fizyasyonu sağlandı.
2. Fikse olan preparatlar distile su ile yıkandı.
3. Giemsa stok solüsyonundan her preparat için 5 damla alınarak 5ml distile su ile uygun bir kaptaki karıştırıldı ve preparatlar bu solüsyon ile boyandı.
4. Preparatlar 30 dk boyunca boyanma sürecinde bekletildi.
5. Boyama sonunda ise distile su ile yıkanan preparatlar kurumaya bırakıldı.



**Resim 2.1:** Giemsa boyama işlemi

Elde edilen preparatlar ışık mikroskopunda 10'luk ve 40'luk büyütmelemlerde incelenerek vaginal hücrelere bakıldı ve %100 süperfisiyal hücreden bir gün içerisinde %20'den az süperfisiyal hücreye düşüş, intermedier ve parabazal hücrelerin yeniden izlenilmeye başlaması ve nötrofil lökosit infiltrasyonu ile her zaman görülmesi de diöstrüse özgü olan sitoplazmasında nötrofil bulunan metöstrüs hücresi ve sitoplazmasında vakuol bulunan köpük hücresi aranarak diöstrüs döneminin birinci günü saptandı. Bu tarihe 57<sub>+1</sub> gün eklenerek doğum zamanı öngörüldü.

### 2.3.3. Ultrason ile Gebelik Muayenesi ve Gebelik Kesesi aplarının ölülmesi

Bu amaçla hayvan sahiplerinden son çiftleşme tarihi hakkında bilgi alınarak son çiftleşme tarihini üzerinden 27 gün sayıldı ve 27. günde gebelik muayenesi yapıldı (Resim 2.1).4-7 MHz frekanslı B-mod Real-time ultrasonografi cihazı (DP 20 Mindray, China) ultrason jeli, tıraş makinası ve eldiven gebelik muayenesinde kullanıldı. Elde edilen görüntüler kayıt cihazına kaydedildi.

Gebelik muayenesi için hayvanın ağzı sargı beziyle bağlanarak hayvan sırt üstü yatırıldı. Sırt üstü yatmak istemeyen çok hareketli hayvanlar sahibi tarafından ayakta tutularak muayene edildi. Öncelikle meme bölgesinin etrafındaki tüyler tıraş makinesi ile alındı ve bölge temizlendi. Daha sonra hem regio abdominalise hem probun ucuna ultrason jeli sürülerek ilk olarak anekojen yapıdaki idrar kesesi referans alındı sağ ve sol kısımlarda en az 5 dk boyunca uterus tarandı ve uterusu hiperekojen yapıdaki fetüsün bulunduğu yine anekoik yapıdaki gebelik keseleri saptandı. Görülen fetüslerden en az 2 tanesinin baş-but uzunluğu; CRL, kafa kemikleri arasındaki çap; BP, kese iç koryonik boşluğu; ICC çapları ölçüldü. Bu görüntüler ve ölçümler ultrasona uyumlu kayıt cihazına kaydedildi.

ICC çapına bağlı (Çizelge 2.1), CRL çapına bağlı (Çizelge 2.2), BP çapına (Çizelge 2.3) bağlı olan formüllerden modeller oluşturuldu ve elde edilen verilerden yararlanılarak en uygun formül arandı.



**Resim 2.2:** Ultrasonografinin uygulanması

**Çizelge 2.1:** İç Koryonik Boşluk (ICC) çapı için kullanılan modeller

ICC	Yazar	Yıl	Formül
Model 1	Socha ve Janowski	2017	$DÖG = (0.62887 \times mm) - 44.04$
Model 2	Vieira vd.	2020	$DÖG = -7.51 \times cm + 46.09$
Model 3	Socha ve Janowski	2011	$DÖG = (mm - 74.68) / 1.75$
Model 4	Oh vd.	2008	$DÖG = 63.4 - (18.2 + 0.6 \times mm)$
Model 5	Oh vd.	2008	$DÖG = 63.2 - (18.3 + 0.7 \times mm)$
Model 6	Oh vd.	2008	$DÖG = 46.4 - 0.7 \times mm$
Model 7	Oh vd.	2008	$DÖG = 45.6 - 0.7 \times mm$

mm: ölçülen değer (mm cinsinden), cm: ölçülen değer (cm) cinsinden, DÖG: doğumdan önceki gün.

**Çizelge 2.2:** Baş-But Uzunluğu (CRL) çapı için kullanılan modeller

CRL	Yazar	Yıl	Formül
Model 1	Luvoni ve Beccaglia	2006	$DÖG = 24.64 + 4.54 \times cm - 0.24 \times cm^2$
Model 2	Vieira vd.	2020	$DÖG = -2.63 \times cm + 34.51$
Model 3	Son vd.	2001	$DÖG = 23.70 + 0.47 \times mm$
Model 4	Son vd.	2001	$DÖG = 24.27 + 0.48 \times mm$

mm: ölçülen değer (mm cinsinden), cm: ölçülen değer (cm) cinsinden, DÖG: doğumdan önceki gün.

**Çizelge 2.3:** Biparietal (BP) çap için kullanılan modeller

BP	Yazar	Yıl	Formül
Model 1	Socha ve Janowski	2017	$DÖG = (1.6190 \times mm) - 39.70$
Model 2	Vieira vd.	2020	$DÖG = -15.46 \times cm + 38.72$
Model 3	Socha ve Janowski	2011	$DÖG = (mm - 24.5) / 0.62$
Model 4	Oh vd.	2008	$DÖG = 63.2 - (24.5 + 1.5 \times mm)$
Model 5	Oh vd.	2008	$DÖG = 63.4 - (23.6 + 1.6 \times mm)$
Model 6	Oh vd.	2008	$DÖG = 39.7 - 1.5 \times mm$

mm: ölçülen değer (mm cinsinden), cm: ölçülen değer (cm) cinsinden, DÖG: doğumdan önceki gün.

## 2.4. İstatistiksel Analiz

Çalışmada kullanılan hayvanlara doğum zamanını öngörmek amacıyla yararlanılan matematiksel modeller (Çizelge 2.1, Çizelge 2.2, Çizelge 2.3) yapılan ölçümlerle elde edilen ICC, CRL ve BP değerlerine uygulandı. Sonuca göre en iyi ölçüm gösteren modeller saptandı. Gerçek gebelik süresi ve elde edilen gebelik süreleri arasında korelasyonlar değerlendirildi. Diöstrüsün ilk günü üzerine 57 gün eklenerek doğum zamanı tahmini yapıldı. Bu amaçla, Minitab 17 istatistiksel analiz programındaki temel istatistikler bölümünün korelasyon seçeneği kullanıldı.

### 3. BULGULAR

Çalışmada 2-4 yaşları arasında olan, ağırlıkları ise 3,20-5,00 kg arasında değişen 5 adet Çivava, 2 adet Maltipo, 1 adet Poodle ve 1 adet King Charles ırkı olmak üzere toplamda 9 adet dişi köpek kullanıldı (Çizelge 3.1).

**Çizelge 3.1:** Çalışmada kullanılan hayvanların ırk, ağırlık ve yaşları

	<b>İrki</b>	<b>Ağırlık (Kg)</b>	<b>Yaş</b>
1.	Poodle	5,00	2
2.	Çivava	4,00	2
3.	Çivava	3,50	3
4.	Çivava	4,00	2
5.	Maltipo	5,00	3
6.	King Charles	5,00	3
7.	Çivava	3,40	2
8.	Çivava	3,20	3
9.	Maltipo	5,00	3

Çalışmada kullanılan hayvanlara son çiftleştirmeden sonra vaginal sitoloji yapıldı ve diöstrüsün birinci günü saptandı (Resim 3.1, Resim 3.2, Resim 3.3, Resim 3.4, Resim 3.5, Resim 3.6).

Gebeliğin 27. günde köpeklere ultrasonografiyle gebelik muayenesi yapıldı (Resim 3.7, Resim 3.8, Resim 3.9, Resim 3.10). Yapılan ultrasonografik kontrolde gebe olduğu belirlenen köpeklerden birisinde ilerlenen zamanlarda fetal ölüm gerçekleştiği tespit edildi. Bu nedenle bu hayvana ait bulgular değerlendirilmedi ve hayvan çalışmadan çıkarıldı.

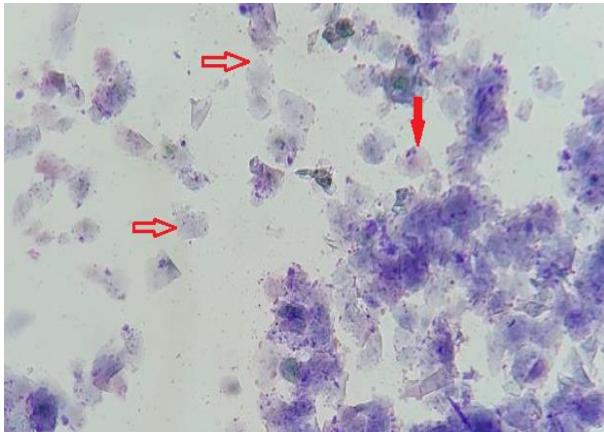
Çalışmada kullanılan 9 köpeğin gebelik süresinin ortalama 60,66 gün (57-65 gün) olduğu tespit edildi. Bu hayvanların son çiftleşme ile diöstrüsün birinci günü arasındaki sürenin 2-4 gün arasında değiştiği, ortalama 2,77 gün olduğu belirlendi (Çizelge 3.2).

Hayvanların diöstrüs başlangıcına göre tahmin edilen gebelik süreleri ortalama 57,88 gün (55-62 gün) olduğu görüldü (Çizelge 3.2). Hayvanların gerçek gebelik süresi ile diöstrüsün ilk günü başlangıcı ile tahmin edilen gebelik süresinin korelasyonunun önemli olduğu belirlendi ( $p<0,000$ ).

**Çizelge 3.2:** Çalışmada kullanılan hayvanların son çiftleşme zamanı-diöstrüs arası süre (gün), gerçek gebelik süresi, diöstrüsün ilk gününe göre tahmini gebelik süresi ve yavru sayısı.

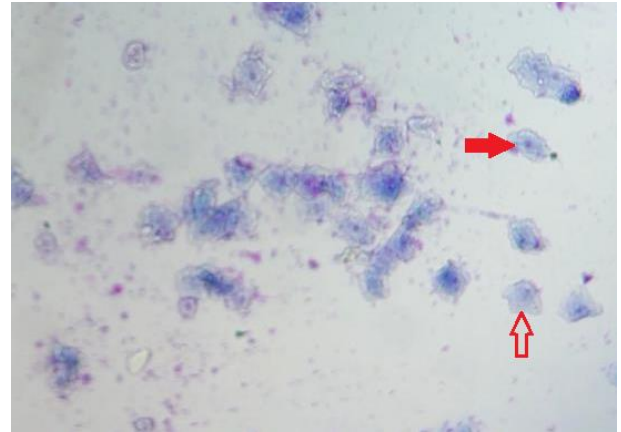
Son Çiftleşme Zamanı-Diöstrüs arası süre	Gerçek Gebelik süresi	Diöstrüsün İlk Gününe Göre Tahmini Gebelik Süresi	Yavru Sayısı
2	59	57	6
2	64	62	3
2	57	55	5
2	57	55	4
2	60	58	5
4	61	57	4
4	60	56	4
4	65	61	5
3	63	60	2

**Korelasyon:** Gerçek gebelik süresi ile diöstrüsün ilk gününe göretahmini gebelik süresi = 0,942  
P-Value = 0,000



**Resim 3.1:** Vaginal sitolojide östrüs evresi.

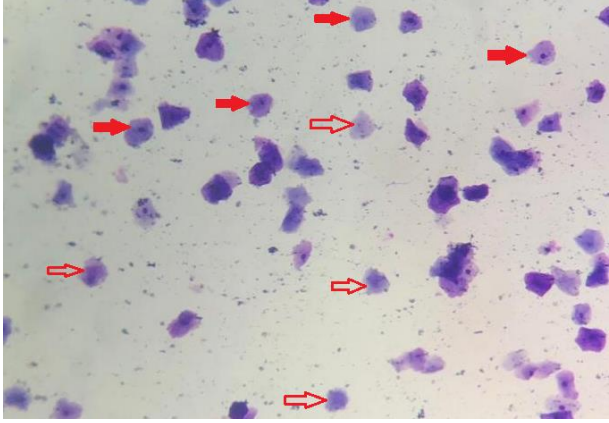
⇒: Çekirdeksiz süperfişiyal hücre  
➔: Piknotik çekirdekli süperfişiyal hücre



**Resim 3.2:** İlk çiftleşmeden 1 gün sonra vaginal sitoloji.

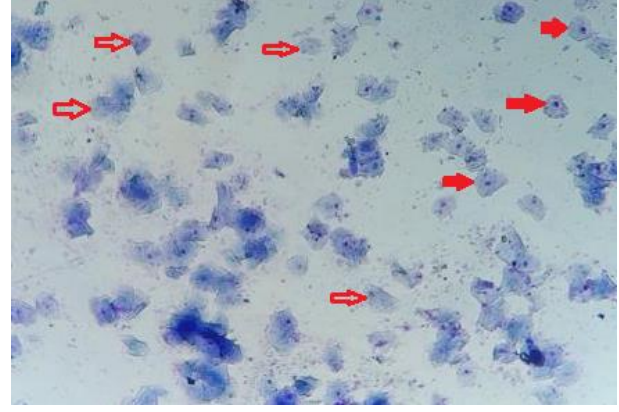
⇒: Çekirdeksiz süperfişiyal hücre  
➔: Piknotik çekirdekli süperfişiyal hücre





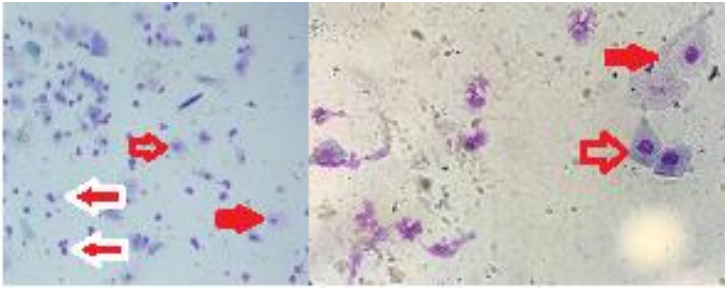
**Resim 3.3:** Son çiftleşmeden 1 gün sonra östrüs evresinde vaginal sitoloji.

- ⇨: Çekirdeksiz süperfişiyal hücre
- ➡: Piknotik çekirdekli süperfişiyal hücre



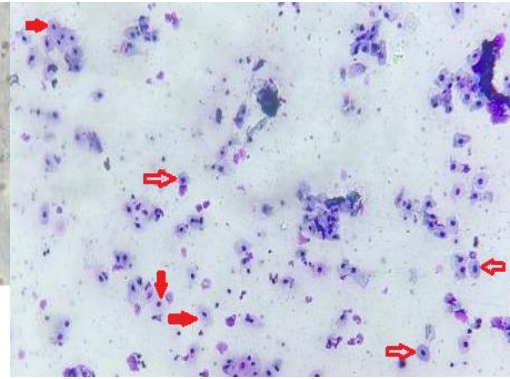
**Resim 3.4:** Vaginal sitolojide östrüsün son günü.

- ⇨: Çekirdeksiz süperfişiyal hücre
- ➡: Piknotik çekirdekli süperfişiyal hücre



**Resim 3.5:** Vaginal sitolojide diöstrüsün ilk günü preparat görüntüsü.

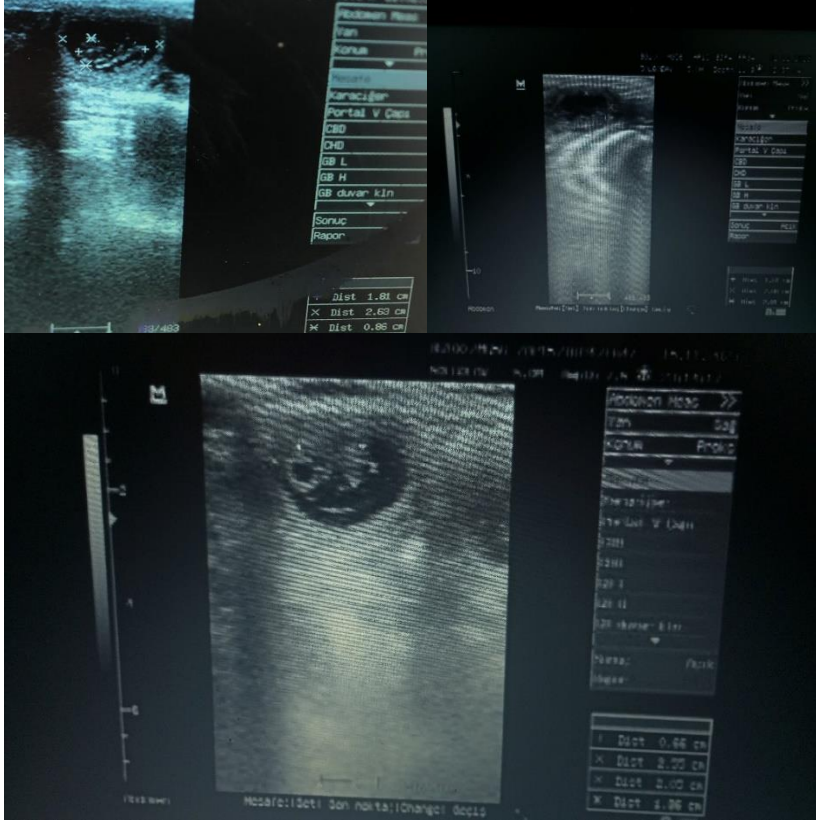
- ⇨: Parabazal hücre
- ➡: İntermediyer hücre
- ⇨: Nötrofil hücresi



**Resim 3.6:** Diöstrüsün 2. gününde vaginal sitoloji.

- ⇨: Parabazal hücre
- ➡: İntermediyer hücre

Araştırmada kullanılan köpeklerin ultrasonla ICC ölçümlerinde kese çaplarının ortalama 2,43 cm (1,75-3,66 cm) olduğu görüldü. Benzer şekilde ICC ölçümleriyle aynı gün yapılan ultrason muayenelerinde köpek fötüslerinde baş-but uzunluklarının ortalama 1,57 cm olduğu (0,89-2,61 cm) gözlemlendi (Resim 3.8). Baş but çapı uzunlukları belirlenen köpek fötüslerinde baş çaplarının ortalama 0,63 cm olduğu (0,37-0,95 cm) belirlendi (Çizelge 3.3).



**Resim 3.7:** 27. günde farklı fetüslerde ultrasonografik ölçümler.

**Çizelge 3.3:** Çalışmadaki hayvanlarda yararlanılan ultrasonografi ile belirlenen iç koryonik çap (ICC), Baş-but uzunluğu (CRL) ve baş çapı (BP) değerleri (cm).

ICC	CRL	BP
3,13	2,61	0,95
1,81	1,80	0,75
2,90	1,55	0,68
3,66	2,25	0,87
1,75	0,90	0,39
2,19	1,54	0,37
2,34	1,08	0,77
2,37	1,54	0,57
1,75	0,89	0,39

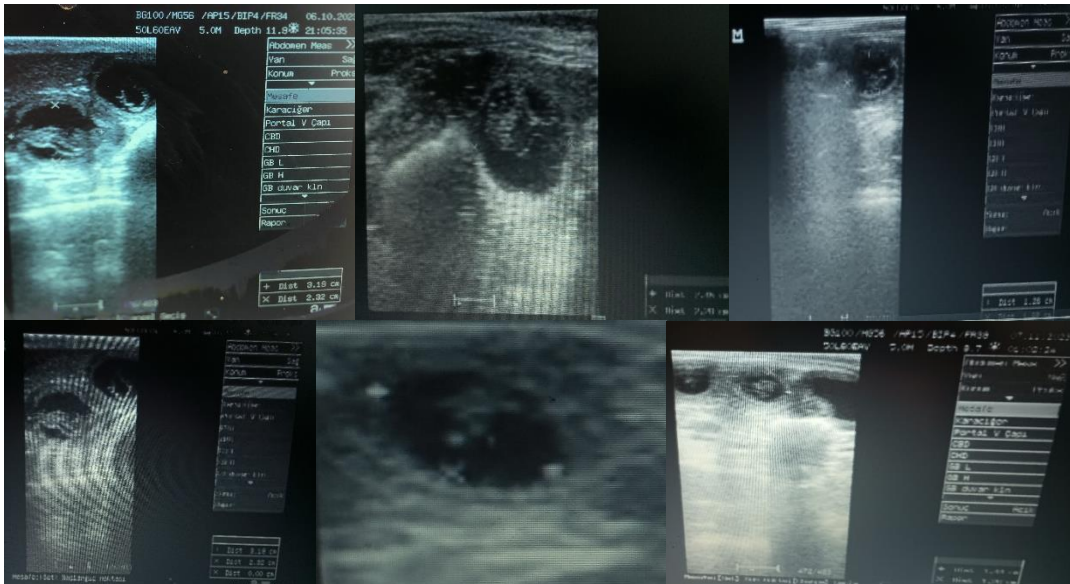İç koryonik çap değerlerine modellerde verilen formüllerin uygulanmasıyla tahmini gebelik süreleri Çizelge 3.4'te, sunulmuştur.

**Çizelge 3.4:** ICC'nin farklı formüller kullanılarak elde edilen gebelik süreleri (gün).

Model 1	Model 2	Model 3	Model 4	Model 5	Model 6	Model 7
51,35	49,58	51,78	53,42	49,99	51,49	50,69
59,65	59,49	59,33	61,34	59,23	60,73	59,93
52,80	51,31	53,10	54,80	51,60	53,10	52,30
48,02	45,60	48,76	50,24	46,28	47,78	46,98
60,03	59,94	59,67	61,70	59,65	61,15	60,35
57,26	56,64	57,16	59,06	56,57	58,07	57,27
56,32	55,51	56,30	58,16	55,52	57,02	56,22
56,13	55,29	56,13	57,98	55,31	56,81	56,01
60,03	59,94	59,67	61,70	59,65	61,15	60,35

**Korelasyon:** Gerçek gebelik süresi ile iç koryonik boşluk çapıyla ilgili formüllerden elde edilen tahmini gebelik süresi(r)= 0,011, P-Value = 0,978, r<sup>2</sup>=0,00012.

Gerçek gebelik süresi ile ICC çap uzunlukları kullanılarak belirlenen gebelik süreleri arasındaki fark Çizelge 3.5'da sunulmuştur. Buna göre ICC ile tahmin edilen gebelik süresi ortalamalarının diöstrüs başlangıcı ile tahmin edilen gebelik süresi ortalamalarından daha küçük olduğu gözlemlendi. İç koryonik kese çapından yararlanılarak farklı modellerle tahmin edilen gebelik süreleri korelasyonlarının önemsiz olduğu tespit edildi.

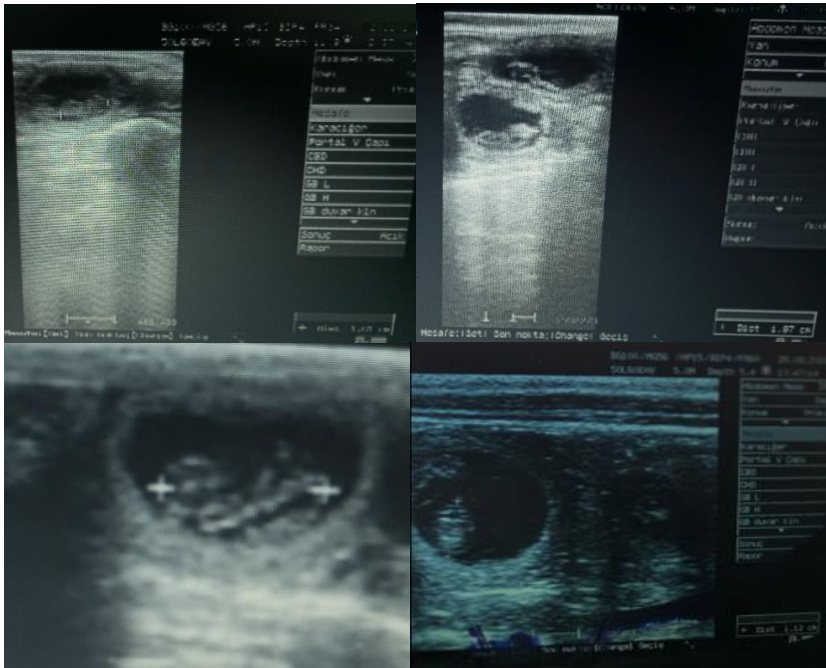


**Resim 3.8:** 27. günde farklı fetüslere ait ICC ultrasonografik ölçümleri

**Çizelge 3.5:** ICC çapı için farklı formüllerle öngörülen gebelik sürelerinin gerçek gebelik süresinden farkı

Model 1	Model 2	Model 3	Model 4	Model 5	Model 6	Model 7
7,64	9,41	7,21	5,58	9,01	7,51	8,31
4,34	4,50	4,66	2,66	4,77	3,27	4,07
4,19	5,68	3,89	2,20	5,40	3,90	4,70
8,97	11,39	8,24	6,76	10,72	9,22	10,02
-0,03	0,05	0,32	-1,7	0,35	-1,15	-0,35
3,73	4,35	3,84	1,94	4,43	2,93	3,73
3,67	4,48	3,69	1,84	4,48	2,98	3,78
8,86	9,70	8,86	7,02	9,69	8,19	8,99
2,96	3,05	3,32	1,30	3,35	1,85	2,65

Çalışmada kullanılan köpek fetüslerinden elde edilen CRL uzunlukları kullanılarak elde edilen tahmini gebelik süreleri Çizelge 3.6'da bu sürelerin gerçek gebelik sürelerine göre farkları ise Çizelge 3.7'de verilmiştir. Buna göre CRL ile tahmin edilen gebelik sürelerinin gerçek gebelik sürelerinden çoğu modelde daha kısa olduğu gözlenmiştir. Gebelik süresinin CRL kullanılarak tahmin edilmesinin önemli sonuçlanmadığı tespit edildi.



**Resim 3.9:** 27. günde farklı fetüslerde CRL' nin ultrasonografik ölçümleri

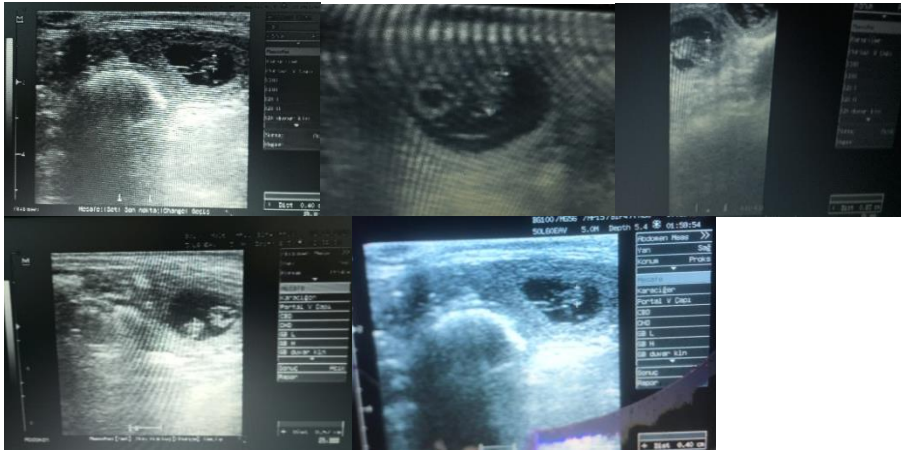
**Çizelge 3.6:** CRL'nin farklı formüller kullanılarak elde edilen gebelik süreleri

Model 1	Model2	Model 3	Model4
61,85	54,64	62,96	63,79
59,03	56,77	59,16	59,91
58,10	57,43	57,98	58,71
60,64	55,59	61,27	62,07
55,53	59,14	54,93	55,59
58,06	57,45	57,93	58,66
56,26	58,66	55,77	56,45
58,06	57,45	57,93	58,66
55,49	59,16	54,88	55,54

**Korelasyon:** Gerçek gebelik süresi ile fütüsün baş-but uzunluğunun çapıyla ilgili formüllerden elde edilen tahmini gebelik süresi(r)= - 0,322, P-Value = 0,398, r<sup>2</sup>=0,1036.

**Çizelge 3.7:** CRL farklı formüllerle elde edilen gebelik sürelerinin gerçek gebelik süresinden farkı

Model 1	Model 2	Model 3	Model 4
-2,85	4,35	-3,96	-4,70
4,96	7,22	4,84	4,09
-1,10	-0,43	-0,98	-1,71
-3,64	1,40	-4,27	-5,07
4,46	0,85	5,07	4,41
2,93	3,54	3,06	2,33
3,73	1,33	4,22	3,54
6,93	7,54	7,06	6,33
7,50	3,83	8,11	7,45



**Resim 3.10:** 27. günde farklı fetüslerde BP çapının ultrasonografik ölçümleri

Çalışmada kullanılan köpek fütüslerinden elde edilen BP uzunlukları ile edilen tahmini gebelik süreleri Çizelge 3.8'de, bu sürelerin gerçek gebelik sürelerine göre farkları ise çizelge 3.9'da sunuldu.

**Çizelge 3.8:** BP'nin farklı formüller kullanılarak elde edilen gebelik süreleri

Model 1	Model 2	Model 3	Model 4	Model 5	Model 6
51,31	51,03	51,19	51,45	51,60	52,45
54,55	54,12	54,41	54,45	54,80	55,45
55,69	55,20	55,54	55,50	55,92	56,50
52,61	52,26	52,48	52,65	52,88	53,65
60,38	59,69	60,22	59,85	60,56	60,85
60,70	59,99	60,54	60,15	60,88	61,15
54,23	53,81	54,09	54,15	54,48	55,15
57,47	56,90	57,32	57,15	57,68	58,15
60,38	59,69	60,22	59,85	60,56	60,85

**Korelasyon:** Gerçek gebelik süresi ile fütüsün biparietal kemik çapıyla ilgili formüllerden elde edilen tahmini gebelik süresi( $r$ )= 0,458, P-Value = 0,216,  $r^2$ =0,2097.

**Çizelge 3.9:** BP farklı formüllerle elde edilen gebelik sürelerinin gerçek gebelik süresinden farkı

Model 1	Model 2	Model 3	Model 4	Model 5	Model 6
7,68	7,96	7,80	7,55	7,40	6,55
9,44	9,87	9,58	9,55	9,20	8,55
1,30	1,79	1,45	1,50	1,08	0,50
4,38	4,73	4,51	4,35	4,12	3,35
-0,38	0,30	-0,22	0,15	-0,56	-0,85
0,29	1,00	0,45	0,85	0,12	-0,15
5,76	6,18	5,90	5,85	5,52	4,85
7,52	8,09	7,67	7,85	7,32	6,85
2,61	3,30	2,77	3,15	2,44	2,15

Buna göre BP ile tahmin edilen gebelik sürelerinin gerçek gebelik sürelerinden daha az olduğu gözlemlendi. Gebelik süresinin BP kullanılarak tahmin edilmesinin önemli olmadığı tespit edildi.

#### 4. TARTIŞMA

Pet hayvan yetiştiriciliğinde doğum zamanının önceden bilinmesi hayvan sahibi ve hayvan için önemlidir. Sunulan araştırmada bu bilgiye ulaşmak için etkili olduğu bildirilen veriler elde edilerek değerlendirildi. Köpeklerde doğum zamanı tahmini vaginal sitolojiyle diöstrüsün birinci günü belirlenerek, ultrasonografiyle yapılan fetal ve ekstra fetal ölçümler ve rektal sıcaklıktaki düşüşle saptanabilmektedir. Sunulan çalışmanın amacı doğum zamanı tahmininde en güvenilir öngörü yöntemlerini kullanarak bu amaçla bir değerlendirme yapmaktır. Bu amaçla çalışmada 4 farklı küçük ırktan 9 adet dişi köpek kullanıldı.

Çalışmada küçük (5 kg ve altı) vücut ağırlığına sahip ırklar seçildi. Bu küçük ağırlıktaki ırklar hayvan yetiştiricileri tarafından daha fazla tercih edildiği düşünülmektedir. Nitekim araştırma için materyal arayışı çabalarımızda daha çok bu ağırlık sınıfındaki hayvanların yetiştirildiği gözlenmiştir. Araştırmada 4 farklı küçük ağırlığa sahip ırk kullanılmıştır. Bu hayvanların ağırlık ortalamaları 4,26 kg şeklinde olduğu görüldü (Çizelge 3.1).

Annenin vücut ağırlığının doğum zamanının belirlenmesinde ultrasonografi ile yapılan tahminlerini etkilediği ileri sürülmektedir (Kutzler vd., 2003). Ancak doğum zamanı diöstrüs başlangıcından yararlanılarak tespit edilmesi maternal vücut ağırlığından etkilenmemektedir. Yapılan araştırmalarda büyük vücut ağırlığına sahip hayvanlar ile küçük ağırlığa sahip hayvanların gebelik süreleri arasında fark olmadığı bildirilmiştir. Bu araştırmada sadece küçük vücut ağırlığına sahip hayvanların kullanılmasının nedeni yetiştiricilerde bu sınıf hayvanların daha fazla bulunması ve küçük ırklarda doğruluk oranı yüksek bir doğum zamanı öngörüsü ortaya koymaktır.

Gebeliğin şekillenmesi ve sürdürülmesi, embriyo veya fetüs ile gebe köpek arasındaki çok sayıda biyolojik etkileşime bağlıdır. Köpekte, diğer hayvanlarda olduğu gibi döllenmeden sonraki günlerde embriyoların gelişimi, yumurta kanalları ve uterus içindeki ortama bağlıdır. Bu ortam uygun değilse embriyolar yaşayamayabilir (Kutzler vd., 2003). İmplantasyondan sonra embriyolar neredeyse tamamen anneye yapılan gıda alışverişine bağımlıdır. Hayatta

kalma şansını azaltan faktörler arasında fetal veya anneye bağlı anormallikler, beslenme yetersizlikleri, endokrin düzensizlikler, çevresel stresler veya enfeksiyöz nedenler yer alır (Verstegen vd., 2005). Embriyonik ölümler tipik olarak implantasyonun meydana geldiği 15-17. günlerden önce veya 15-17. günlerde meydana gelir. Embriyonik ölüm, transabdominal ultrasonografi ile gebelik tespit edilmeden önce, yani dişi köpekte gebeliğin 22-25. gününden önce embriyolar resorbe olduğu için fark edilmez. Fetal ölümler organogenezin tamamlandığı 30. günden sonra meydana gelir ve bu aşamada ultrasonografik kontrol ile fetal ölüm ortaya çıkarılabilir (Johnston ve Raksil, 1987). Sunulan araştırmada bir adet köpekte ultrasonla gebelik tespiti yapıldıktan ve gebelik teşhisi konulduktan sonra fetal ölüm gerçekleştiği belirlenmiştir. Bu fetal ölüm olgusunda köpek sahibi tarafından herhangi bir semptom bildirilmemiştir. Bu nedenle olgunun erken fetal ölüm olduğu ve ölen fütüslerin resorbe olduğu anlaşılmıştır.

Sunulan araştırmada hayvanların ortalama 4,2 yavru (2-6 arasında) doğurdukları belirlenmiştir (Çizelge 3.2). Köpeklerde yavru sayısının gebelik fizyolojisinde değişiklik oluşturabileceği bildirilmektedir. Yavru sayısı gebeliğin devamında etkili olabilmektedir. Çoklu doğum yapma ihtimali yüksek olan köpeklerde tekil gebelik sürecinin normal şekilde ilerlemediği ve gebelik süresinin uzayabileceği bildirilmektedir (Okkens vd., 1993). Okkens vd. (2001) tarafından köpeklerde yavru sayısının gebelik süresini etkilediği bildirilmiştir. Sunulan araştırmada tekli gebelik olmadığı ve kullanılan hayvanların anormal uzun süren gebelik oluşmadığı gözlemlendi. Gebelik sürelerinin farklı olduğu belirlenen hayvanların çoklu gebelik taşıdıkları ultrasonografi ile belirlendi ve birden yavru doğurdukları gözlemlendi. Hayvanların gebelik süreleri 57 gün ile 65 gün arasında değişmiş olduğu gözlemlenmiştir.

Köpek spermi dişinin genital kanalında 7-9 güne kadar canlı kalabilir ve döllenmeyi sağlayabilir ve gebelikle neticelenebilir (Concannon, 2000). Bu da köpeklerde gebelik süresinin farklılıklarının sebebinin açıklamaktadır. Gebelik çiftleşmeden doğuma kadar geçen süre olarak hesaplandığında köpeklerde gebelik süresinde büyük farklılıklar olduğu bildirilmektedir (Okkens vd., 1993). Köpeklerde gebelik sürelerinin ortalama 24 gün (54-77 gün) (Naaktgeboren, 1987), 16 gün (57-72 gün) (Concannon, 2011), şeklinde değişkenlik gösterebileceği bildirilmektedir. Çiftleşmeden doğuma kadar geçen süre olarak hesaplanan gebelikteki büyük varyasyonun, çiftleşme ile döllenme arasındaki zaman farklılığından



kaynaklanabileceği bildirilmektedir. Sunulan çalışmada kullanılan 9 köpeğin gebelik süresinin ortalama 60,66 gün (57-65 gün) olduğu tespit edildi (Çizelge 3.2). Elde edilen gebelik süreleri araştırmacıların bildirdiğinden farklı olarak çok değişken olmadığı gözlemlendi. Bunun nedeni sunulan araştırmada benzer canlı ağırlığa sahip köpek ırklarının kullanılmış olması olabilir.

Köpekte spontan doğumun gerçekleşeceği günü tahmin edebilmek klinik açıdan önemlidir. Doğum gününü tahmin etme yeteneği ne kadar kesin olursa, doğumun gerçekleşmesi beklenen gün aralığı da o kadar küçük olur. Gebeliğin gerçekleştiği dönemdeki bazı parametrelerin doğum zamanının tahmininde kullanılabileceği bildirilmektedir. Bu parametreler, kan plazmasındaki veya serumdaki P4 konsantrasyonunun ölçülmesi kan plazması veya serumdaki LH konsantrasyonunun izlenmesi ve sitolojik diöstrüsün başlangıç tarihi şeklinde sıralanmıştır (De Cramer ve Nöthling, 2017). Socha vd (2012) yaptıkları çalışmada LH artışının saptanması metodunda doğum zamanını tahmininin etkinliği 1 günlük doğrulukla %66,67 ve 2 günlük doğrulukla %100 olarak belirlenmiştir. En başarılı yöntem olarak hem 1 günlük hem de 2 günlük %100 doğruluk oranıyla P4 düzeyinin belirlenmesinin olduğu belirtilmektedir. Plazma veya serumda P4 ve LH hormonlarının ölçülerek doğum zamanı tahmini pratikte uygulama kolaylığı olmayan yöntemlerdir. Çünkü; bu hormonların ölçülmesi için alt yapı gerektirir, maliyeti yüksektir ve örneklerin laboratuvara gönderilmesi ve sonuçların beklenilmesi gibi süreçler daha fazla zaman gerektirir.

Vajinal sitoloji, vagina hücrelerinin belirli metotlarla toplanarak mikroskop üzerinde incelenmesi şeklinde adlandırılmaktadır. Vajinal epitel hücrelerinin durumu, vücudun E2 seviyelerine verdiği tepkiyle yakından ilişkilidir. Köpeklerde E2 konsantrasyonundaki farklılıklar, dişi köpeklerin kanındaki hormonal içerikteki değişikliklerden kaynaklanmaktadır (Nalley vd., 2011). Aydın vd. (2011), dişi köpeğin seksüel siklus evrelerini saptamak amacıyla vajinal sitoloji örneklerini klasik boyamayla karşılaştırarak doğrudan yöntemle incelemişler ve östrüs evresini belirlemede güvenilir bulmuşlardır. Buna ek olarak vajinal sitoloji hayvanın vagina bölgesinde vaginitis, Transmissible Venereal Tümör gibi bir hastalık varsa veya bölgede spermatozoa bulunması hakkında da bize bilgi vermesiyle de avantajlıdır.

Köpeklerde vaginal sitoloji uygulamasından östrüs siklusunun, endokrin yapının ve reproduktif patolojik olguların yorumlanmasında güvenilir bir metot olarak yararlanılmaktadır (Christiansen, 1984; England, 1992; Concannon, 2011). Köpeklerde vaginal sitoloji siklusun takibinde ve değerlendirilmesinde etkili, kolay uygulanabilir ve hızlı sonuç veren bir yöntemdir. Vaginal sitoloji ile diöstrüsün ilk gününün tespit edilmesi etkili bir şekilde yapılabilmektedir. Diöstrüsün başladığı ilk günün vaginal sitoloji ile rahatlıkla belirlenebileceği bildirilmiştir. Araştırmacılara göre; kornifiye hücrelerin yüzdesindeki %80-100'den en az %20'ye kadar bir azalmanın meydana gelmesi ve 24-48 saatten daha kısa sürede parabazal hücreler ile nötrofillerin ortaya çıkması şeklinde bir değişiklik diöstrüs başladığının göstergesidir (Siena ve Milani, 2021). Sunulan çalışmada, diöstrüs başlangıç tarihi vaginal sitolojiden yararlanılarak belirlendi. Son çiftleşme ve diöstrüsün başlama zaman aralığının 2-4 gün (ort: 2,77 gün) olduğu görüldü (Çizelge 3.2). Diöstrüs evresinin başlangıcı, davranışsal anlamda da östrüs sonrası dişi köpeğin erkeği geri çevirdiği dönem şeklinde dikkate alındı. De Cramer ve Nöthling (2017) yaptıkları çalışmada hormon analizi ile sitolojik diöstrüs başlangıcını belirleme yöntemlerini karşılaştırmışlar ve sitolojik diöstrüsün başlangıç gününün, doğum zamanı tahmininde LH artışının belirlenmesinden veya kan plazmasındaki P4 konsantrasyonunun ölçülmesinden daha kesin sonuçlar verdiğini ileri sürmektedirler. De Cramer ve Nöthling (2017) yaptıkları bu çalışmada diöstrüs başlangıcında  $57 \pm 1$ ,  $\pm 2$  ve  $\pm 3$  gün içinde doğumun başlayacağı öngörüsünün sırasıyla %88 %99 ve %100'de doğumun güvenilir bir parametre olduğu sonucuna varmıştır. Sunulan çalışmada yapılan sitolojik kontroller sonucunda diöstrüs başlangıcı ile doğum zamanı arasındaki korelasyon araştırmacılarla uyumlu olarak yüksek ( $p=0,000$ ) bulunmuştur (Çizelge 3.2). Muhtemel doğum zamanının tahmin edilmesinde diöstrüs ilk gününün belirlenmesinin kullanılmasının etkili olduğu görülmüştür.

Diöstrüs evresinde tipik olarak izlenen sitoplazmaları kırmızı kahve veya mavi renkte olup içerisinde nötrofil bulunan geniş intermedier hücrelere metöstrüs hücreleri, sitoplazmasında birçok vakuol içeren parabazal ve intermedier hücrelere ise köpük hücreleri denilmektedir (Christie vd., 1972; Rozsel, 1975; Feldman ve Nelson, 1996). Köpeklerde vaginal sitolojik örneklerdeki değişikliklerle fertil dönemin sonlanma zamanı ve diöstrüsün başlama zamanı belirlenebilir. Diöstrüs evresinde küçük intermedier ve parabazal hücrelerinin miktarı artmakta ve P4 seviyesi pik düzeye ulaştığında polimorf çekirdekli lökositlere rastlanılmaktadır. Bu spesifik değişiklikler doğum tarihinin tayini amacıyla kullanılabilir.

Genellikle köpekte doğum sitolojik diöstrüsten 57 gün sonra meydana gelir. Ancak gebelik süresi ovulasyon zamanından sonra hesaplanıyorsa doğum zamanında farklılıklar şekillenebilir (Aslan vd., 1995; Kim vd., 2007).

Vajinal smear sitolojisi, kolaylığı, yaygın olarak ulaşılabilen ekipmanları ve hızlı sonuç vermesi sebebiyle köpeklerde oldukça yararlı bir inceleme yöntemidir (Antonov, 2017). Sunulan çalışmada da araştırmacının bildirdiği gibi vaginal sitoloji ile doğum zamanını tespit etmenin ucuz hızlı ve küçük ırklarda ultrasonografik yöntemlere göre daha fazla güvenilir bir yöntem olduğu tespit edilmiştir.

Çiftleşme veya ovulasyon bilgileri köpeklerde ulaşamadığı zaman, fetal ve ekstra fetal parametrelerin ultrasonografik ölçümü, gebelik gününün belirlenmesinde ve doğum gününü tahmin etmede kullanılabileceği düşünülmektedir. En çok çalışılan ekstra embriyonik ve ekstra fetal parametreler arasında iç koryon boşluğu (ICC) çapı yer alır. Ovulasyon zamanının bilinmediği durumlarda ICC çapı ölçülmesiyle elde edilen veriler, gebelik yaşının veya doğumdan önceki gün sayısının belirlenmesine yönelik formülleri ve tabloları hesaplamak için kullanılmıştır. Gebelik yaşının veya doğumdan önceki gün belirlenmesine yönelik formüller normalde gebelik boyunca tekrarlanan ölçümlerin doğrusal veya polinomiyal regresyon analizine dayanır ve genellikle klinik uygulamada yararlı olduğu kabul edilir. Yöntem uygulanacaksa her iki uterus kornusunda yer alan en az iki fetüs üzerinde ultrasonografik ölçümlerin yapılması önerilmektedir (Siena ve Milani, 2021). Sunulan çalışmada her muayenede en az 2 adet kese çapı belirlenerek ortalamaları değerlendirilmiştir.

Köpeklerde doğum zamanının tahmin edilmesinde fötometrinin bu zamana kadar yararlanılan geleneksel metotlara göre avantajı performans kolaylığı ve gebelikte uzun süreli uygulanabilmesidir. Ancak fötometride çalışılan köpeğin vücut ağırlığını dikkate alınması gerektiği bildirilmektedir. Sunulan çalışmada ICC ve BP çaplarının her ikisinde de faydalandığında doğum zamanının tahmini açısından anlamlı sonuçlar bulunmamıştır. Bunun sebebi kullanılan köpek ırklarının farklı olması olabilir. Araştırmacılar doğum tarihinin doğruluğunu daha fazla arttırmak için ırka özgü formüllerin detaylandırılmasını tavsiye

etmektedirler (Gropetti vd., 2015). Sunulan çalışmanın tek bir ırkta çalışılmamış olması ultrasonografik yöntemle ulaşılan sonuçların düşük güvenilirlikte olmasının nedeni olarak kabul edilebilir.

İç koryon boşluğu çapı normal olarak gebeliğin erken döneminde ölçülebileceği bildirilmektedir. İç koryon boşluğu çapı değerleri, gebelik yaşı veya doğumdan önceki günü hesaplamak için annenin vücut büyüklüğüne özel formüllerle birlikte kullanılır (Siena ve Milani, 2021). Socha vd (2012) yaptıkları doğum zamanı tahmini çalışmasında ICC çapını kullanarak +1 gün içinde %66,67 ve +2 gün içinde %100; BP çapını kullandıklarında ise sırasıyla %83,33 ve %100 doğruluk oranı bulduklarını bildirmektedir. Sunulan araştırmada araştırmacıların önerisine uygun olarak benzer vücut ağırlığında (<10 kg, CA) olan ırklar kullanılmıştır. ICC parametresi sunulan araştırmada gebeliğin 27. gününde elde edildi. Ultrasonografik ölçümlerle 27. günde elde edilen ICC, CRL, BP çap bulguları değerlendirildi. Ultrason muayenesinde ICC uzunluklarının 1,75-3,66 cm, genişliklerinin ise 1,25-2,50 cm arasında değiştiği tespit edildi. ICC ölçümü gebelik kesesinin iki ortogonal çapından faydalanılarak ancak koryonik duvarın iç kısmı ile trofoblastik desidual reaksiyon bölgeleri arasında olan uzaklık ölçülerek elde edilir (Beccaglia ve Luvoni, 2006). İç koryon boşluğu çapının erken gebeliklerde en doğru ekstra embriyonik parametre olduğu (Beccaglia vd., 2016; Luvoni, 2018) ve ovulasyondan sonraki 20-25. günlerde en iyi doğruluğu verdiği ileri sürülmektedir (Son vd., 2001; Kutzler vd., 2003; Beccaglia vd., 2016). Doğum gününün tahmininde küçük ve orta boy köpeklerde ICC'nin  $\pm 1$  gün içerisinde %64-91 doğruluk oranına sahip olduğu, büyük boy köpeklerde ise  $\pm 2$  gün içinde %85-88 doğruluk oranına sahip olduğu bildirilmektedir (Luvoni ve Grioni, 2000; Son vd., 2001). Sunulan araştırmada bildirilenlere uyumlu olarak ICC'nin doğum gününün tahmininde önemsiz olduğu ( $p=0,978$ ) ortaya konulmuştur (Çizelge 3.4). Doğum gününün tahmin edilmesinde plasental ultrasonografik ölçümlerin güvenilirliğinin tartışmalı olduğu bildirilmektedir (Luvoni ve Grioni, 2000; Son vd., 2001; Tsutsui vd., 2006; Maldonado vd., 2012; Lopate, 2018). Uzunlamasına bir taramada zonar plasentanın iki ucu arasındaki mesafe olarak ölçülen zoner plasental uzunluk, küçük boyutlu köpeklerde gebelik yaşı ile anlamlı bir şekilde ilişkili bulunmamıştır (Son vd., 2001).

Köpek sperminin dışının genital kanalında uzun süre canlı kalması ve dölleme yeteneğini devam ettirmesine bağlı olarak ortaya çıkan gebelik süresi farklılıkları aynı günde çiftleştirilmiş hayvanlarda aynı günde yapılan gebelik muayenesi fetal çaplar arası ölçümlerin değişkenlik göstermesine yol açabilir. Baş-but uzunluğu (CRL), başın en uç noktası ile perineum kaudal kenarı arasındaki mesafedir (England vd., 1990; Yeager vd., 1992; Son vd., 2001). Uygun zamanda ölçüm yapılması durumunda güvenilir bir parametre olarak kabul edilir ve gebelik yaşıyla yüksek oranda ilişkili bulunmuştur (England vd., 1990). Bununla birlikte, gebelik sırasında en iyi görüntülenebildiği zaman doğumdan yaklaşık 25 gün önce olduğundan CRL sınırda bir yapı olarak kabul edilebilir. CRL doğuma kadar ölçülemez çünkü 45. gebelik gününden sonra fetüsün hem lateral hem de dorso-ventral fleksiyonu ölçümüne engel olur. Üstelik diğer fetüslerin üst üste gelmesi ve sektör görüntü alanının boyutunu aşan fetal uzunluk, bu ölçümün elde edilmesini giderek zorlaştırmaktadır (England vd., 1990). Bu nedenle köpeklerde CRL uzunluğunun gebeliğin 26-45. günleri arasında ölçülmesi gerektiği tavsiye edilmektedir (England vd., 1990; Luvoni ve Beccaglia, 2006). Sunulan araştırmada CRL uzunluğu gebeliğin 27. gününde ölçüldü. Bu nedenle elde edilen verilerin güvenilir olduğu düşünülmektedir. Yapılan ölçümlerde elde edilen değerlerin kullanılmasıyla CRL'nin doğum zamanını tahmin etmedeki düzeyi önemsiz ( $p=0,398$ ) bulunmuştur (Çizelge 3.6). Nitekim bazı yazarlar, gebelik yaşı ile doğrusal ve anlamlı bir korelasyonun olmaması nedeniyle, doğum zamanını tahmin etmek için CRL kullanımının hatalı olduğunu düşünmektedir (Son vd., 2001). Cecchetto vd., (2017) tarafından CRL ile doğum zamanının tahmini düzeyinin yetersiz olduğu belirlenmiştir. Araştırmacılara göre ölçüm sayısı, CRL gözlenme süre kısalığı bu parametrenin güvenilirliğini düşürmektedir.

Fetüslerin CRL çapları ortalama 1,57 cm olarak ölçüldü. Aynı fetüslere ait BP çapının ortalamasının 0,63 cm olduğu saptandı. Elde edilen bulgularla çalışmada kullanılan yöntemlerin köpeklerin doğum zamanı tespitinde geçerli olduğu kanaatine varıldı. Baş-but uzunluğu LH pikinden sonraki 26-45 günler arasında ölçülebilir, ileri zamanlarda fetüs gevşeyerek şekil değiştirir ve CRL parametresi güvenilirliği azalır (England vd., 1990; Luvoni ve Beccaglia, 2006). Gebelik yaşının doğru saptanabilmesi amacıyla CRL ölçümünün en ideal zamanı gebeliğin 30. günü olarak duyurulmuştur. Sunulan araştırmada araştırmacıların bildirdiğine benzer gebelik günlerinde CRL ölçümü yapılmıştır. Görüntüde fetüs tam boyutuyla izlendiğinde, fetal başın en öndeki uç kısmı ile perineal bölgenin en arka noktası arasındaki uzunluk CRL ölçümünü verir (Luvoni ve Beccaglia, 2006). Geç gebelikte BP,

doğum zamanı tahmini için en güvenilir fetal ölçektir (Luvoni ve Beccaglia, 2006). BP, gebeliğin 30. gününde ölçülebilir ama 35. günden sonra parietal kemikler daha kaliteli görüntü vermektedir (Kutzler vd., 2003). BP, CRL ile aynı uzunlamasına taramada ve falks serebrinin izlenebildiği ve iki parietal kemiğin paralel olduğu alanda bir hat çizilerek ölçülür (Luvoni ve Beccaglia, 2006).

Baş çapı iki parietal kemikler birbirine paralel durumda iken ölçülmesi tavsiye edilmektedir (Luvoni ve Beccaglia, 2006). Sunulan araştırmada köpeklerde fetal BP değerleri araştırmacıların bildirdiği şekilde belirlendi. Bu değerlerden yararlanılarak yapılan kontroller sonucunda doğum zamanı tahmininde önemsiz ( $p=0,216$ ) olduğu gözlemlendi (Çizelge 3.8). Bu farklılığın nedeni sunulan araştırmada BP ölçümünün yapıldığı gebelik günü olabileceği düşünülmektedir. Çünkü doğum zamanının tahmininde BP gebeliğin ileri dönemlerinde daha doğru sonuç verdiği ileri sürülmektedir (Luvoni ve Beccaglia, 2006). Baş çapının en erken 30 günde belirlenebileceği, en uygun ölçüm gününün ise gebeliğin 35. gününden sonra olduğu belirtilmektedir. Baş çapı ölçümünün gebeliğin 5. haftasında yapılması durumunda doğruluk düzeyinin iyi olduğu, 8. haftaya kadar bu düzeyini devam ettirdiği ileri sürülmektedir.

## 5. SONUÇ ve ÖNERİLER

Sonuç olarak; küçük ırk köpeklerde vaginal sitolojiyle Giemsa boyama yöntemi kullanılarak diöstrüsün başarıyla belirlenebileceği ve buna bağlı olarak küçük ırk köpeklerde doğum zamanının etkili şekilde saptanabileceği anlaşılmıştır. Başta hayvan sahibinin doğum zamanıyla ilgili kaygı ve merakını azaltacak, doğum ortamının uygun zamanda oluşturulması, köpeğin doğum sürecinin doğru şekilde takip edilmesi gibi konularda hayvan sahibine yardımcı olmak için araştırmada kullanılan yöntemler ile doğum zamanının belirlenmesinin hayvan refahı, sağlığı ve hekim ile hasta sahibi mutluluğunda önemli olacağına inanılmaktadır. Serbest Veteriner Hekimlik yapan meslektaşlarımızın sahada hayvan sahiplerinin hayvanlarının doğumuyla ilgili endişelerini gidermek için özellikle küçük ırk köpeklerde maliyeti düşük ve diğer yöntemlere göre daha az zaman gerektiren ve güvenilir olan diöstrüs ile doğum zamanının tahmin edilmesi yönteminden faydalanılmasının gerektiğine inanılmaktadır.

## 6. KAYNAKLAR

- Alaçam, E. (1997). Evcil Hayvanlarda Doğum ve İnfertilite, 1. Baskı, Medisan Yayınevi, Ankara.
- Alaçam, E. (2008). Köpek ve Kedilerde Üreme Süreci ve Sorunları, Medisan Yayınevi, Ankara.
- Allen, W.E. (1992). Fertility And Obstetrics in The Dog. Blackwell Scientific Publications. London, 2nd ed., p: 80-88.
- Alonge, S., Beccaglia, M., Melandri, M., Luvoni, G.C. (2016). Prediction of whelping date in large and giant canine breeds by ultrasonography foetal biometry *J Small Anim Pract*, 57(9): 479-483.
- Antonov, A.L. (2017). Application of exfoliative vaginal cytology in clinical canine reproduction – a review. *Bulg J Vet Med*, 20(3): 193–203.
- Arbeiter, K., Dobretsberger, M., Müller, E., Holzmann, A. (1991). Ein indirekter nachweis der ovulation und fertilisation beim hund durch progesteronverlaufsuntersuchungen [Indirect detection of ovulation and fertilization in the dog by progesterone level testing]. *Zentralblatt für Veterinärmedizin. Reihe A*, 38(9): 696–701.
- Arlt, S.P. (2020). The bitch around parturition. *Theriogenology*, 150: 452-457.
- Aslan, S., Erunal, N., Kılıçoğlu, C., Fındık, M., Baştan, A., Kaymaz, M., Topaçlıoğlu, S. (1995). Einsatz der Papanicolaoau-farbemethode zur Vaginalzytologischen untersuchung bei der Hündin. *Ankara Üniv Vet Fak Derg*, 42(4): 431-439.
- Aydın, İ., Sur, E., Özyayın, T., Dinç, D.A. (2011). Determination of the stages of the sexual cycle of the bitch by direct examination. *J Anim Vet Adv*, 10: 1962–1967.
- Beccaglia, M., Alonge, S., Trovo, C., Luvoni, G.C. (2016). Determination of gestational time and prediction of parturition in dogs and cats: an update. *Reprod Domest Anim*, 51: 12-17.
- Beccaglia, M., Faustini, M., Luvoni, G.C. (2008). Ultrasonographic study of deep portion of diencephalo-telencephalic vesicle for the determination of gestational age of the canine foetus. *Reprod Domest Anim*, 43(3): 367-370.
- Beccaglia, M., Luvoni, G.C. (2006). Comparison of the accuracy of two ultrasonographic measurements in predicting the parturition date in the bitch. *J small Anim Pract*, 47(11): 670–673.
- Beccaglia, M., Luvoni, G.C. (2012). Prediction of parturition in dogs and cats: accuracy at different gestational ages. *Reprod Domest Anim*, 47: 194-196.
- Blendinger, K. (2007). Physiology and pathology of the estrous cycle of the bitch, 56th Congresso Internazionale Multisala SCIVAC, Proceedings Of The 56th SCIVAC Congress, Rimini, Italy.
- Borikappakul, P., Chaivoravitsakul, N., Penchome, R., Ponglowhapan, S. (2021). Clinical evaluation of the accuracy of foetal radiographic findings in parturition date prediction of small size dogs, *Thai J Vet Med*, 51(1): 85-89
- Cartee, R.E., Rowles, T. (1984). Preliminary study of the ultrasonographic diagnosis of pregnancy and fetal development in the dog. *Am J Vet Res*, 45(7): 1259–1265.
- Cecchetto, M., Milani, C., Vencato, J., Sontas, H., Mollo, A., Contiero, B., Romagnoli, S. (2017). Clinical use of fetal measurements todetermine the whelping day in German shepherd breed bitches. *Anim Reprod Sci*, 184: 110–119.
- Christiansen, I.B.J. (1984). Cytological examination of the vaginal smear. In: Reproduction in The Dog and Cat. Bailliere Tindall, London, p: 20-28.
- Christie, D.W., Bailey, J.B., Bell, E.T. (1972). Classification of cell types in vaginal smears during the canine oestrous cycle. *The British Vet J*, 128(6): 301–310.
- Concannon, P.W. (2011). Reproductive cycles of the domestic bitch. *Animal Reprod Sci*, 124(3-4): 200-210.
- Concannon, P.W., Isaman, L., Frank, D.A., Michel, F.J., Currie, W.B. (1988). Elevated concentrations of 13,14-dihydro-15-keto-prostaglandin F-2 alpha in maternal plasma during prepartum luteolysis and parturition in dogs (Canis familiaris). *J Reprod Fertil*, 84(1): 71–77.
- Concannon, P.W., McCann, J.P., Temple, M. (1989). Biology and endocrinology of ovulation, pregnancy and parturition in the dog. *J Reprod Fertil Suppl*, 39: 3-25.



- Concannon, P. W., Weigand, N., Wilson, S., Hansel, W. (1979). Sexual behavior in ovariectomized bitches in response to estrogen and progesterone treatments. *BiolReprod*, 20(4): 799–809.
- Concannon, P., Tsutsui, T., Shille, V. (2001). Embryo development, hormonal requirements and maternal responses during canine pregnancy. *J Reprod Fertil Suppl*, 57: 169–179.
- Concannon, P., Whaley, S., Lein, D., Wissler, R. (1983). Canine gestation length: variation related to time of mating and fertile life of sperm. *Am J Vet Res*, 44(10): 1819–1821.
- Concannon, P.W. (1993). Biology of gonadotrophin secretion in adult and prepubertal female dogs. *J Reprod Fert*, 47: 3-27
- Çiftçier, B., Uysal, O. (2014). Uzamış proöstruslu dişi köpeklerde döl verimi. *Lalahan Hay Araşt Enst Derg*, 54(2): 71-76.
- De Cramer, K.G.M., Nöthling, J.O. (2017). The precision of predicting the time of onset of parturition in the bitch using the level of progesterone in plasma during the preparturient period. *Theriogenology*, 107: 211–218
- Eker, K., Salmanoğlu, M.R., Şentürk, C. (2006). Köpeklerde ultrasonografik parametreler ile gebelik gününün saptanması, II. Veteriner Jinekoloji Kongresi, 2-5 Kasım 2006, Antalya, 162-163.
- Eldredge, D.M., Carlson, L.D., Carlson, D.G., Giffin, J.M. (2007). Dog owner's home veterinary handbook. 4th ed., Wiley Publishing, New Jersey.
- England, G.C.W. (1992). Vaginal cytology and cervicovaginal mucus arborisation in the breeding management of bitches. *J Small Anim Pract*, 33(12): 577-582.
- England, G.C.W., Allen, W.E., Porter, D.J. (1990). Studies on canine pregnancy using B-mode ultrasound: development of the conceptus and determination of gestational age. *J Small Anim Pract*, 31(7): 324-329.
- Erünel-Maral, N. (2000). Dişi köpeklerde vaginal sitoloji, vaginoskopi ve hızlı progesteron test yöntemlerinin optimum çiftleşme zamanının saptanması amacıyla kullanılması, Ankara Üniversitesi, Sağlık Bilimleri Enstitüsü, Doktora Tezi, 111s, Ankara.
- Feldman, E.C., Nelson, R.W. (1996). Canine female reproduction. In: Canine and Feline Endocrinology and Reproduction. Ed: Pedersen, D., 2nd ed., W.B. Saunders, Philadelphia, p: 399-414.
- Feldman, E.C., Nelson, R.W. (2004). Canine and Feline Endocrinology and Reproduction. 3rd ed., W.B. Saunders, Philadelphia., p: 486–834.
- Groppetti, D., Vegetti, F., Bronzo, V., Pecile, A. (2015). Breed-specific fetal biometry and factors affecting the prediction of whelping date in the German shepherd dog. *Anim Reprod Sci*, 152: 117-122.
- Holst, P.A., Phemister, R.D. (1974). Onset of diestrus in the Beagle bitch: definition and significance. *Am J Vet Res*, 35(3): 401–406.
- İnt. Kay. 1, <https://www.pdsa.org.uk/pet-help-and-advice/pet-health-hub/conditions/seasons-in-dogs>, 11.06.2021
- İnt. Kay. 2, <https://veteriankey.com/vaginal-cytology/>, 11.06.2021
- Johnston, S.D., Raksil, S. (1987). Fetal loss in the dog and cat. *Vet Clin N Am -Small Anim Pract*, 17(3): 535-554.
- Johnston, D.S., Kustritz, V.M.R., Olson, S.N.P. (2001). Canine and Feline Theriogenology, 1st ed., Philadelphia: W.B. Saunders, USA.
- Kähn, W. (1991). Atlas Und Lehrbuch der Ultraschalldiagnostik: gynäkologische Untersuchung und Reproduktion, Pferd, Rind, Schaf, Ziege, Schwein, Hund, Katze, Schlütersche Verlag, Hannover, p: 227-249.
- Kalkan, C., Horoz, H. (2007). Pubertas ve seksüel sikluslar. İçinde: Evcil Hayvanlarda Doğum ve İnfertilite. Ed: Alaçam, E., Medisan Yayınevi, Ankara, s: 23-41.
- Kim, B.S., Son, C.H. (2007). Time of initial detection of fetal and extra-fetal structures by ultrasonographic examination in Miniature Schnauzer bitches. *J Vet Sci*, 8(3): 289–293.
- Kim, Y., Travis, A.J., Meyers-Wallen, V.N. (2007). Parturition prediction and timing of canine pregnancy. *Theriogenology*, 68(8): 1177–1182.
- Kleiman, D. (1968). Reproduction in the canidae. *Int Zoo Yearb*, 8(1), 3-8.
- Kustritz, M.V.R. (2005). Pregnancy diagnosis and abnormalities of pregnancy in the dog. *Theriogenology*, 64(3): 755–765.

- Kustritz, M.V.R. (2010). *Clinical canine and feline reproduction: Evidence-Based Answers*. 1st ed., Wiley-Blackwell, London.
- Kustritz, M.V.R. (2012). Managing the reproductive cycle in the bitch. *Vet Clin North Am Small Anim Pract*, 42(3): 423–437.
- Kutzler, M.A., Yeager, A.E., Mohammed, H.O., Meyers-Wallen, V.N. (2003). Accuracy of canine parturition date prediction using fetal measurements obtained by ultrasonography. *Theriogenology*, 60(7): 1309-1317.
- Linde-Forsberg, C. (2010). (Eds.), *Pregnancy diagnosis, normal pregnancy and parturition in the bitch*. England G., Von Heimendahl A. BSAVA Manual Of Canine And Feline Reproduction and Neonatology, BSAVA, Gloucester, UK, p: 89-97.
- Lopate, C. (2018). Gestational aging and determination of parturition date in the bitch and queen using ultrasonography and radiography. *Vet Clin Small Anim Pract*, 48(4): 617-638.
- Luvoni, G.C., Beccaglia, M. (2006). The prediction of parturition date in canine pregnancy. *Reprod Domest Anim*, 41(1): 27–32.
- Maldonado, A.L.L., Araujo Júnior, E., Mendonça, D.S., Nardozza, L.M.M., Moron, A.F., Ajzen, S.A. (2012). Ultrasound determination of gestational age using placental thickness in female dogs: an experimental study. *Veter Med Int*, 2012: 1–6.
- Mattoon, J.S., Nyland, T.G. (1995). (eds.) *Ultrasonography Of The Genital System*. In: *Veterinary Diagnostic Ultrasound*. WB Saunders Co, Philadelphia, p: 141-164,
- Mülazımoğlu, S.B. (2009). Köpeklerde siklus tayini amacıyla vaginal sitolojinin geleneksel mikroskop yöntemi ve bs200pro yazılımı ile dijital formatta değerlendirilmesi, Sağlık Bilimleri Enstitüsü, Doktora, 108s, Ankara.
- Naaktgeboren, C. (1987). *De geboorte van de hond en zijn Wilde verwanten*. Third revised edition. Naarden, the Netherlands, Strengholt, 31-5.
- Nalley, W.M.M., Handarini, R., Rizal, M., Arifiantini, R.I., Yusuf, T.S, Purwantara, B. (2011). Penentuan siklus estrus berdasarkan gambaran sitologi vagina dan profil hormon pada rusa timor. *Jurnal Veteriner*, 2(2): 98-106.
- Oh, K.S., Kim, B.S., Park, S.G., Park, C.H., Kim, J.H., Mun, G.B., Kim, H.S., Lee, J.H., Park, I.C., Kim, J.T., Suh, G.K., Son, C.H. (2008). Establishment of a prediction table of parturition day with ultrasonography in small pet dogs. *J Emb Trans Vet*, 23(3): 155-160.
- Okkens, A.C., Hekerman, T.W., De Vogel, J.W., Van Haaften, B. (1993). Influence of litter size and breed on variation in length of gestation in the dog, *Vet Q*, 15: 160-161
- Okkens, A.C., Teunissen, J.M., Van Osch, W., Van Den Brom, W. E., Dieleman, S.J., Kooistra, H.S. (2001). Influence of litter size and breed on the duration of gestation in dogs. *J Reprod Fertil. Suppl*, 57: 193–197.
- Olson, P.N., Thrall, M.A., Wykes, P.M., Husted, P.W., Nett, T.M., Sawyer, H.R. (1984). Vaginal Cytology. 1. A Useful Tool For Staging The Canine *Estrous-Cycle*. *Compend Contin Educ Vet*, 6(4), 288-298.
- Pineda, M.H., Dooley, M.P. (2003). (Eds.), *Veterinary endocrinology and reproduction*. 5th Edition, A Blackwell Publishing Company, America, 3: 218-223.
- Pretzer, S.D. (2008). Abnormalities of the canine estrous cycle: A review, In Article presented at the Canine Breeder’s Symposium, 16 August 2008, St. Louis, Missouri, p: 41-49.
- Romagnoli, S. (2006). Control of reproduction in dogs and cats: Use and Misuse of hormones. World Congress WSAVA/FECAVA/CSAVA, p: 701–706.
- Roszel, J.F. (1975). Genital cytology of the bitch. *Veterinary scope*, 19: 2-15.
- Shille, V. M., Gontarek, J. (1985). The use of ultrasonography for pregnancy diagnosis in the bitch. *J Am Vet Med Assoc*, 187(10): 1021–1025.
- Shille, V.M., Stabenfeldt, G.H. (1980). Clinical reproductive physiology in dogs. In: *Current Therapy in Theriogenology*. Ed: Morrow, D.A., W.B. Saunders Co., Philadelphia, p:571-574.
- Siena, G., Milani, C. (2021). Usefulness of maternal and fetal parameters for the prediction of parturition date indDogs. *Animals: an open access journal from MDPI*, 11(3): 878.
- Smith, F.O. (2007). Challenges in small animal parturition--timing elective and emergency cesarian sections. *Theriogenology*, 68(3): 348–353.

- Socha, P., Janowski, T. (2017). Comparison of three different fetometric formulas of ICC and BP for calculating the parturition date in a population of German Shepherd. *Theriogenology*, 95: 48–53.
- Socha, P., Janowski, T. (2014). Predicting the parturition date in bitches of different body weight by ultrasonographic measurements of inner chorionic cavity diameter and biparietal diameter. *Reprod Domest Anim*, 49(2): 292–296.
- Socha, P., Janowski, T. (2011). Predicting the parturition date in Yorkshire terrier and golden retriever bitches using ultrasonographic fetometry. *Bull Vet Inst Pulawy*, 55: 71–75.
- Socha, P., Rudowska, M., Janowski, T. (2012). Effectiveness of determining the parturition date in bitches using the ultrasonographic fetometry as compared to hormonal and cytological methods. *Pol J Vet Sci*, 15(3): 447-453.
- Son, C. H., Jeong, K. A., Kim, J. H., Park, I. C., Kim, S. H., Lee, C. S. (2001). Establishment of the prediction table of parturition day with ultrasonography in small pet dogs. *J Vet Med Sci*, 63(7): 715-721.
- Şendağ, S., Taşal, İ., Aydın, İ., Çelik, H.A. Alan, M. (2003). Köpeklerde real time ultrasonografinin reproduktif kullanım alanları. *YYÜ Vet Fak Derg*, 14(2): 57-63.
- Toal, R.L., Walker, M.A., Henry, G.A. (1986). A comparison of real-time ultrasound, palpation and radiography in pregnancy detection and litter size determination in the bitch. *Veterinary radiology*, 27(4), 102-108.
- Tsutsui, T., Hori, T., Kirihara, N., Kawakami, E., Concannon, P. (2006). Relation between mating or ovulation and the duration of gestation in dogs. *Theriogenology*, 66: 1706–1708.
- Tural, M. (2012). Diöstrustaki ve anöstrustaki köpeklerde östrusun uyarılması, Adnan Menderes Üniversitesi, Sağlık Bilimleri Enstitüsü, Doğum ve Jinekoloji Anabilim Dalı, Yüksek Lisans Tezi, 43s, Aydın.
- Udell, M.A., Dorey, N. R., Wynne, C. D. (2010). What did domestication do to dogs? A new account of dogs' sensitivity to human actions. *Biol Rev Camb Philos Soc*, 85(2): 327–345.
- Verstegen J, Dhaliwal G, Verstegen- Onclin, K. (2005): Canine and feline pregnancy loss due to viral and non-infectious causes: A review. *Theriogenology*, 70: 304-319.
- Verstegen-Onclin, K., Verstegen, J. (2008). Endocrinology of pregnancy in the dog: a review. *Theriogenology*, 70(3): 291–299.
- Vieira, C.A., Bittencourt, R. F., Biscarde, C., Fernandes, M. P., Nascimento, A. B., Romão, E. A., Carneiro, I., Silva, M., Barreto, R. O., Loiola, M. (2020). Estimated date of delivery in Chihuahua breed bitches, based on embryo-fetal biometry, assessed by ultrasonography. *Anim Reprod*, 17(3): 1-9.
- Wells, D. (2009). Behaviour of Dogs. In: *The Ethology Of Domestic Animals: An Introductory Text*. Ed: Jensen P., Cabi Publishing, Linköping, Sweden, p: 192-203.
- Yeager, A.E., Mohammed, H.O., Meyers-Wallen, V., Vannerson, L., Concannon, P.W. (1992). Ultrasonographic appearance of the uterus, placenta, fetus, and fetal membranes throughout accurately timed pregnancy in beagles. *Am J Vet Res*, 53(3): 342-351.