

T.C.  
AFYONKARAHİSAR KOCATEPE ÜNİVERSİTESİ  
SAĞLIK BİLİMLERİ ENSTİTÜSÜ

**SIÇANLARDA FORMALDEHİT MARUZİYETİYLE  
TESTİSLERDE OLUŞAN MORFOLOJİK DEĞİŞİKLİKLER  
ÜZERİNE MELATONİN HORMONUNUN  
KORUYUCU ETKİSİ**

**Murat A. KUŞ**

**ANATOMİ (TIP) ANABİLİM DALI  
YÜKSEK LİSANS TEZİ**

**DANIŞMAN  
Doç. Dr. Oğuz Aslan ÖZEN**

**Tez No: 2007-001**

**2006-AFYONKARAHİSAR**

**KABUL VE ONAY**

Afyonkarahisar Kocatepe Üniversitesi Sağlık Bilimleri Enstitüsü  
Anatomi (Tıp) Anabilim Dalı Yüksek Lisans Programı  
Çerçevesinde yürütülmüş olan bu çalışma aşağıdaki jüri tarafından  
**Yüksek Lisans Tezi** olarak kabul edilmiştir.

Tez Savunma Tarihi: 28/12/2006

ÜYE

İsim-Ünvan:

ÜYE

İsim-Ünvan:

ÜYE

İsim- Ünvan:

ÜYE

İsim-Ünvan:

ÜYE

İsim Ünvan:

Anatomi Anabilim Dalı Yüksek Lisans Programı öğrencisi Murat A. KUŞ'un "Sıçanlarda formaldehit maruziyetiyle testislerde oluşan morfolojik değişiklikler üzerine melatonin hormonunun koruyucu etkisi" başlıklı tezi 28/12/2006 günü saat 10:00' da Lisansüstü Eğitim ve Öğretim Sınav Yönetmeliği'nin ilgili maddeleri uyarınca değerlendirilerek kabul edilmiştir.

## ÖNSÖZ

Formaldehit, birçok endüstriyel alanlarda kullanılan kimyasal bir maddedir. Bunun yanı sıra, tıp alanında da yaygın olarak kullanıldığı için sıklıkla karşımıza çıkmaktadır. Formaldehitin üretildiği ve kullanıldığı endüstriyel alanlardaki meslek grupları ile özellikle tıp laboratuvarlarında çalışan kişiler formaldehite maruz kalmaktadır. Deneysel olarak mutajenik ve kanserojenik olduğu belirlenen formaldehit, sinir sistemi, solunum sistemi, gastrointestinal sistem gibi birçok sistem üzerinde olumsuz etkilere sahiptir.

Üreme sistemi üzerinde de olumsuz etkiler gösteren formaldehitin, germ hücrelerine zarar verdiği ve her iki cinste de primer ve sekonder infertiliteye neden olduğu bildirilmiştir. Kadınlarda menstruel fonksiyonları bozmakta ve teratojenik potansiyele sahip olduğu için gebeliği ve embriyonal gelişmeyi tehdit etmektedir. Formaldehitin erkek üreme sistemi üzerindeki zararlı etkileri de deneysel olarak yapılan çalışmalarda gösterilmiştir. Ancak, yapmış olduğumuz literatür taramalarında formaldehit maruziyetine bağlı olarak testis dokusunda oluşabilecek apoptotik değişiklikler ile ilgili çalışmaların yetersiz olduğu görülmüştür. Bu nedenle, çalışmamızda immunohistokimyasal yöntemler kullanarak formaldehitin testis üzerindeki etkisi özellikle apoptozis yönüyle incelenmiştir.

Ayrıca yapmış olduğumuz bu araştırmada, formaldehit maruziyetine bağlı olarak testis dokusunda meydana gelen değişikliklere karşı melatonin hormonunun göstermiş olduğu etki biyokimyasal ve immunohistokimyasal düzeylerde incelenmiştir.

<b>İÇİNDEKİLER</b>	Sayfa
<b>ÖZET</b> .....	1
<b>SUMMARY</b> .....	2
<b>1. GİRİŞ</b> .....	3
1.1. Testisler .....	3
1.1.1. Morfolojik Yapısı .....	3
1.1.2. Fonksiyonları .....	9
1.2. Formaldehit .....	9
1.2.1. Kimyasal Özellikleri .....	9
1.2.2. Kaynakları ve Kullanım Alanları .....	9
1.2.3. Metabolizması .....	10
1.2.4. Organizma Üzerinde Gösterdiği Toksik Etkiler .....	10
1.3. Apoptozis .....	14
1.3.1. Genel Bilgiler .....	14
1.3.2. Düzenlenmesi .....	15
1.4. Melatonin .....	17
1.4.1. Biyosentezi ve Metabolizması .....	17
1.4.2. Fonksiyonları .....	18
1.5. İmmunohistokimya .....	19
1.5.1. Genel Bilgiler .....	21
1.5.2. Boyamada Kullanılan Antikorlar .....	21
1.5.3. Boyama Metodları .....	22
1.5.3.1. İmmunenzimatik Boyama .....	22
1.5.3.2. İmmunfluoresan Boyama .....	24
<b>2. GEREÇ VE YÖNTEM</b> .....	25
2.1. Deney Hayvanlarının Bakımı .....	25
2.2. Grupların Oluşturulması ve Uygulamalar .....	26
2.3. Biyokimyasal Ölçümler .....	26
2.5. Histolojik Uygulamalar .....	27

	Sayfa
2.4. İmmunohistokimyasal Boyama .....	28
2.6. İstatistiksel Analiz .....	31
<b>3. BULGULAR</b> .....	<b>31</b>
3.1. Biyokimyasal Bulgular .....	31
3.2. İmmunohistokimyasal Bulgular .....	32
<b>4. TARTIŞMA</b> .....	<b>37</b>
<b>5. SONUÇ</b> .....	<b>41</b>
<b>6. KAYNAKLAR</b> .....	<b>42</b>

**TEŞEKKÜR**

Akademik hayata girmemin ne kadar doğru bir karar olduğunu kendisini tanıdıkça ve beraber çalıştıkça daha iyi anladığım, desteğini hep yanımda hissettiğim Danışman Hocam ve Anabilim Dalı Başkanımız Sayın Doç. Dr. Oğuz Aslan ÖZEN' e sonsuz teşekkürlerimi sunarım. Yüksek lisans eğitimim boyunca her zaman olumlu tavsiyelerini ve desteğini aldığım bundan sonra da almak için çalışacağım Sayın Hocam Doç. Dr. Ahmet SONGUR' a teşekkürlerimi sunarım. Yüksek lisansımın gerek ders gerekse tez aşamasında her türlü akademik veya manevi desteğini hiç eksik etmeyen Sayın Hocam Yrd. Doç. Dr. Orhan BAŞ' a teşekkürlerimi sunarım. Hayatımın her döneminde kendi ışığı ile yolumu hep aydınlatan sevgili ağabeyim ve saygıdeğer Hocam Sayın Doç. Dr. İlter KUŞ' a teşekkürlerimi sunarım.

Yardımlarından ötürü sayın Dr. Ozan TURAMANLAR, Dr. Muhsin TOKTAŞ, Tolgahan ACAR, Ozan Alper ALKOÇ, Veli ÇAĞLAR, Sezer AKÇER, Yücel GÖNÜL, Ramazan UYGUR' a teşekkürlerimi sunarım.

**KISALTMALAR LİSTESİ**

<b>ABC Metodu:</b>	Avidin-biyotin metodu.
<b>Apaf-1</b>	: Apoptotik proteaz aktive edici faktör 1.
<b>FA</b>	: Formaldehit.
<b>FDH</b>	: Formaldehit dehidrogenaz enzimi.
<b>FSH</b>	: Follikül stimule edici hormon.
<b>GH</b>	: Büyüme hormonu.
<b>GnRH</b>	: Gonadotropin salgılatıcı hormon.
<b>GSH-Px</b>	: Glutasyon peroksidaz.
<b>HIOMT</b>	: Hidroksiindol-O-metiltransferaz.
<b>HRP</b>	: Horse-radish peroksidase.
<b>i.p</b>	: İntraperitoneal.
<b>LH</b>	: Luteinizan hormon.
<b>MDA</b>	: Malondialdehit.
<b>MSH</b>	: Melanosit situmule edici hormon.
<b>NAT</b>	: N-asetiltransferaz.
<b>PAP</b>	: Peroksidaz-antiperoksidaz.
<b>ppm</b>	: Milyonda bir birim.
<b>SOD</b>	: Süperoksit dismutaz.
<b>TRH</b>	: Tirotropin salgılatıcı hormon.

**ŐEKİL LİSTESİ**

	Sayfa
<b>Őekil 1:</b> Testis ve scrotum tabakalarının görünümü. (*): fascia spermatica externa, fascia cremasterica, fascia spermatica interna.	3
<b>Őekil 2:</b> Monokloanal Antikorun Yapısı.	22
<b>Őekil 3:</b> İmmüenzim Boyama Metotları.	24



## TABLO LİSTESİ

	Sayfa
<b>Tablo 1:</b> Deneş hayvanlarına verilen sıçan yeminin terkibi (g/kg).	25
<b>Tablo 2:</b> Histolojik takip serileri.	28
<b>Tablo 3:</b> İmmünohistokimyasal boyama prosedürleri.	29
<b>Tablo 4:</b> İmmünohistokimyasal boyanma yoğunluğunun derecelendirilmesi.	30
<b>Tablo 5:</b> Gruplara ait testis doku örneklerindeki Süperoksit dismtaz (SOD), Glutasyon peroksidaz (GSH-Px) ve Melanodialdehit (MDA) değerleri.	32

**RESİM LİSTESİ**

	Sayfa
<b>Resim 1:</b> Kontrol grubuna ait seminifer tubül yapısı incelendiğinde, immunohistokimyasal olarak Bax boyanmasının olmadığı görülmekte. X40.	34
<b>Resim 2:</b> Kontrol sıçanlarına ait testis doku kesitinin görünümü. Seminifer tubüller arası interstisyel alanda yer alan Leydig hücre sitoplazmalarında Bax boyanmasının negatif olduğu dikkati çekmekte. X40.	34
<b>Resim 3:</b> Formaldehit uygulanan sıçanlara ait testis dokusu incelendiğinde, seminifer tubül duvarındaki spermatogenetik hücre sitoplazmalarında şiddetli bir Bax boyanmasının olduğu göze çarpmakta (ok). X40.	35
<b>Resim 4:</b> Formaldehit maruziyeti sonucu Leydig hücre sitoplazmalarında Bax boyanmasının yoğun olduğu gözlenmekte (ok). X40.	35
<b>Resim 5:</b> Formaldehit maruziyeti ile birlikte melatonin uygulanan gruba ait testis dokusunun görünümü. Hem spermatogenetik hücre sitoplazmalarında (ince ok) hem de Leydig hücre sitoplazmalarında (kalın ok) minimal derecede Bax boyanmasının olduğu dikkati çekmekte. X40.	36

## ÖZET

Çalışmamızda, formaldehitin testis dokusu üzerine olan toksik etkileri ve bu toksik etkilere karşı melatonin hormonunun koruyucu etkisi biyokimyasal ve immunohistokimyasal düzeylerde araştırıldı.

Bu amaçla, 21 adet Wistar-Albino cinsi erkek sıçan üç gruba ayrıldı. Grup I'deki sıçanlar kontrol olarak kullanıldı. Grup II'deki sıçanlara gün aşırı olarak formaldehit enjekte edildi. Grup III'deki sıçanlara ise formaldehit enjeksiyonu ile birlikte melatonin uygulandı. Bir aylık deney süresi sonunda, bütün sıçanlar dekapitasyon yöntemi ile öldürüldü. Daha sonra, sıçanların testisleri çıkartılarak çevre dokulardan ayrıldı. Testis doku örneklerinin bir kısmında süperoksit dismutaz (SOD), glutatyon peroksidaz (GSH-Px) enzim aktiviteleri ile malondialdehit (MDA) seviyesi spektrofotometrik olarak belirlendi. Testis doku örneklerinin bir bölümü ise immunohistokimyasal incelemeler için kullanıldı.

Formaldehit uygulanan sıçanlarda SOD ve GSH-Px aktivitelerinin kontrol grubuna göre anlamlı bir şekilde azaldığı, MDA düzeylerinin ise yine istatistiksel olarak anlamlı bir şekilde arttığı tespit edildi. Ayrıca formaldehit maruziyeti sonrası testis dokusunda apoptotik değişikliklerin meydana geldiği immunohistokimyasal yöntemlerle belirlendi. Formaldehit maruziyeti ile birlikte melatonin enjekte edilen sıçanlarda ise SOD ve GSH-Px enzim aktivitelerinde bir artış olurken, MDA değerlerinde istatistiksel olarak anlamlı bir düşüş olduğu görüldü. Üstelik bu grupta, formaldehit maruziyeti sonucu oluşan apoptotik değişikliklerin gerilediği tespit edildi.

Sonuç olarak, formaldehit maruziyetine bağlı olarak testis dokusunda oluşan oksidatif hasarın ve apoptozisin melatonin uygulamasıyla baskılandığı belirlendi.

## SUMMARY

In our study, toxic effects of formaldehyde on testicular tissue and protective effects of melatonin hormone against these toxic effects were investigated at biochemical and immunohistochemical levels.

For this purpose, 21 male Wistar-Albino rats were divided into three groups. Rats in group I were used as control. Rats in group II were injected every other day with formaldehyde. Rats in group III were administered melatonin with injection of formaldehyde. At the end of one month experimental period, all rats were killed by decapitation. Then the testes of rats were removed and dissected from the surrounding tissue. The activities of superoxide dismutase (SOD), glutathione peroxidase (GSH-Px) and the levels of malondialdehyde (MDA) were determined in the some of testicular tissue specimens by using spectrophotometric methods. The remaining testicular tissue specimens were used for immunohistochemical examination.

The activities of SOD and GSH-Px were significantly decreased, and MDA levels were significantly increased in rats treated with formaldehyde compared to control. Additionally, apoptotic changes were occurred in testicular tissue after exposure of formaldehyde. It was seen that increase of SOD and GSH-Px enzyme activities and decrease of MDA levels in rats administered melatonin with exposure of formaldehyde. Furthermore, apoptotic changes caused by formaldehyde were regressed in this group.

In conclusion, it was determined that oxidative damage and apoptosis in testicular tissue caused by exposure of formaldehyde were suppressed by administration of melatonin.

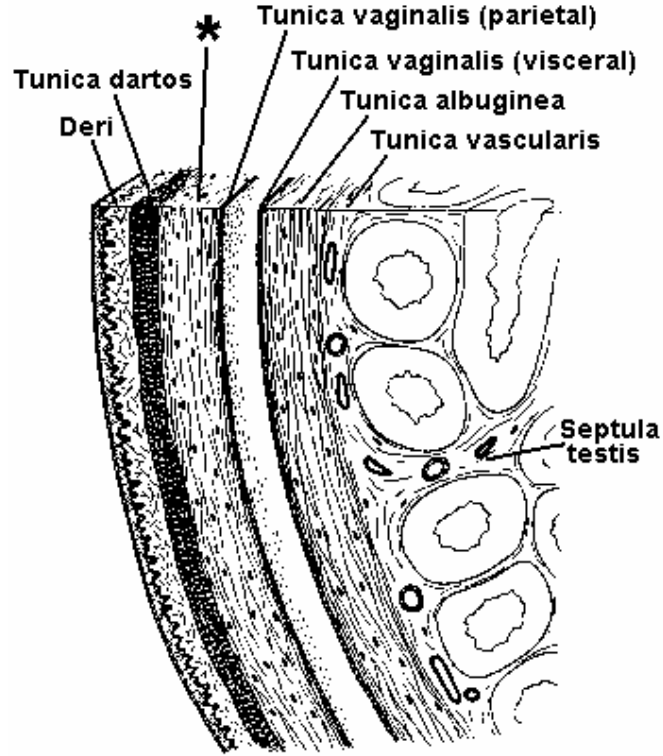
## 1. GİRİŞ

### 1.1. Testisler

#### 1.1.1. Testislerin Morfolojik Yapısı

Testisler, scrotum içerisinde ve funiculus spermaticus'a asılı durumda bulunurlar. Şekil itibariyle oval ve yanlardan biraz basık olan organlar septum scroti ile birbirlerinden ayrılmışlardır (1-3). İnsanlarda her bir testis yaklaşık 10-15 gr. ağırlığındadır (2). Sıçanlarda ise testis ağırlıkları vücut ağırlığının % 1'i kadardır (4).

Testisler, dıştan içe doğru üç tabaka ile çevrenmiştir. Bunlar sırasıyla; tunica vaginalis testis, tunica albuginea ve tunica vasculosa'dır (1,3,5,6). (Şekil 1).



**Şekil 1:** Testis ve scrotum tabakalarının görünümü. (\*): fascia spermatica externa, fascia cremasterica, fascia spermatica interna. (7).

#### Tunica vaginalis testis:

İki yapraklı seröz bir zar olan tunica vaginalis testis'in lamina visceralis'i (epiorchium) testis ve epididymis'in üzerini örter. Lamina parietalis (periorchium) adı verilen dış yaprağı ise scrotum'un iç yüzünü örter. Visceralis ile parietal laminalar arasında ise cavum scroti adı verilen bir boşluk bulunur. Lamina visceralis ve lamina parietalis birbirinin devamı olup, fötal hayatta testislerin karın boşluğundan scrotum'a inerken beraberlerinde sürükledikleri peritoneum'dan oluşur (3,6).

#### Tunica albuginea:

Mavimsi-beyaz renkte ve de sıkı yapılı olan bu fibröz tabaka en belirgin katmandır. Elastikiyeti az olan bu kapsül kollagen liflerden zengindir. Tunica albuginea, testis'in arka yüzünde kalınlaşarak mediastinum testis'i oluşturur. Mediastinum testis'ten ise, testis damar ve sinirleri ile sperma kanalcıkları giriş çıkış yapar (1,2,3,6).

#### Tunica vasculosa:

En içte bulunan bu tabaka damardan zengin ve de gevşek bağ dokusu karakterindedir. Tunica albuginea'nın testis parankimasına doğru olan uzantılarının iç yüzünü örter. Böylece, organ içindeki tüm lobulusları da sarmış olur (1,3,6).

Tunica albuginea'dan ayrılan ve bağ dokusundan oluşan lamellere septula testis adı verilir. Bu yapılar, testis parankimasını 250-300 kadar lobüllere ayırır. Her bir testis lobulusu içerisinde tubuli seminiferi contorti adı verilen 3-4 kanalcık bulunur. Seminifer tubüller gevşek bağ dokusu ile sarılmışlardır ve birbirleriyle anastomoz yaparlar. Bu kanalcıkların etrafını saran bağ dokusunda ise kan ve lenf damarları, sinirler ve Leydig (interstisyel) hücreleri bulunur. Seminifer tubül duvarında yerleşmiş olan spermatogenetik hücreler spermatozoit üretir. Leydig hücrelerinden ise testosteron hormonu salgılanır. Tubuli seminiferi contorti'lerin uç kısımları düzleşerek tubuli seminiferi recti adını alır. Tubuli seminiferi recti'ler mediastinum testis'e gelirler. Burada rete testis adı verilen ve ağ yapmış olan kanalcıklara açılırlar. Rete testis'ten ayrılan 12-15 kadar küçük kanalcıklara ise

ductuli efferentes testis adı verilir. Bu kanalcıklar da, epididymis'in caput epididymis parçasına açılır (1,2,3,8).

Testisleri, pars abdominalis aorta'dan ayrılan a.testicularis'ler besler. Venöz damarları ise önce funiculus spermaticus etrafında plexus pampiniformis'i, daha sonrada birbirleriyle birleşerek v.testicularis'i oluştururlar. Sağ v. testicularis direkt olarak v. cava inferior'a dökülürken, sol taraftaki v. renalis sinistra'ya açılır. Sinir lifleri arterler etrafındaki plexus testicularis aracılığı ile testise ulaşır. Sempatik lifler Th<sub>10-11</sub> medulla spinalis segmentlerinden, parasempatik lifler ise n.vagus'tan gelir (1).

Dıştan bazal membranla çevrili tubuli seminiferi contorti duvarındaki hücreler, şekil, durum ve fonksiyon bakımından birbirlerinden farklı iki gruba ayrılırlar. Bunlar sertoli hücreleri ve spermatogenetik hücreler'dir (2,6).

#### I. Sertoli hücreleri:

Biçim olarak dar ve uzun sütunlara benzerler. Tabanları bazal membrana oturmuş, tepeleri ise kanal boşluğuna doğru uzanan sertoli hücreleri yüksek boylu pyramidal hücrelerdir (2,6). Sayıca spermatogenetik hücrelerden azdırlar ve düzenli bir şekilde germ hücreleri arasında bulunurlar. Mikroskopik incelemelerde, hücre sınırları güçlülükle seçilir. Sitoplazmaları saydam olan sertoli hücrelerinin çekirdekleri ince uzun, hücrenin uzun eksenine paralel konumlu ve kromatince fakirdir. Bu nedenle çekirdekçikleri belirgin olarak göze çarpar (6).

#### Sertoli hücrelerinin görevleri:

1. Gelişmekte olan spermatozoitlerin beslenme, korunma ve desteklenmesi, gelişen spermlerin oto-immun reaksiyondan korunması (6).

2. Fagositoz; spermiogenezis sırasında fazla spermatid sitoplazması, artık cisimcik şeklinde bulunur. Bu sitoplazmik parçacıklar fagosite edilir ve sertoli hücreleri tarafından yeniden kullanılır (9).

3. Sekresyon; sertoli hücreleri sürekli olarak seminifer tubullere genital kanallar yönünde akan ve sperm transportu için kullanılan bir sıvı salgırlar. Androjen-bağlayıcı-protein sekresyonu ise sertoli hücreleri tarafından, FSH (Follikül Stimulating Hormon)'ın kontrolü altında sekrete edilir. Bu protein

testosteronu baęlayarak, hormonun tubul ierisinde birikimini saęlar. Ayrıca FSH sentezini ve hipofiz n lobundan salgılanmasını baskılayan inhibin adlı bir peptitide salgırlar (6,9).

4. Anti-müllerian hormon yapımı; Gliko-protein yapıda bir hormondur ve embriyonal hayatta müller kanalının regresyonunu saęlar (6,10).

## II. Spermatogenetik hücreler (Germ hücreleri):

Embriyonal hayatta testis taslaęına sokulan primordiyal germ hücreleri oęalarak spermatogenetik hücreleri oluřtururlar. Bu hücreler, seminifer tubül duvarında eřitli olgunlařma evrelerine gre sıralanarak, bazal membrandan kanalcıęın bořluęuna doęru radier durumda uzanan kolonlar meydana getirirler (2,6,9).

Bazal membrana en yakın olan spermatogenetik hücreler en primitif olanlarıdır. Bunlara spermatogonium adı verilir. Primordiyal germ hücrelerinden meydana gelen spermatogoniumlar nispeten küçük ve yuvarlak olup soluk renkte boyanan bir ekirdeęe sahiptirler. Pubertaya kadar, seminifer tubül duvarında spermatogenetik hücre olarak sadece spermatogoniumlar bulunur. Pubertada hormonal etki ile bu hücreler mitozla oęalarak dięer tip hücreleri oluřtururlar. Spermatogoniumlar, ekirdeklerinin büyüklüęü, biçimi, kromatin daęılımı ve histokimyasal özelliklerine gre Tip A ve Tip B olmak üzere iki gruba ayrılırlar. Her ekirdek 46 kromozomludur (2,6,9).

Tip A (Ana hücre): ekirdeęi oval biçimdedir. Mitoz ile oęalan bu hücrelerin yarısı tip A olarak kalır, dięer yarısı da büyüyerek tip B'ye dönüşür.

Tip B: Ana spermatogoniumlardan daha büyük olan bu hücrelerin ekirdekleri yuvarlaktır. Tip B'nin mitozla oęalmasıyla oluřan hücrelerin hepsi farklılařarak primer spermatosit'i (spermatosit-I) oluřtururlar. Primer spermatosit bazal membrandan uzaklařır ve hacmi artar (2,6,9,11).

Primer spermatosit (spermatosit-I): Hacim olarak en büyük olan bu hücreler, seminifer epitelin orta bölümünde bulunurlar ve oval şekillidirler. Primer spermatositler oluřur oluřmaz birinci mayoz bölünmenin profaz evresine girerler. Bu evre uzun sürdüęü için kesitlerde en ok sayıda görülen hücreler primer spermatositlerdir. Bu hücreler 46 kromozom taşırlar (6,9,11).



Sekonder spermatosit (spermatosit-II): 23 kromozoma sahip olan bu hücreler, primer spermatositlerin mayoz bölünmesi sonucu oluşur. Hacim olarak daha küçük olan sekonder spermatositler kısa süre içerisinde ikinci mayoz bölünmeye girdiklerinden kesitlerde görülmeleri oldukça güçtür. Sonuçta, bu hücrelerin bölünmeleriyle spermatid'ler oluşur (6,9,11).

Spermatid: Sekonder spermatosit'lerin yarısı kadar büyüklükte olan spermatid'ler 23 kromozom taşır. Birbirleriyle sitoplazmik bağlantı yapan sınırsız hücre kümeleri oluştururlar. Spermatid'ler bölünme sürecine girmez, şekil değişikliğine uğrayarak spermium'a (spermatozoit) dönüşürler (6,9,11).

Sonuç olarak, spermatogonium'dan spermium (spermatozoit) oluşumuna kadar iki evre geçmiş olur. Spermatogonium'dan spermatid oluşumuna kadar olan sürece spermatogenezis, spermatidin şekil değiştirerek spermiuma dönüşmesine ise spermiogenezis adı verilir (6,9,11).

#### İnterstisyel Doku (İnterstisyel Alan):

Gevşek bağ dokusu karakterinde olan interstisyel doku, seminifer tubüller arasında lokalize olmuştur. Bu alanda, sinir lifleri, kan ve lenf damarları, mast hücreleri, fibroblastlar, makrofajlar ve Leydig hücrelerini bulunur (3,5,6,12).

Leydig hücreleri, interstisyel alanda tek tek ya da gruplar halinde yerleşmiştir. Poligonal şekilli ve asidofilik karakterde olan bu hücrelerin çekirdekleri yuvarlak, aynı zamanda kromatin'den fakirdir (3,5,6,12).

#### 1.1.2. Testis Fonksiyonları

Testis dokusu hem ekzokrin hem de endokrin fonksiyonlara sahiptir. Ekzokrin işlevi seminifer tubüllerde meydana gelen spermium gelişimidir. Endokrin görevi ise Leydig hücreleri tarafından gerçekleştirilen testosteron üretimidir (13).

Hipofiz ön lobundan salgılanan FSH ve LH spermatogenezisi düzenleyen başlıca hormonlardır. LH Leydig hücreleri üzerinde etkisini göstererek testosteron üretimini stimüle eder. Testosteron normal spermatogenetik hücrelerin gelişimi için gerekli olan hormondur. FSH ise sertoli hücrelerini etkileyerek bu hücrelerde androjen-bağlayıcı-protein üretimini artırır. Bu proteinde testosteron ile

bađlanarak tubul lumenine salgılanır. Tubül lumeninde biriken testosteron ise sperm yapımını uyarmaktadır. Bunun yanı sıra, sertoli hücrelerinden spermilerin yaşaması ve epididymis'e taşınmasında rolü olan testiküler sıvı salgılanmaktadır (6,9).

Leydig hücrelerinden salgılanan testosteron hem yerel olarak seminifer tubullere, hem de kan yolu ile taşınarak erkek üreme bezlerine ve diđer birçok organa etki eder. Sertoli hücrelerinden salgılanan inhibin hormonu ise hipofiz ön lobundan gonadotropin hormonlarının salgılanmasını baskılamaktadır (6).

## 1.2. Formaldehit

### 1.2.1. Formaldehitin Kimyasal Özellikleri

Aldehit ailesinin üyesi olan formaldehit (FA); renksiz, keskin kokulu ve suda çok iyi çözünen bir gazdır. Kimyasal formülü HCHO olup, molekül ağırlığı 30, erime noktası  $-92\text{ }^{\circ}\text{C}$ , kaynama noktası ise  $-21\text{ }^{\circ}\text{C}$ 'dir. Keskin kokulu olan saf formu solunum yolları için son derece irritandır. Formaldehit güçlü elektrofilik özelliğe sahiptir ve bu nedenle reaktif bir maddedir. Bulunduğu her ortamda ve oda sıcaklığında gaz haline dönüşebilir. Metanolün oksidasyonu ile sıvı formu elde edilir. % 37'lik sulu çözeltisine formalin, polimerize olmuş katı haline ise paraformaldehit adı verilir. Sıvı haldeki formu mililitre (*ml*) cinsinden belirlenirken, gaz hali ise part per million (*ppm*) olarak ifade edilir (14,15).

### 1.2.2. Formaldehit Kaynakları ve Kullanım Alanları

Formaldehit, çevreye hem doğal hem de endüstriyel kaynaklardan salınır. Doğal olarak hidrokarbonların oksidasyonu sonucu ortaya çıkar. Yerleşim bölgelerindeki konsantrasyonunun  $1-20\text{ }\mu\text{g}/\text{m}^3$  civarında olduğu Dünya Sağlık Örgütü tarafından bildirilmiştir. Sigara dumanı, kozmetik ürünler, boya, plastik, yapı malzemeleri, tekstil ve kâğıt ürünleri formaldehit içeren bazı maddelerdir (16).

Glisin ve serin insanda en önemli endojen formaldehit kaynaklarıdır. Ayrıca N-metilli aminoasitler ve sarkosin de spesifik enzimler aracılığı ile oksidatif demetilasyonla formaldehite dönüşürler. Endojen doku düzeyleri  $3-12\text{ ng}/\text{g}$  arasında değişir ve bunun da % 40'ı serbest formdur. Yarılma hızı çok kısadır ( $t_{1/2} = 1.5\text{ dakika}$ ) (17).

Formaldehit antimikrobiyal özelliğinden ötürü, sterilize edici ajan ve dezenfektan olarak kullanılmaktadır. Özellikle yüzey ve oda dezenfeksiyonu için vazgeçilmez bir maddedir (18). Endüstriyel alanlarda da formaldehit yaygın olarak kullanılmaktadır. Özellikle, boya ve plastik yapımı, tekstil endüstrisi ve mobilya sanayisinde formaldehit kullanımı mevcuttur. (15). Ayrıca tıp alanında ve de özellikle laboratuvarlarda formaldehit kullanımı göze çarpmaktadır. Anatomide kadavra ve organların tespiti, histoloji ve patoloji laboratuvarlarında ise dokuların fiksasyonu aşamasında kullanılır. Diş hekimliğinde, kaplamaların yapım

aşamasında da formaldehit kullanımı mevcuttur. Bunun yanı sıra hemodiyaliz solüsyonlarının da formalin içerdiği bilinmektedir (15,19-22).

### **1.2.3. Formaldehitin Metabolizması**

Organizmaya alınan formaldehit, karaciğerde ve eritrositlerde formaldehit dehidrogenaz enzimi (FDH) katalizörlüğünde formik aside metabolize olur. Bu reaksiyonu gerçekleştirmek için FDH enzimi kofaktör olarak glutatyona ihtiyaç duyar. Doğal olarak kan glutasyon seviyesi düştüğü zaman formaldehit konsantrasyonu artar. Bir antioksidan olan glutasyonun azalması formaldehit toksisitesini artırmaktadır. FA tetrahidrofolik asit ile bağlanarak, hücrel metabolizmanın tek karbonlu ( $C_1$ ) havuzuna girmektedir. Bu sayede nükleik asitler gibi makromoleküllerin yapısına katılmaktadır (15,23-25).

Formaldehit normal bir metabolit olup hücrelerde değişik seviyelerde bulunur ve vücutta depo edilmez. Formaldehitin vücuttan atılımı, ya formik asite dönüşerek idrar ve feçes yoluyla, ya da karbondioksite okside olarak solunum yoluyla gerçekleşir. Vücuttan tamamen atılımı birkaç günde gerçekleşir (26).

### **1.2.4. Formaldehitin Organizma Üzerinde Gösterdiği Toksik Etkiler Solunum Sistemi Üzerine Etkisi**

Formaldehit mukoz membranlar üzerinde şiddetli bir iritan etkiye sahiptir. Düşük konsantrasyonlarda dahi (0.5 ppm) solunum sistemini olumsuz olarak etkilemektedir (15).

Formaldehit nasal epitelde siliya kaybına ve metaplaziye, ayrıca goblet hücre hiperplazisine yol açmaktadır. Deneysel olarak FA soluyan sıçanlarda nasal epitel hasarının oluştuğu ve bu hasarın FA toksisitesini artırıcı faktör olduğu bildirilmiştir (27-30).

İnsanlarda ve deney hayvanları üzerinde yapılan çalışmalarda akut olarak düşük doz FA solunmasından sonra üst solunum yollarında inflamatuvar hücre değişikliklerinin olduğu tespit edilmiştir. 10-20 ppm dozlarındaki formaldehit konsantrasyonlarının öksürük, nefes darlığı, hırıltılı solunum gibi pulmoner septomlara neden olduğu bildirilmiştir. Yüksek konsantrasyonda ise larynx'te ödem ve spazmın meydana geldiği belirtilmiştir. Pulmoner inflamasyon, ödem ve

pnömoni'nin ise 50-100 ppm gibi yüksek doza maruz kalma sonucu ortaya çıktığı ifade edilmiştir. (25,31).

### **Sinir Sistemi Üzerine Etkisi**

Merkezi sinir sistemi formaldehitten etkilenen en önemli sistemlerden biridir. Histoloji, patoloji ve kadavra tahniti teknisyenleri, diseksiyon yapan öğrenciler ve diyaliz ünitesinde çalışan hemşirelerde mesleki olarak formaldehitten etkilenmektedirler. Bu etkilenme sonucu halsizlik, baş ağrısı, hazımsızlık, denge ve uyku bozukluğu ile ruhsal durum ve hafıza bozukluklarının görüldüğü ifade edilmiştir (32-34). Ayrıca formaldehitin kullanıldığı endüstriyel alanlarda çalışan kişilerde, aşırı yorgunluk ve susuzluk hissi, iritabilite, letarji, davranış ve duygu-durum bozukluğu gibi belirtilerin olması nörotoksiteyi düşündürmektedir (32,35).

Formaldehitin nörotoksik etkileri yapılan deneysel çalışmalarla da ortaya konmuştur. Formaldehit uygulanan sıçanlarda davranış bozuklukları, ruhsal dengesizlik ve öğrenme ile ilgili testlerde bozuklukların oluştuğu görülmüş ve FA'nın beyin kanseri (*astrocitoma -glioblastoma multiforme*) oluşturma potansiyelinin de mevcut olduğu bildirilmiştir (36).

Yine sıçanlarda formaldehit maruziyeti sonucu motor aktivitede yavaşlamanın olduğu ifade edilmiştir. Ayrıca, formaldehitin 2.6-4.6 ppm dozlarının sıçanlarda öğrenmeyi inhibe ettiği ve nörotoksite oluşturduğu ortaya konmuştur (37-41). Formaldehit özellikle nöral dokularda oksidatif hasara da yol açmaktadır. Formaldehit maruziyeti sonucu, sıçanlara ait nöral yapılarda doku antioksidan enzim seviyelerinin düştüğü ve lipid peroksidasyonun bir göstergesi olan malondialdehit (MDA) değerlerinde artışın olduğu tespit edilmiştir (42,43).

### **Sindirim Sistemi Üzerine Etkisi**

Formaldehit, gıdaların sterilizasyonunda ve ambalaj bileşiminde kullanıldığı için oral yolla alımı mümkün olabilmektedir. Bu şekilde maruziyet sonucu gastrointestinal irritasyon meydana gelir ve histopatolojik olarak gastrite yol açar. Formaldehitin oral etkisi subakut (4 hafta) ve kronik (2 yıl) olmak üzere araştırılmış ve sonuç olarak gastrik mukoza hasarına neden olduğu bildirilmiştir

(44-46). 24 ay süresince içme suyuna formaldehit eklenerek beslenen sıçanlarda, mide mukozasında kalınlaşma, atrofik gastrit, fokal ülserasyon hiperplazi ve fokal hiperkeratoz görülme oranında artışın olduğu saptanmıştır (47).

#### *Mutajenik ve Karsinojenik Etkileri*

Formaldehit, genotoksik etkiye sahiptir ve genotoksisitesini DNA protein çapraz bağ oluşturma yeteneği sayesinde göstermektedir (48). FA, DNA'ya zarar vererek ve DNA tamirini inhibe ederek mutajenik ve karsinojenik etkisini ortaya koyar (49). Deneysel olarak, formaldehitin sıçan ve maymunların nazal mukozasında DNA-protein çapraz bağlanmalara yol açtığı bildirilmiştir (50). İnsanlarda lenfoblast mutasyonlarına, Drosophila'larda da DNA kopmalarına neden olduğu rapor edilmiştir. Ayrıca, formaldehit ile inkübe edilmiş memeli hücrelerinde DNA çapraz bağlantılarının ve DNA iplik kırılmalarının olduğu görülmüştür (45,51).

Yine deneysel olarak yapılan çalışmalarda, formaldehit inhalasyonu sonucu nazal mukozada p-53 tümör baskılayıcı geninde mutasyonun olduğu ve nazal kavitede yassı hücreli kanser oluşumunun indüklendiği gösterilmiştir. Benzer şekilde, sıçanlar üzerinde yapılan diğer araştırmalarda ise intraperitoneal olarak uygulanan formaldehitin sperm baş anomalilerine ve dominant letal mutasyona neden olduğu bildirilmiştir (52-54).

#### *Sistemik Etkileri*

Eksojen olarak organizmaya alınan formaldehit dolaşıma karıştıktan sonra oksidasyon-redüksiyon reaksiyonuna uğrar ve protein içeren makromoleküllerle birleşir. DNA ve RNA'ya çapraz bağ ile irreversibl olarak bağlanır. Böylece formaldehit organizmada birçok sistemik etkiler gösterir. (25).

Mesleki olarak formaldehitten etkilenen kişilerin immun sistem fonksiyonlarında değişiklikler meydana gelmektedir. Formaldehit, B-lenfosit hücre sayısında ve CD<sub>4</sub> / CD<sub>8</sub> oranında artışa neden olmaktadır. Hemodiyaliz ünitelerinde çalışan hemşirelerde FA maruziyetine bağlı olarak periferik kan lökosit sayısında düşüşün olduğu saptanmıştır (34). Benzer şekilde anatomi laboratuvarlarında diseksiyon yapan tıp öğrencilerinde de, IgG antikorunda artış

tespit edilmiştir (55). Sıçanlar üzerinde yapılan deneysel çalışmalarda ise, intraperitoneal olarak verilen formaldehitin salya sekresyonunda bir artışa, karaciğer, böbrek, akciğer ve beyin glutatyon seviyelerinde azalmaya neden olduğu gösterilmiştir (56). Formaldehit embriyotoksik ve teratojenik etkileri de sahiptir. Yapılan çalışmalarda, embriyo mortalitesi ve anomalilerinde artışa neden olduğu bildirilmiştir (57). Ayrıca, kronik olarak formaldehit soluyanlarda germ ve kemik iliği hücrelerinde hasarın meydana geldiği tespit edilmiştir (58).

### **Üreme Sistemi Üzerine Etkisi**

Formaldehitin germ hücrelerine zarar verdiği ve her iki cinste de primer ve sekonder infertiliteye neden olduğu bildirilmiştir (57). Kadınlarda menstruel fonksiyonları bozmakta ve teratojenik potansiyele sahip olduğu için gebeliği ve embriyonal gelişmeyi tehdit etmektedir (59). Formaldehit ihtiva eden laboratuarlarda çalışan kişilerin germ hücrelerine ve özellikle de hamile kadınların gelişmekte olan fetuslarına karşı formaldehitin tehdit edici bir unsur olduğu ileri sürülmektedir (27). Çalıştıkları ortam gereği formaldehite maruz kalan kadınlarda, spontan abortus, anemi ve düşük doğum ağırlıklı bebek gibi bazı doğumsal ve doğumsal olmayan patolojiler bildirilmiştir (60).

Sıçanlar üzerinde yapılan çalışmalarda, formaldehitin sperm sayısı ve miktarında azalmaya neden olduğu bildirilmiştir (61). Yine deneysel olarak yapılmış olan araştırmalarda, formaldehitin testis morfolojisinde değişikliklere neden olduğu ortaya konmuştur. Sıçanlar üzerinde gerçekleştirilmiş bu çalışmalarda, formaldehitin testis ağırlıkları ve seminifer tubül çaplarında azalmaya neden olduğu ve leydig hücrelerinde histopatolojik değişikliklerin meydana geldiği gösterilmiştir. Ayrıca formaldehit maruziyeti sonucu, serum testosteron seviyelerinde bir düşüşün de olduğu tespit edilmiştir (62,63).

Ancak, yapmış olduğumuz literatür taramalarında formaldehit maruziyetine bağlı olarak testis dokusunda oluşabilecek apoptotik değişiklikler ile ilgili çalışmaların yetersiz olduğu görülmüştür. Bu nedenle, çalışmamızda, immunohistokimyasal yöntemler kullanarak formaldehitin testis üzerindeki etkisinin özellikle apoptozis yönüyle incelenmesi amaçlanmıştır.

### 1.3. Apoptozis

#### 1.3.1. Genel Bilgiler

Apoptozis, birçok fizyolojik ve patolojik olaylarda meydana gelen programlanmış hücre ölümüdür. Kelime olarak “ayrı düşme” anlamına gelir. Embriyonal ve fetal gelişim sürecinde, yaşlılıkta, hormon azalmasına bağlı olarak meydana gelen involusyonlarda ve immün reaksiyonlarda fizyolojik olarak apoptozis görülmektedir (64).

Apoptotik süreç esnasında, hücrede bir çok morfolojik değişiklikler meydana gelir. Bu değişiklikler; hücrelerin küçülmesi, büzülmesi, kromatin yoğunlaşması, nüklear piknoz ve parçalanma, sitoplazmik tomurcuklanma ve apoptotik cisimciklerin oluşumu ile karakterizedir. Nükleozomlar arası DNA yıkımı görülür. Apoptotik cisimcikler fagosite olduğu için doku reaksiyonlarında inflamasyon görülmez (64-67). Apoptotik süreçte gözlenen aşamalar şu şekilde sıralanabilir (64);

1. Apoptozis'in başlatılması,
2. Hücre içi proteazların aktivasyonu,
3. Hücrede meydana gelen morfolojik değişiklikler,
4. Fagositoz.

#### 1. Apoptozis'in başlatılması:

Apoptotik sürecin başlamasında hücre içi ve hücre dışı kökenli ölüm sinyalleri etkili olur. Bu uyarılara maruz kalan hücrede, ilgili genetik mekanizma harekete geçer ve apoptozis başlar (64). Metabolizma ve siklus bozuklukları, hiperkalsemi, pH değişiklikleri gibi etkiler hücre içinden kaynaklanan sinyallerdir. Hücre dışından gelen sinyaller ise, ultraviyole ışınları, hipoksi, ısı değişiklikleri, anti-kanser ilaçlar ve toksik maddelerdir. Dış kaynaklı olan sinyaller DNA hasarı meydana getirerek apoptozise yol açmaktadır (65).

#### 2. Hücre içi proteazların aktivasyonu:

Hücre içi ya da hücre dışından gelen apoptotik sinyaller, hücre içerisinde bulunan proteazları aktive eder. Bu proteazlara kaspaz adı verilir. (caspase: cysteine containing aspartate specific proteases) (64). Şu ana kadar belirlenmiş 14



kaspaz vardır (68). Bu kaspazlar; başlatıcı kaspazlar, öldürücü kaspazlar ve sitokin olgunlaşmasından sorumlu kaspazlar olarak üç sınıfa ayrılır (69). Sonuç olarak, bu kaspazların aktive olması apoptotik sürecin başlamasına yol açar (64). Bu olay şu şekilde gerçekleşir;

Mitokondri apoptozis olayında önemli rol oynar. Mitokondrial yol, sitotoksik ajanlar ve oksidatif baskı gibi çeşitli intraselüler ve extraselüler etkiler sonucu aktive olur. Apoptotik sinyaller, mitokondriye ait iç ve dış membranlar arasındaki boşluktan sitoplazmaya doğru sitokrom c salınmasına neden olur. Sitoplazmaya salınan sitokrom c, burada apaf-1'e (apoptotic protease activating factor 1) tutunur. Apaf-1'e tutunan sitokrom c sitoplazmada apoptozom oluşumuna neden olur. Meydana gelen apoptozomlar ise, kaspazları aktive eder. Sonuç olarak, kaspazların aktivasyonu da apoptozise yol açar (69).

### 3. Hücrede meydana gelen morfolojik değişiklikler:

Apoptotik sürecin sonlarına doğru, kaspazlar DNA kırılmalarına yol açar. Aktin filamanının yıkımına bağlı olarak hücre normal şeklini kaybeder ve hücre membranının asimetrisi bozulur. Su kaybeden hücre büzülür. Hücre yüzeyinde kraterler oluşur. Çekirdek de büzülerek parçalanır. Son olarak hücrenin parçalanmasıyla apoptotik cisimcikler meydana gelir (64).

### 4. Fagositoz:

Meydana gelen apoptotik cisimcikler, çevredeki parankim hücreleri ve makrofajlar tarafından fagosite edilerek dokudan temizlenir. Apoptozis esnasında inflamasyon oluşmaz (69).

### **1.3.2. Apoptozis'in Düzenlenmesi**

Hücrelerdeki apoptotik sürecin kontrol edilmesinde mitokondriler önemli bir rol üstlenir. Apoptozis sürecinde Bcl-2, Bax ve Bcl-X görev alan başlıca mitokondri molekülleridir (65).

Bcl-2 ailesi pro-apoptotik (Bax, Bak, Bad, Bcl-X<sub>S</sub>) ve anti-apoptotik (Bcl-2, Bcl-X<sub>L</sub>) üyeleri içerir (65). Bu üyelerin mitokondrileri etkilemesi sonucu sitokrom c ya sitoplazmaya salınır (apoptozisin başlaması) ya da salınım

baskılanır (apoptozisin inhibisyonu). Pro-apoptotik ve anti-apoptotik üyeler arasındaki denge sitokrom c salınmasında önemli bir role sahiptir. Bcl-2, Bax'ın mitokondrial membrana tutunmasını engelleyerek, sitoplazmaya olan sitokrom c salınımını inhibe eder ve apoptozis engellenir. Olayın bu şekilde gerçekleşmediği durumlarda ise, Bax mitokondrial membrana tutunarak sitoplazmaya olan sitokrom c salınmasını aktive eder ve apoptozis oluşur. Sonuç olarak, bir hücre sitoplazmasında immunohistokimyasal olarak Bax proteininin gösterilmesi o hücrede apoptozis'in meydana geldiğini ortaya koyar (70-72).

#### 1.4. Melatonin

Melatonin (N-asetil-5-metoksitriptamin) pineal bez tarafından sirkadiyan bir ritimde ve karanlıkta salgılanan bir hormon olup, 232 molekül ağırlığındadır. Bu hormonun özellikle hipotalamus-hipofiz-gonadlar sistemi üzerinde etki gösterdiği belirtilmesine karşın, hemen her endokrin organ ile fonksiyonel bir ilişki içinde olduğu bildirilmiştir (73).

##### 1.4.1. Biyosentezi ve Metabolizması

Pineal bez parankimasında, pinealositler ve glia hücreleri olmak üzere iki tip hücre bulunur. Pinealositler, parankimal hücrelerin çoğunluğunu oluşturur ve melatonin üretiminden sorumludurlar. Glia hücreleri ise, daha az sayıdadır ve destekleyici fonksiyon üstlenmişlerdir (73).

Pinealositler içerisinde gerçekleşecek olan melatonin sentezi için triptofan aminoasiti gereklidir. Dolaşımdan hücre içerisine alınan triptofan, öncelikle triptofan 5-hidroksilaz enzimi tarafından 5-hidroksitriptofan'a, 5-hidroksitriptofan ise L-aromatik aminoasit dekarboksilaz (dopa dekarboksilaz) vasıtasıyla 5-hidroksitriptamin'e (serotonin) dönüştürülür. Serotonin de N-asetiltransferaz (NAT) ile N-asetilserotonin'e ve son olarak N-asetilserotonin, hidroksiindol-O-metiltransferaz (HIOMT) enzimi tarafından melatonin'e dönüştürülür (73-76).

Pineal bez parankimasında sempatik sinir sonlanmaları bulunur. Bu sinir uçlarından norepinefrin salgılanmaktadır. Gün boyunca ve ışıkta sinir sonlanmalarındaki norepinefrin salınımı baskılanırken, karanlıkta artmaktadır. Pineal bez içerisinde salınan norepinefrin, pinealosit membranındaki  $\beta$ -adrenerjik reseptörlere bağlanır.  $\beta$ -adrenerjik reseptörlerin uyarılması ile hücre içinde önce adenilat siklaz aktive olur ve cAMP artar. Daha sonra NAT ve sonuç olarak melatonin sentezi gerçekleşir (74-76).

Melatonin hormonu üretildikten sonra hücre içerisinde depolanmaz. Düşük molekül ağırlığına sahip olması, ayrıca lipofilik ve hidrofilik özelliklerinden dolayı pinealositlerden pasif difüzyonla hızlı bir biçimde atılır (74). Pineal bez kan-beyin bariyerinin dışında olduğu için, üretilen melatonin direkt olarak kan dolaşımına ulaşır. Dolaşıma katılan melatonin, vücutta bütün biyolojik sıvılara ve dokulara dağılır. Yapılan analizlerde, birçok vücut sıvısı ve dokularında (beyin

omurilik sıvısı, tükürük, lenf, amniotik sıvı, idrar, sperma , retina ve siyatik sinir) melatonin varlığı gösterilmiştir. Bunun yanı sıra, bu hormon anneden fötusa placenta yolu ile, yeni doğanlarda ise sütle geçmektedir (74,75).

Melatonin hormonunun dolaşımdaki yarılanma süresi 10-40 dakika arasında olup, başlıca karaciğerde ve böbreklerde metabolize olur (74,75). Melatoninin % 90'nı karaciğerden ilk geçişinde metabolize olur ve mikrozomal enzimler tarafından 6-hidroksimelatonine dönüşür. Bu madde sülfat veya daha az olarak da glukoronik aside bağlanır ve idrarla atılır (74). Melatonin hormonunun idrardaki başlıca metaboliti, 6-sulfatoksimeletonin'dir (75,76).

### **1.4.2. Melatonin Hormonunun Fonksiyonları**

#### **Endokrinolojik Fonksiyonların Düzenlenmesi**

Melatoninin, hipotalamus-hipofiz-gonadlar sistemi üzerinde baskılayıcı bir etki gösterdiği bildirilmektedir. (73-80). Bu hormon, hipotalamus düzeyinde GnRH (Gonadotropin-releasing hormon) üretimini baskılayarak ön hipofizdeki LH (Luteinizing hormon) salınımını inhibe etmektedir. Ayrıca, melatonin endorfin gibi GnRH salgılanmasını azaltan opioid maddelerin sekresyonunu da artırmaktadır (76).

Gonadotropik hormonların yanı sıra, melatonin diğer hipofiz hormonlarının salgılanması üzerinde de etki gösterir. Prolaktin salgılanmasındaki artış, MSH (melanosit situmulating hormon) salgılanmasının inhibisyonu, vazopressin'in günlük salgılanma ritminin ve erkeklerde bazal GH (Growth hormon) sekresyonunun arttırılması gibi etkiler melatonin hormonunun işlevleri arasındadır (74-76).

Melatonin ayrıca tiroid, böbreküstü bezi gibi diğer endokrin organlar üzerinde de etkilidir. Tiroid bezi fonksiyonları üzerinde genel bir inhibitör etki gösteren melatonin, ayrıca böbreküstü bezindeki glukokortikoid ve mineralokortikoid sekresyonunu azaltmaktadır (73,75,81,82).

### **İmmun Fonksiyonların Uyarılması**

Melatonin, immunomodulator, timotropik ve anti-stres aktivitesi gibi sahip olduđu fonksiyonlarını hipotalamusta TRH (thyrotropin-releasing hormon)'ın sentezi ve salgılanmasını etkileyerek ortaya koymaktadır. Melatonin sentezinin engellenmesi durumunda humoral ve hücrel immün reaksiyonlarda azalma gözlenirken, dışarıdan uygulanan melatonin immün fonksiyonları yeniden uyarılmaktadır (76,83).

### **Uyku Ritminin Düzenlenmesi**

Melatonin hormonunun gece süresince düşük düzeylerde salgılanması uyku süresinin azalmasına neden olmaktadır. Sekresyon azlığının devam ettiği durumlarda, “uyuma güçlüğü” ve “sık sık uyanma” tabloları görülmektedir. Deneysel olarak yapılan çalışmalarda da, dışarıdan verilen melatonin hormonunun “uyku süresi”ni uzattığı bildirilmiştir (75).

### **Vücut Isısının Düzenlenmesi**

Hipotalamus'un ön bölümü (preoptik saha) ısı merkezidir. Bu sahadaki nöronlarda melatonin reseptörleri mevcuttur. Hormon bu sahayı etkileyerek vücut ısısında düşüğe sebep olmaktadır (73,74).

### **Kardiovasküler Sistem Üzerine Etkisi**

Melatonin kardiovasküler sistem üzerinde koruyucu bir etkiye sahiptir. Kan kolesterol seviyesini düşürmekte, atherosklerozis ve hipertansiyon riskini azaltmaktadır (74).

### **Motor Aktivite Üzerine Etkisi**

Deneysel olarak sıçanlar üzerinde yapılan çalışmalarda, yüksek dozda uygulanan melatonin hormonunun ataksi, motor inkoordinasyon ve motor aktivasyonda azalmaya yol açtığı bildirilmiştir (75).

### **Antioksidan Etkisi**

Son yıllarda yapılan çalışmalarda, melatonin hormonunun güçlü bir antioksidan olduğu (84,85) ve dokularda lipid peroksidasyon sonucu oluşan oksidatif hasarı önlediği bildirilmiştir (86-88).

Melatonin hem yağda hem de suda çözünebilir özelliğe sahip olduğu için, nükleus dahil hücrenin her organeline ulaşabilir. Bu özellik, DNA'nın oksidatif hasara karşı korunmasında melatonine bir üstünlük sağlamaktadır (89). Ayrıca, melatonin hücresel düzeyde mitokondrilere nüfuz edebilen bir antioksidandır ve mitokondrileri oksidatif hasardan korur (73). Bu önemli bir özelliktir. Çünkü, apoptotik sürecin başlamasında mitokondrial oksidasyon büyük bir role sahiptir. Bir başka ifadeyle, mitokondrial oksidasyon hücreyi apoptozise götürmektedir (90). Melatonin güçlü antioksidan etkisinin yanı sıra, süperoksit dismutaz, glutatyon peroksidaz ve glutatyon redüktaz gibi antioksidan enzimlerin aktivitesini de stimüle etmektedir (91).

Ancak, melatonin hormonunun antioksidan özelliği birçok çalışmalarda gösterilmesine rağmen, formaldehit maruziyeti sonucu testis dokusunda oluşabilecek apoptotik değişiklikler üzerinde nasıl bir etki gösterdiğine dair bir araştırmaya rastlanmamıştır. Bu yüzden, yapacağımız bu çalışmada, formaldehit uygulamasıyla testislerde oluşabilecek histopatolojik değişikliklere karşı melatonin hormonunun koruyucu etkisi immunohistokimyasal ve biyokimyasal düzeylerde araştırılacaktır.

## **1.5. İmmunohistokimya**

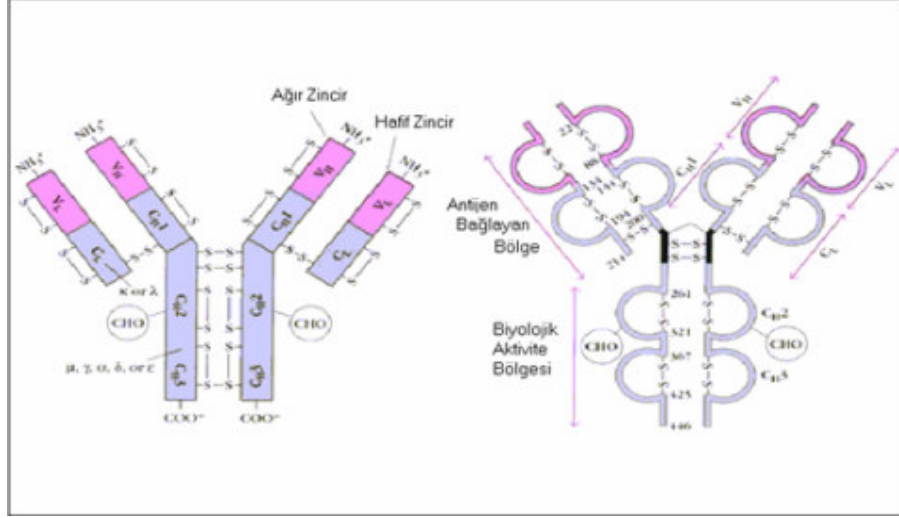
### **1.5.1. Genel Bilgiler**

İmmunohistokimyasal boyama, işaretlenmiş antikor ile antijenin birleşmesi reaksiyonuna dayanan çok hassas ve özgün bir yöntemdir. Hücrelerde yerleşmiş olan bir molekülün belirlenmesi ve gösterilmesi amacıyla, bu moleküle spesifik olarak hazırlanan işaretli antikorların ışık veya elektron mikroskop düzeylerde gösterilmesi esasına dayanır. Enzim ve protein gibi belirlenmesi zor olan moleküller immunohistokimyasal boyama teknikleriyle tespit edilmektedir (92,93).

### *1.5.2. İmmunohistokimyasal Boyamada Kullanılan Antikorlar*

“Y” şeklinde iki zincirden oluşan antikor molekülü karmaşık bir yapıya sahiptir. “Y” harfinin kısa kolları antijene, uzun kolu ise komplemana bağlanmaktadır. İmmunohistokimyasal yöntemlerin temel taşı olan antikorlar, dokuya dışarıdan uygulanarak ilgili antijenin tespiti sağlanır. Bu boyama tekniğinde monoklonal ve poliklonal olmak üzere iki tür antikor kullanılır (94).

Monoklonal antikorlar belirli bir klona ait olduklarından, antijen üzerinde yer alan özel bir epitop ile reaksiyona girer. Poliklonal antikorlara göre daha yüksek bir homojeniteye sahiptirler (Şekil 2). Poliklonal antikorlar ise, organizma tarafından yabancı kabul edilen protein molekülünün farklı bölgelerine bağlanabilirler. Çok sayıda antikor içerdiklerinden dolayı, dokular için yeterince spesifik değildirler (94).



Şekil 2: Monoklonal Antikorun Yapısı.

### 1.5.3. İmmunohistokimyasal Boyama Metodları

İmmünezimatik ve immünoflüoresan olmak üzere iki temel boyama metodu mevcuttur.

#### 1.5.3.1. İmmünezimatik Boyama

Bu yöntemde, antijen-antikor reaksiyonu özel enzimler aracılığıyla renkli son ürünlere dönüştürülür. Alkalen fosfataz,  $\beta$ -galaktozidaz, glikoz oksidaz, horse-radish peroksidase (HRP) en sık kullanılan enzimlerdir. Dokudaki antijenin konsantrasyonu ne kadar fazla ise boyanma da o kadar koyu olmaktadır (95).

Çalışılacak olan dokunun özelliğine, duyarlılık derecesine ve inkubasyon süresine göre, immünezimatik boyama metotlarında direkt ve indirekt olmak üzere iki başlıca iki yöntem kullanılır (95).

Direkt Yöntem:

Kullanımı giderek azalan bu yöntemde, primer antikorun antijene direkt olarak bağlanması söz konusudur. Bu yöntemde, tek bir antikor kullanıldığı için düşük kalitede boyanma elde edilmektedir.



#### İndirekt Yöntem:

Bu boyama metodunda, öncelikle primer antikorun antijene bağlanması gerçekleşir. Daha sonra, işaretlenmiş olan sekonder antikor devreye sokulur. Sekonder antikor, primer antiör-antijen kompleksini “antijen” olarak kabul eder ve bağlanır. Bu ikili antikor yapısının üzerine substrat kromojen solüsyonu eklenir. Bu yöntemde, primer ve sekonder antikorun elde edildiği immunoglobulinlerin birbirleriyle uyumlu olması gerekmektedir. Daha yaygın olarak uygulanan indirekt yöntemde, kullanılan maddeye göre başlıca üç metot tercih edilir (95). Bu metotlar şu şekilde sıralanır;

#### a) Avidin-Biyotin Metodu (ABC Metodu)

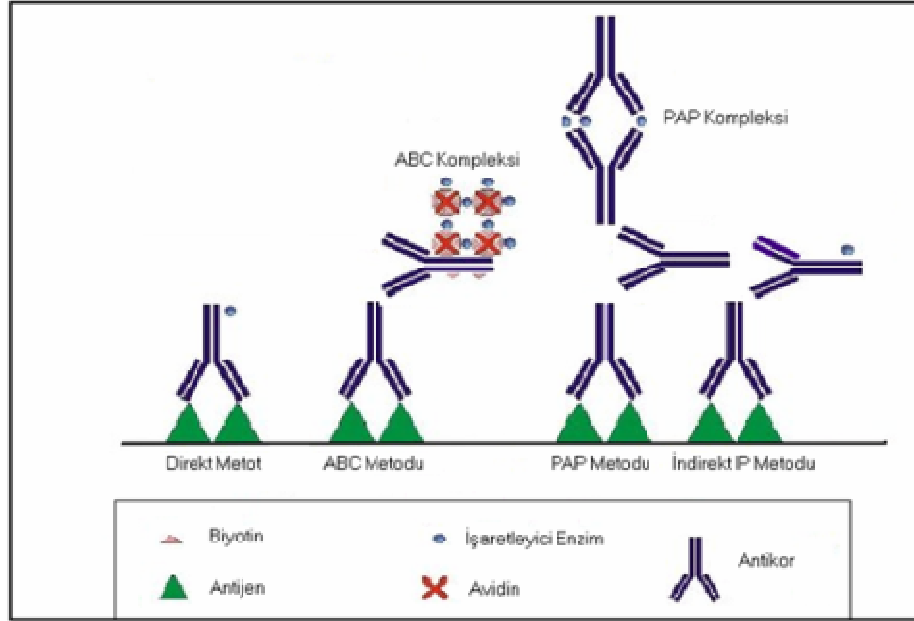
Bu yöntemde, biyotin ihtiva eden sekonder antiokorun üzerine peroksidaz enzimiyle işaretli avidin-biyotin kompleksi ilave edilir. Daha sonra substrat – kromojen solüsyonu eklenerek doku antijeni görülür hale getirilir. Avidinin, biyotine olan afinitesinin yüksek olması bu yöntemi duyarlı kılmaktadır (96).

#### b) İndirekt İmmunoperoksidaz Metodu

Primer antikor-antijen bileşiği üzerine peroksidaz taşıyan sekonder antikor eklenir. Meydana gelen bu komplekse de substrat kromojen bileşiği eklenerek metot gerçekleştirilir (95).

#### c) Enzim-Antienzim Kompleks Metodu (PAP Metodu)

Bu yöntemde sekonder antikorun üzerine çözünebilirliği yüksek olan enzim-antienzim kompleksi ve substrat kromojen solüsyonu ilave edilir. Enzim-antienzim kompleksi olarak en sık peroksidaz-antiperoksidaz (PAP) kullanılmaktadır (95) (Şekil 3).



Şekil 3: İmmüenzim Boyama Metotları.

### 1.5.3.2. İmmunfluoresan Boyama

Bu yöntemde de, öncelikle primer antikorun antijenle birleşerek “primer antikor-antijen” kompleksini oluşturması sağlanır. Daha sonra, kullanılacak olan sekonder antikora fluoerсан ışık yayabilen bir kromofor eklenir. Bu kromoforun ışımaya özelliğinden faydalanılır. Bu sayede, incelenen doku ve hücredeki antijenin dağılımı fluoerсан mikroskop altında incelemeye tabi tutulur (92).

## 2. GEREÇ VE YÖNTEM

### 2.1. Deneysel Hayvanlarının Bakımı

Araştırma, 230-250 gr ağırlığında toplam 21 adet Wistar-Albino cinsi erkek sıçanlar üzerinde gerçekleştirildi. 21 °C oda ısısında, 12 saat ışık (7:00-19:00) ve 12 saat karanlıkta (19:00-7:00) tutulan sıçanlar özel olarak yaptırılan kafeslerde barındırıldı. Deneysel süresince hayvanların beslenmelerinde normal çeşme suyu ve hazır pellet yem kullanıldı (Tablo 1).

Çalışmamız, Afyonkarahisar Kocatepe Üniversitesi Hayvan Etik Kurulu (AKÜHEK) tarafından onaylanmıştır ve çalışma boyunca AKÜHEK'in belirlediği standartlara uygun çalışılmıştır.

**Tablo 1:** Deneysel hayvanlarına verilen sıçan yeminin terkibi (g/kg).

Buğday	150
Mısır	100
Arpa	270
Kepek	80
Soya	294
Balık Unu	80
Tuz	6
Kavimix VM 23-Z *	2
Methionin	2
DCP **	16

\*1 gramında: 4800 IU A, 960 IU D<sub>3</sub>, 12 mg E, 0.8 mg K<sub>3</sub>, 0.8 mg B<sub>1</sub>, 2.4 mg B<sub>2</sub>, 1.2 mg B<sub>6</sub>, 0.006 mg B<sub>12</sub> vitaminleri, 16 mg Nicotin amid, 3.2 mg Cal. D. Panth., 0.32 mg Folic acid, 0.02 mg D-Biotin, 50 mg Cholin Chloride, 20 mg Zinc Bacitracin, 32 mg Mn, 16 mg Fe, 24 mg Zn, 2 mg Cu, 0.8 mg I, 0.2 mg Co, 0.06 mg Se, 4 mg Antioksidan ve 200 mg Ca.

\*\*% 18 fosfor, %25 kalsiyum, %0.2 flor'dan oluşur.

## **2.2. Grupların Oluşturulması ve Uygulamalar**

Çalışmada kullanılan sıçanlar üç gruba ayrıldı.

### **Grup I. Kontrol Grubu (n = 7):**

Kontrol grubu sıçanlara gün aşırı olarak ve intraperitoneal (i.p) yolla sadece serum fizyolojik enjekte edildi.

### **Grup II. Formaldehit Grubu (n = 7):**

Bu gruptaki sıçanlara yine gün aşırı olarak ve serum fizyolojik ile 1/10 oranında sulandırılmış 10 mg/kg dozundaki formaldehit i.p olarak uygulandı. Uygulamada, formaldehit'in % 37'lik formu (formalin, Sigma-Aldrich Formaldehyde % 37 solution, Deisenhofen, Germany) kullanıldı.

### **Grup III. Formaldehit + Melatonin Grubu (n = 7):**

Bu gruba ise gün aşırı uygulanan formaldehitin yanı sıra, serum fizyolojik ile 1/10 oranında sulandırılmış 25 mg/kg dozundaki melatonin (Sigma, St. Louis MO, USA) intraperitoneal yolla ve de yine gün aşırı olarak enjekte edildi.

Bir aylık deney süresi sonunda tüm sıçanlar dekapite edilerek öldürüldü. Hayvanlara ait testisler çıkartılarak çevre dokulardan temizlendi. Her sıçana ait testislerden biri biyokimyasal diğeri de immunohistokimyasal incelemeler için kullanıldı.

## **2.3. Biyokimyasal Ölçümler**

Biyokimyasal analizler için alınan testis doku örnekleri öncelikle soğuk (+4 °C) 0.15 M'lık potasyum klorür (KCl) ile yıkandı ve kurutma kâğıdı ile kurutuldu. Daha sonra dokular homojenizatör ile (Ultra Turrax Type T25-B, IKA Labortechnik, Germany) 0.15 M'lık KCl çözeltisi içinde 16000 rpm'de 3 dakika homojenize edildi.

Homojenizasyon bir buz kabının içerisinde gerçekleştirildi. Homojenat 5000xg'de 1 saat (+4°C'de) santrifüjlenerek süpernatant elde edildi ve analiz zamanına kadar (1 hafta) -40 °C'de bekletildi. Elde edilen süpernatanda, antioksidan enzimlerden olan süperoksit dismutaz (SOD) ve glutatyon peroksidaz (GSH-Px) ile oksidatif hasarın bir göstergesi olan malondialdehit (MDA) değerleri spektrofotometrik olarak tayin edildi.

**SOD tayini:** Süperoksit dismutaz enzim değerleri Sun ve ark.'nın modifiye ettiği metotla belirlendi (97). Bu metodun prensibi nitroblue tetrazolium'un (NBT) süperoksit üreticisi olan ksantin-ksantinoksidaz sistemi tarafından indirgenmesi esasına dayanmaktadır. Çalışmamızda SOD aktivitesi ünite/gram (U/g) doku proteini olarak ifade edildi.

**GSH-Px tayini:** Glutatyon peroksidaz aktivitesi Paglia ve ark.'nın metoduna göre çalışıldı (98). GSH-Px hidrojen peroksit varlığında redükte glutatyonun (GSH) okside glutatyon (GSSG) yükseltgenmesini katalize eder. Hidrojen peroksidin bulunduğu ortamda GSH-Px'in oluşturduğu GSSG, glutatyon redüktaz ve NADPH yardımı ile GSH'a indirgenir. GSH-Px aktivitesi, NADPH'ın NADP+'ya yükseltgenmesi sırasındaki absorbanın azalmasının 340 nm'de okunmasıyla hesaplandı ve ünite/gram (U/g) doku proteini şeklinde belirtildi.

**MDA tayini:** Lipid peroksidasyon ölçüm metodu olan Esterbauer metodu uygulanarak yapıldı (99). Tiyobarbitirik asit ile 90-95 °C'de reaksiyona giren malondialdehit, pembe renkli kromojen oluşturmaktadır. On beş dakika sonra hızla soğutulan numunelerin absorbanları 532 nm'de spektrofotometrik olarak okundu. Sonuçlar nanomol/gram (nmol/g) doku proteini olarak ifade edildi.

#### 2.4. Histolojik Uygulamalar

Mikroskopik incelemeler için alınan testis doku örnekleri %10'luk formaldehit solüsyonunda tespit edilerek trimlere ayrıldı. Elde edilen doku trimleri çeşme suyunda yıkandıktan sonra rutin histolojik takip serilerinden geçirilerek parafine gömüldü (Tablo 2).

**Tablo 2:** Histolojik takip serileri.

Sıra No	Kullanılan Madde	Kimyasal Bekletilme Süresi
1	%70 Alkol	2 saat
2	%80 Alkol	1.5 saat
3	%96 Alkol I	30 dakika
4	%96 Alkol II	30 dakika
5	%100 Alkol I	30 dakika
6	%100 Alkol II	30 dakika
7	Alkol + Ksilol	15 dakika
8	Ksilol I	30 dakika
9	Ksilol II	30 dakika
10	Yumuşak Parafin + Ksilol	45 dakika
11	Yumuşak Parafin	1 saat
12	Y. Parafin + Sert Parafin	1.5 saat
13	Sert Parafin	3 saat

### 2.5. İmmunohistokimyasal Boyama

Elde edilen parafin bloklardan alınan 5 µm kalınlığındaki kesitler poly-L-lysine ile kaplı lamalar üzerine yerleştirildi. Daha sonra lamalar immunohistokimyasal olarak boyandı. İmmunohistokimyasal boyama Avidin-biyotin-peroksidaz yöntemi (*ABC Metodu*) ile gerçekleştirildi. Primer antikor olarak Bax monoklonal IgG<sub>1</sub> (Santa Cruz Biotechnology U.S.) kullanıldı.(Tablo 3)

**Tablo 3:** İmmünohistokimyasal boyama prosedürleri.

Sıra	İşlem	Süresi
1	Deparafinizasyon	1 saat
2	Distile su	5 dakika
3	Fosfat tamponlu tuzlu su (PBS)'de (pH: 7.6)	5 dakika
4	%3'lük H <sub>2</sub> O <sub>2</sub> 'de	5 dakika
5	PBS'de (pH: 7.6)	5 dakika
6	Primer antikor (Bax) –oda ısısında	30 dakika
7	PBS'de (pH: 7.6)	5 dakika
8	Sekonder antikor	30 dakika
9	PBS'de (pH: 7.6)	5 dakika
10	Streptavidin peroksidaz	30 dakika
11	PBS'de (pH: 7.6)	5 dakika
12	AEC Kromojen	10 dakika
13	Distile su	5 dakika
14	Zıt boya olarak Mayer's hematoksilen	1 dakika
15	Akarsuda	1 dakika
16	Kurulama	
17	Özel kapatma maddesi ile kapatma	

Bu işlemlerden geçirilerek boyanan testis doku kesitleri Olympus BX50 araştırma mikroskobu ile değerlendirildi. İmmünohistokimyasal olarak hücre sitoplazmalarında gözlenen Bax boyanmasının şiddeti 0'dan +5'e kadar semi-kantitatif olarak derecelendirildi (Tablo 4).

**Tablo 4:** İmmunohistokimyasal boyanma yoğunluğunun derecelendirilmesi.

Derece	Anlamı
0	Yok
+ 1	Minimal
+ 2	Az
+ 3	Orta
+ 4	Çok
+ 5	Şiddetli

## 2.6. İstatistiksel Analiz

Biyokimyasal parametre sonuçlarının (SOD, GSH-Px, MDA) analizi için “SPSS 9.05 for windows” istatistik programı kullanıldı. Grupların dağılımları, non-parametrik testlerden one-sample Kolmogorov-Smirnov Test ile değerlendirildi. Gruplar normal dağılım gösterdiğinden değerlerin karşılaştırılmasında parametrik testlerden one-way ANOVA ve Post Hoc testlerden LSD kullanıldı. İstatistiksel anlamlılık için  $p < 0.05$  olan değerler anlamlı kabul edildi. Elde edilen veriler aritmetik ortalama  $\pm$  standart sapma (SS) şeklinde tabloya geçirildi.



### 3. BULGULAR

#### 3.1. Biyokimyasal Bulgular

Gruplara ait testis doku örneklerinde, spektrofotometrik olarak süperoksit dismutaz (SOD), glutatyon peroksidaz (GSH-Px) ve malondialdehit (MDA) değerleri belirlendi.

Formaldehit verilen sıçanlarda, oksidatif antioksidan enzimlerden olan (SOD) ve GSH-Px değerlerinin kontrol grubuna göre istatistiksel olarak anlamlı bir şekilde azaldığı görüldü ( $p<0.05$ ). Ayrıca oksidatif hasarı belirlemede önemli bir parametre olarak alınan ve dokuda lipid peroksidasyonun bir göstergesi olan MDA düzeylerinin de, formaldehit uygulanan grupta yine istatistiksel olarak anlamlı bir şekilde arttığı tespit edildi ( $p<0.05$ ) (Tablo 5).

Formaldehit maruziyeti ile birlikte melatonin uygulanan sıçanlara ait biyokimyasal parametreler, formaldehit grubuyla karşılaştırıldığında ise SOD ve GSH-Px enzim düzeylerinin arttığı, MDA seviyelerinin de azaldığı görüldü ( $p<0.05$ ) (Tablo 5).

Çalışmamızın biyokimyasal bölümünde elde ettiğimiz bu sonuçlar; formaldehitin testis dokusunda oksidatif hasara yol açtığını ve meydana gelen bu hasarın melatonin uygulamasıyla önlendiğini ortaya koydu.

**Tablo 5:** Gruplara ait testis doku örneklerindeki süperoksit dismutaz (SOD), glutatyon peroksidaz (GSH-Px) ve malondialdehit (MDA) değerleri.

GRUPLAR	n	SOD	GSH-Px	MDA
		(U/g protein)	(U/g protein)	(nmol/g protein)
<b>KONTROL</b>	7	263.8 ± 2.7	237.4 ± 3.1	6.1 ± 0.6
<b>FORMALDEHİT</b>	7	148.4 ± 3.2*	77.5 ± 5.3*	13.7 ± 0.8*
<b>FORMALDEHİT</b>				
+	7	242.5 ± 3.9**	198.2 ± 5.6**	7.3 ± 0.5**
<b>MELATONİN</b>				

n: denek sayısı. Değerler ortalama ± SS şeklinde verilmiştir. \*: p<0.05 (kontrol grubu ile karşılaştırıldığında); \*\*: p<0.05 (formaldehit grubu ile karşılaştırıldığında).

### 3.2. İmmunohistokimyasal Bulgular

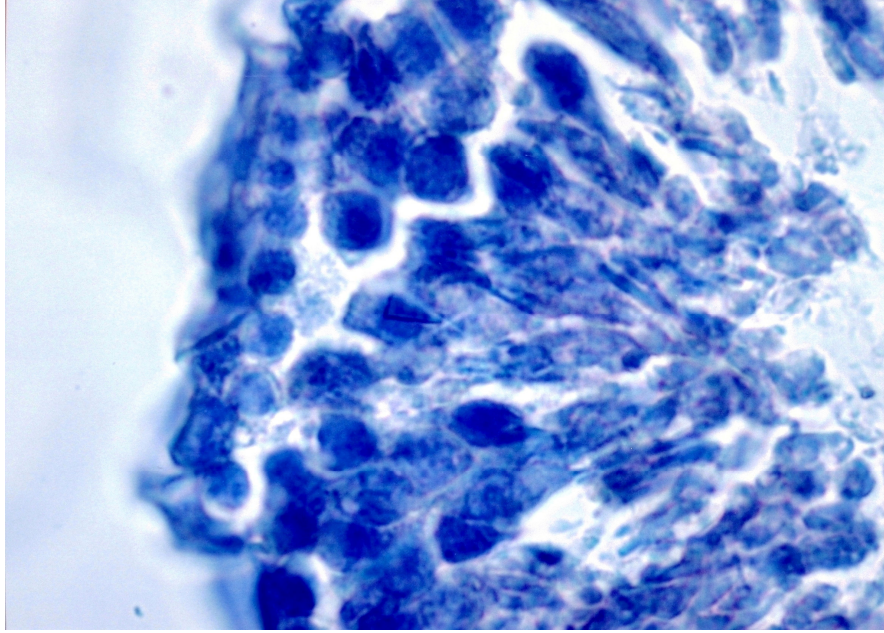
Çalışmamızda, apoptozis'in varlığını ortaya koymak için her üç gruba ait testis doku kesitlerinde yapılan immunohistokimyasal Bax boyaması gözden geçirildi. Bax proteininin testis dokusunda görünür hale getirilerek incelenmesi için yapılan bu boyamada, saptanan reaksiyonun yoğunluğuna göre değerlendirme yapıldı.

Kontrol grubuna ait testis kesitleri incelendiğinde, hem tubül duvarındaki spermatogenetik hücre hem de interstisyel alanlardaki Leydig hücre sitoplazmalarında immunohistokimyasal olarak Bax boyanmasının olmadığı (0) görüldü (Resim 1,2).

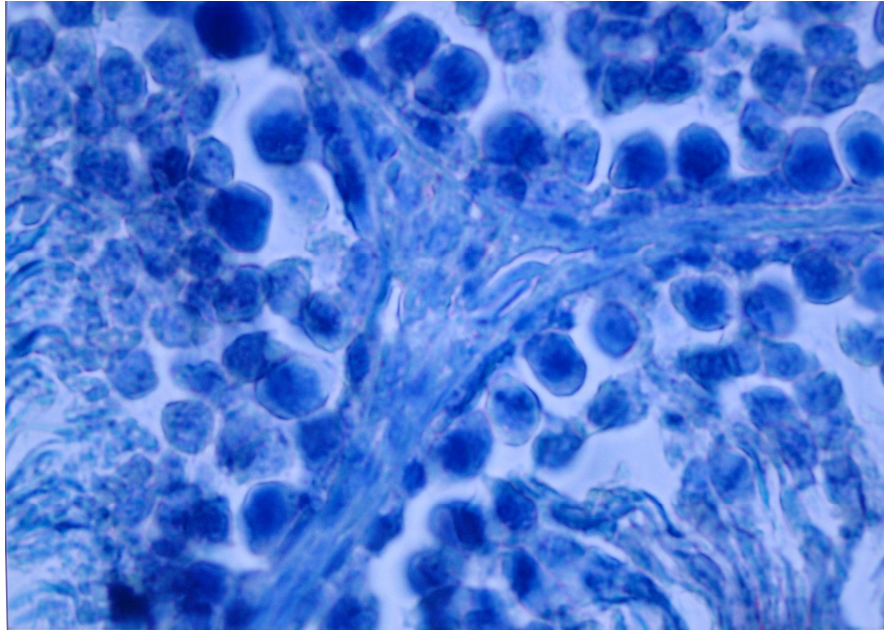
Formaldehit uygulanan sıçanlarda ise, spermatogenetik ve Leydig hücre sitoplazmalarında şiddetli derecede (+5) Bax boyanmasının meydana geldiği tespit edildi (Resim 3,4).

Formaldehit maruziyeti ile birlikte melatonin enjekte edilen grupta da Bax boyanmasının, spermatogenetik ve Leydig hücre sitoplazmalarında minimal derecede (+1) olduğu gözlemlendi (Resim 5).

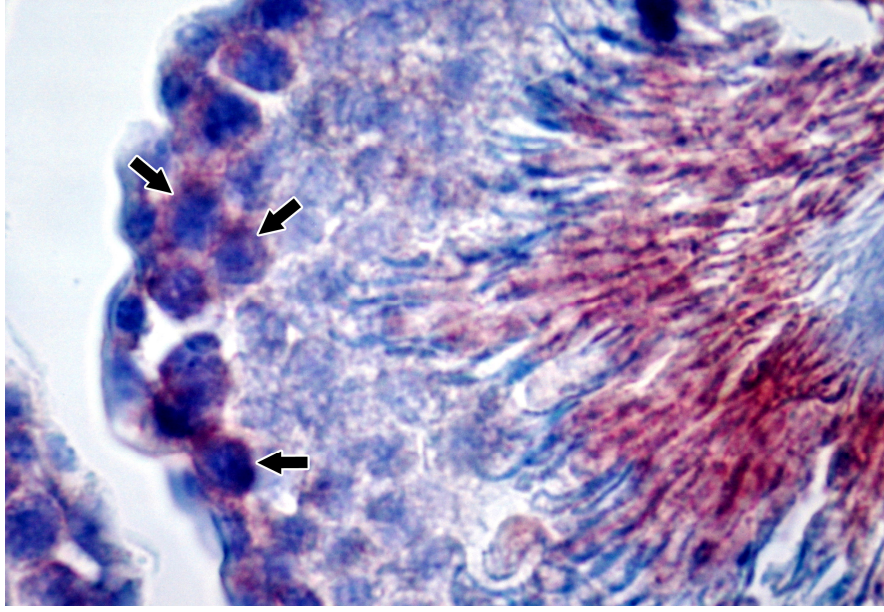
Yapmış olduğumuz immunohistokimyasal değerlendirme sonucunda, formaldehit maruziyetine bağlı olarak testis dokusunda meydana gelen apoptozisin melatonin enjeksiyonu ile baskılandığı tespit edildi.



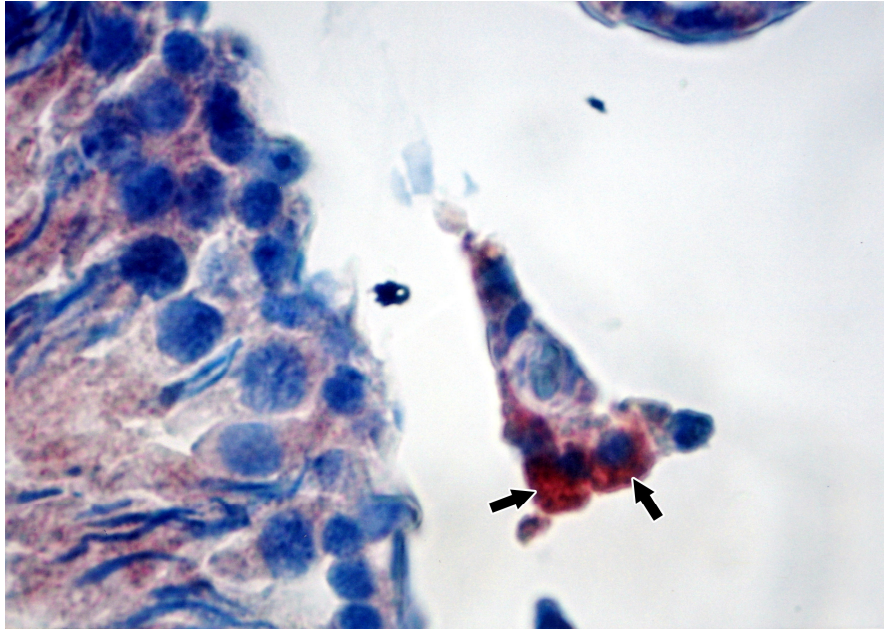
**Resim 1:** Kontrol grubuna ait seminifer tubül yapısı incelendiğinde, immunohistokimyasal olarak Bax boyanmasının olmadığı görülmekte. X40.



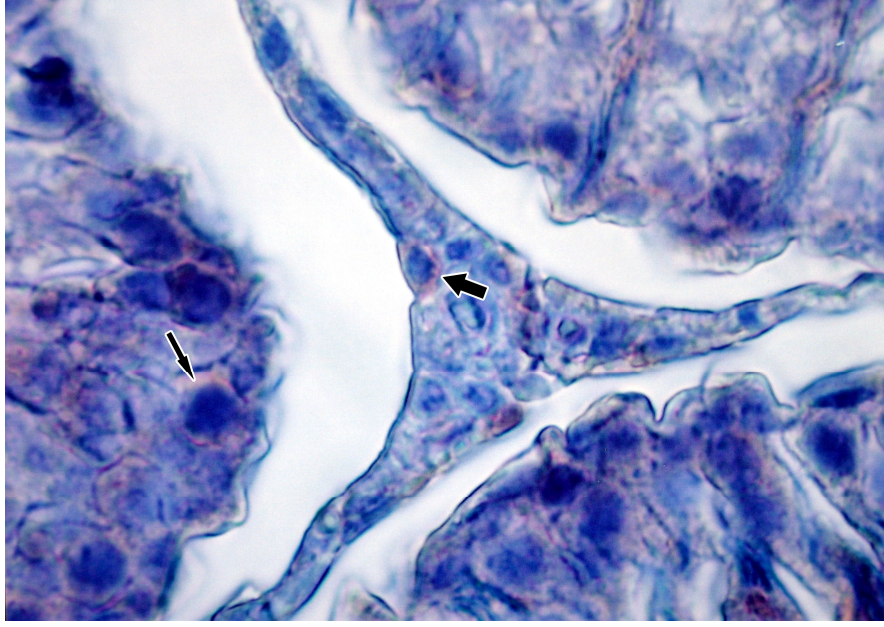
**Resim 2:** Kontrol sıçanlarına ait testis doku kesitinin görünümü. Seminifer tubüller arası interstisyel alanda yer alan Leydig hücre sitoplazmalarında Bax boyanmasının negatif olduğu dikkati çekmekte. X40.



**Resim 3:** Formaldehit uygulanan sıçanlara ait testis dokusu incelendiğinde, seminifer tubül duvarındaki spermatogenetik hücre sitoplazmalarında şiddetli bir Bax boyanmasının olduğu göze çarpmakta (ok). X40.



**Resim 4:** Formaldehit maruziyeti sonucu Leydig hücre sitoplazmalarında Bax boyanmasının yoğun olduğu gözlenmekte (ok). X40.



**Resim 5:** Formaldehit maruziyeti ile birlikte melatonin uygulanan gruba ait testis dokusunun görünümü. Hem spermatogenetik hücre sitoplazmalarında (ince ok) hem de Leydig hücre sitoplazmalarında (kalın ok) minimal derecede Bax boyanmasının olduğu dikkati çekmekte. X40.

#### 4. TARTIŞMA

Formaldehit, çeşitli sanayi ve endüstri ürünlerinin üretilmesinde ve de özellikle tıp alanında yaygın olarak kullanılan kimyasal bir maddedir. Bulunduğu her ortamda ve oda sıcaklığında gaz haline geçebildiği için sıklıkla karşımıza çıkmaktadır. Üretildiği ve kullanıldığı sanayi ve endüstriler ile tıp laboratuvarlarında çalışan kişiler formaldehite maruz kalmaktadır (15,41). Hayvanlarda mutajenik ve kanserojenik olduğu belirlenen formaldehit, sinir sistemi, solunum sistemi, gastrointestinal sistem gibi birçok sistem üzerinde olumsuz etkilere sahiptir (15,28,29,32,42,43). Alerjik ve hematolojik etkilere de sahip olan formaldehit, göz üzerinde de zararlı etkiler göstermektedir (34,100).

Genital sistem üzerinde de olumsuz etkiler gösteren formaldehitin, germ hücrelerine zarar verdiği ve her iki cinsten de primer ve sekonder infertiliteye neden olduğu bildirilmiştir (57). Kadınlarda menstruel fonksiyonları bozmakta ve teratojenik potansiyele sahip olduğu için gebeliği ve embriyonal gelişmeyi tehdit etmektedir (59). Çalıştıkları ortam gereği formaldehite maruz kalan kadınlarda, spontan abortus, anemi ve düşük doğum ağırlıklı bebek gibi bazı doğumsal ve doğumsal olmayan patolojilerin meydana geldiği bildirilmiştir (60). Formaldehitin erkek üreme sistemi üzerindeki zararlı etkileri de deneysel olarak yapılan çalışmalarda gösterilmiştir (61-63,101-103).

Organizmada normal fizyolojik şartlarda veya herhangi bir patolojik olay sonucunda oluşan serbest radikaller ile bunların koruyucusu olan antioksidan savunma sistemi arasındaki dengenin serbest radikaller lehine kayması oksidatif stresi gösterir. Canlılar oksidatif hasara karşı enzimatik ve nonenzimatik antioksidan sistem ve moleküllerle korunur. Hücre seviyesinde etkili olan enzimatik antioksidan sistemler içerisinde (SOD) ve (GSH-Px) yer alır (104).

Yapmış olduğumuz bu çalışmada, formaldehite maruz kalmış testis doku örneklerinde SOD ve GSH-Px aktivitelerinin istatistiksel olarak anlamlı bir şekilde azaldığını tespit ettik. SOD ve GSH-Px enzimlerindeki bu azalma, dokudaki antioksidan savunma mekanizmasının formaldehit tarafından bozulduğunu göstermektedir.

Malondialdehit (MDA) lipid peroksidasyonu sonucu oluşan ürünlerden biridir ve oksidatif hasarı göstermede yaygın olarak kullanılan bir parametredir

(105). Çalışmamızda da, formaldehit uygulanan grupta MDA düzeylerinin kontrol grubuna göre anlamlı bir şekilde arttığı görülmüştür. MDA düzeyindeki bu artış, FA'nın testislerde lipid peroksidasyonuna ve doğal olarak oksidatif hasara yol açtığını ortaya koymuştur.

Zhou ve ark., sıçanlar üzerinde yapmış oldukları çalışmalarında, solunum yoluyla uygulanan formaldehitin testislerde oksidatif hasara yol açtığını, formaldehit maruziyeti sonucu doku SOD ve GSH-Px değerlerinin düştüğünü, MDA değerlerinin ise arttığını tespit etmişlerdir(101). Benzer şekilde, Tang ve ark. da, 5 gün süresince intraperitoneal olarak formaldehit uygulanan farelerde, testis doku MDA değerlerinde bir artışın olduğunu göstermişlerdir(102). Yapmış olduğumuz bu çalışmanın biyokimyasal verileri, formaldehitin testislerde oksidatif hasar oluşturması yönüyle, Zhou ve ark. ile Tang ve ark.'nın ortaya koydukları sonuçlar ile uyum göstermektedir. Ayrıca, daha önce yapılan deneysel araştırmalarda, formaldehit maruziyetinin değişik dokularda da oksidatif hasar oluşturduğu bildirilmiştir (106-108).

Yine daha önce deneysel olarak yapılmış olan araştırmalarda, formaldehit uygulamasının testis morfolojik yapısında da değişikliklere neden olduğu ortaya konmuştur (61-63, 101, 102). Özen ve ark. (62,63) sıçanlar üzerinde gerçekleştirmiş oldukları çalışmalarında, formaldehitin testis ağırlıkları ve seminifer tubül çaplarında azalmaya neden olduğunu ve leydig hücrelerinde histopatolojik değişikliklerin meydana geldiğini göstermişlerdir. Ayrıca, formaldehit maruziyeti sonucu, kan testosteron seviyelerinde de bir düşüşün olduğunu tespit etmişlerdir. Zhou ve ark. da, 2 hafta süresince formaldehit soluyan sıçanlarda seminifer tubül atrofisinin oluştuğunu göstermişlerdir(101). Majumder ve Kumar ise 1 ay süresince ve de günlük olarak 10 mg/kg dozunda formaldehit uygulanan sıçanlarda, testis DNA miktarında azalmanın meydana geldiğini ifade etmişlerdir(103). Bunun yanı sıra, yine deneysel olarak yapılan çalışmalarda, formaldehitin sperm sayısı ve miktarında azalmaya neden olduğu bildirilmiştir (61, 101-103). Ancak, yapmış olduğumuz literatür taramalarında formaldehit maruziyetine bağlı olarak testis dokusunda meydana gelen apoptotik değişiklikler ile ilgili çalışmaya rastlanmamıştır.



Gerçekleştirmiş olduğumuz bu çalışmada ise, formaldehit maruziyetine bağlı olarak hem seminifer tubüldeki spermatogenetik hücrelerde hem de interstisyel alanlardaki Leydig hücrelerinde apoptozisin olduğu immunohistokimyasal olarak gösterilmiştir. Spermatogenetik hücrelerde tespit ettiğimiz apoptozis, formaldehit maruziyetine bağlı olarak testis dokusunda spermatozoit üretiminin olumsuz yönde etkilendiğini ifade etmektedir. Leydig hücrelerindeki apoptotik değişiklikler ise testosteron üretiminin azalmış olabileceğini ortaya koymaktadır. Bu yüzden, yapmış olduğumuz araştırmanın mikroskopik bulguları daha önce yapılmış olan histolojik çalışmaların sonuçları ile paralellik göstermektedir.

Pineal bez tarafından salgılanan melatonin vücutta birçok fizyolojik fonksiyonların düzenlenmesinde görev alır. Ayrıca güçlü bir antioksidan olduğu (84,85) ve dokularda lipid peroksidasyon sonucu oluşan oksidatif hasarı önlediği bildirilmiştir (86-88). Melatonin güçlü antioksidan etkisinin yanı sıra, süperoksit dismutaz, glutasyon peroksidaz ve glutasyon redüktaz gibi antioksidan enzimlerin aktivitesini de stimüle eder (91).

Son zamanlarda, değişik dokular üzerinde yapılmış olan araştırmalarda, melatoninin antioksidan özelliği vurgulanmış ve melatonin hormonunun oksidatif strese bağlı olarak oluşan doku hasarına karşı koruyucu etkisinin olduğu bildirilmiştir (109-114). Kabuto ve ark. sıçanlar üzerinde yapmış oldukları in vitro çalışmalarında, beyin korteksinde demirle indüklenmiş oksidatif hasarın melatonin uygulaması ile engellendiğini tespit etmişlerdir(109). Benzer şekilde Tan ve ark., sıçan hipokampusünde siyanik asitle oluşturulmuş nöronal hasara karşı melatoninin koruyucu etki gösterdiğini bildirmişlerdir(110). Erol ve ark. ise, sıçan beyin korteksinde gama-radyasyona bağlı olarak gelişen MDA düzeylerindeki artışın, melatonin uygulaması ile azaldığını ve lipid peroksidasyonun önlendiğini göstermişlerdir(111). Yine sıçanlar üzerinde yapılmış olan araştırmalarda, deneysel olarak oluşturulan akciğer doku hasarının melatonin uygulamasıyla engellendiği bildirilmiştir (112-114). Bunun yanı sıra, melatonin hormonunun değişik dokularda meydana gelen apoptozisi önlediği de bildirilmiştir (115-118).

Yapmış olduğumuz bu çalışmada da, formaldehit maruziyeti ile birlikte melatonin uygulanan sıçanlara ait testis dokusundaki SOD ve GSH-Px enzim düzeylerinin arttığı, MDA seviyelerinin ise azaldığı görüldü. Bu bağlamda testis dokusunda formaldehit maruziyetine bağlı olarak oluşan oksidatif hasarın melatonin tarafından önlendiği görüldü. Ayrıca, immunohistokimyasal olarak yaptığımız incelemelerde, formaldehit uygulamasıyla testislerde meydana gelen apoptozisin melatonin enjeksiyonu ile gerilediği tespit edildi.

## 5. SONUÇ

Sıçanlar üzerinde biyokimyasal ve immunohistokimyasal düzeylerde gerçekleştirmiş olduğumuz bu araştırma sonucunda, formaldehit maruziyetinin testis dokusunda anioksidan savunma sistemini bozduğu ve oksidatif hasara yol açtığı tespit edilmiştir. Bunun yanı sıra, formaldehit uygulamasının seminifer tubül duvarındaki spermatogenetik hücrelerde ve testosteron üretiminden sorumlu Leydig hücrelerinde apoptozise yol açtığı ortaya konmuştur.

Ayrıca, çalışmamızda formaldehit maruziyetine bağlı olarak oluşan oksidatif hasarın ve de apoptotik değişikliklerin melatonin enjeksiyonu ile baskılandığı gösterilmiştir.

## 6. KAYNAKLAR

1. Arıncı K., Elhan A. (1995). Anatomi. Güneş Kitabevi Ltd. Şti., Ankara.
2. Odar İ.V. (1986). Anatomi. Hacettepe Taş Kitapçılık Ltd. Şti., Ankara.
3. Trainer T.D. (1987). Histology of the normal testis. Am J Surg Pathol 11, 797-809.
4. Çöven N. (1994). Prenatal ve postnatal dönemdeki ratlarda testisin histogenezi üzerinde ışık mikroskopik çalışmalar. Doktora Tezi, Elazığ.
5. Fawcett D.W. (1986). A textbook of histology. W.B. Saunders Co., Philadelphia.
6. Leeson T.S., Leeson C.R., Paparo A.A. (1988). Text / Atlas of Histology. W.B. Saunders Co., Philadelphia.
7. Kuş İ. (1999). Sıçanlarda pineal bez ile testisler arasındaki fonksiyonel ilişkinin morfolojik olarak incelenmesi. Doktora Tezi, Elazığ.
8. Dere F. (1994). Anatomi. 3. Baskı, Okullar Pazarı Kırtasiye ve Tic. Pazarlama Ltd. Şti., Adana.
9. Junqueira L.C., Carneiro, J., Kelley R.O. (1992). Temel Histoloji. (Çeviri editörü; Prof. Dr. Yener Aytekin). Barış Kitabevi, İstanbul.
10. Tran D., Picard J.Y., Camparque J., Josso N. (1987). Immunocytochemical detection of anti-müllerian hormone in sertoli cells of various mammalian species including human. J Histochem Cytochem 35, 733-43.
11. Moore K.L., Persaud T.V.N. (1993). The developing human, clinically oriented embryology. 5 th ed., W.B. Saunders Co., Philadelphia.
12. Ross M.H., Romrell, L.J., Kaye G.I. (1995). Histology. A Text and Atlas. 3 rd., Williams&Wilkins, Baltimore.
13. Habert R., Veniard B., Brignaschi P., Gangnerau M.N., Picon R. (1989). Absence of development of late steroidogenic lesions in rat testis during the end of fetal life. Arch Androl 22, 41-48.
14. Feron V.J., Till H.P., de Vrigrer F., Woutersen R.A., Cassee F.R., van Bladeren P.J. (1991). Aldehydes: occurrence carcinogenic potential, mechanism of action and risk assessment. Mut Res 259, 363-85.
15. Smith A.E. (1992). Formaldehyde. Occup Med 42, 83-88.

16. Özen O.A., Sarsılmaz M. (2000). Solunan havadaki formaldehit toksisitesi ve alınması gereken önlemler. *Fırat Tıp Dergisi* 2, 13-19.
17. Usanmaz S. (2000). Farelerde akut ve subakut formaldehit maruziyetinin nörotoksik etkileri. Doktora Tezi, Ankara.
18. Kramer A, Pitten F.A., Freundt K.J., Andenmatten R. (1996). Risk-benefit evaluation of formaldehyde as a disinfectant and antiseptic. *Hyg Med* 10, 536-57.
19. Chia S.E., Ong C.N., Foo S.C., Lee H.P. (1992). Medical student's exposure to formaldehyde in gross anatomy dissection laboratory. *J Am Coll Health* 41, 115-19.
20. Clark R P. (1983). Formaldehyde in pathology departments. *J Clin Pathol.* 36: 839-46.
21. Cohen B.I., Pagnillo M.K., Musikant B.L., Deutsch A.S. (1998). Formaldehyde evaluation from endodontic materials. *Oral Health* 88, 37-39.
22. Pabst R. (1987). Exposure to formaldehyde in anatomy: an occupational health hazard? *Anat Rec* 219, 109-12.
23. Eells J.T., Mc Martin K.E., Black K., Virayotha V., Tisdell R.H., Tephly T.R. (1981). Formaldehyde poisoning. Rapid metabolism to formic acid. *JAMA* 246, 1237-38.
24. Heck H.D., Casanova M., Starr T.B. (1990). Formaldehyde toxicity: new understanding. *Crit Rev Toxicol* 20, 397-426.
25. Heck H., Casanova M. (1999). Pharmacodynamics of formaldehyde: applications of a model for the arrest of DNA replication by DNA-protein cross- links. *Toxicol Appl Pharmacol* 160, 86-100.
26. Collins J.J., Esmen N.A., Hall T.A. (2001). A review and meta-analysis of formaldehyde exposure and pancreatic cancer. *Am J Ind Med* 39, 336-45.
27. Smalky K., Schor E. (1984). Environmental hazard, gross anatomy. *N Engl J Med* 310, 531-32.
28. Monteiro Riviere N.A., Popp J.A. (1986). Ultrastructural evaluation of acute nasal toxicity in the rat respiratory epithelium in response to formaldehyde gas. *Fundam Appl Toxicol* 6, 251-62.

29. Morgan K.T., Patterson D.L., Gross E.A. (1986). Responses of the nasal mucociliary apparatus of F-344 rats to formaldehyde gas. *Toxicol Appl Pharmacol* 82, 1-13.
30. Vural G. (1993). Formaldehit soluyan sıçanlarda görülen histopatolojik değişiklikler. *Türk Patoloji Dergisi* 9, 42-47.
31. Kriebel D., Myers D., Cheng M., Woskie S., Cocanour B. (2001). Short term effect of formaldehyde on peak expiratory flow and irritant symptoms. *Arch Environ Health* 56, 11-18.
32. Kilburn K.H., Warshaw R., Thornton J.C. (1987). Formaldehyde impairs memory, equilibrium, and dexterity in histology technicians: effects which persist for days after exposure. *Arch Environ Health* 42, 117-20.
33. Kim H., Kim Y.D., Cho S.H. (1999). Formaldehyde exposure levels and serum antibodies to formaldehyde- human serum albumin of Korean medical students. *Arch Environ Health* 54, 115-18.
34. Kuo H., Jian G., Chen C., Liu C., Lai J. (1997). White blood cell count as an indicator of formaldehyde exposure. *Bull Environ Contam Toxicol* 59, 261-67.
35. Kilburn K.H. (1994). Neurobehavioral impairment and seizures from formaldehyde. *Arch Environ Health* 49, 37- 44.
36. Stroup N.E., Blair A., Erikson G.E. (1986). Brain cancer and other causes of deaths in anatomists. *J Natl Cancer Inst* 77, 1217-24.
37. Pitten F.A., Kramer A., Herrmann K., Bremer J., Koch S. (2000). Formaldehyde neurotoxicity in animal experiments. *Pathol Res Pract* 196, 193-98.
38. Reiter L. (1977). Behavioral toxicology: effects of early postnatal exposure to neurotoxins on development of locomotor activity in the rat. *J Occup Med* 19, 200-204.
39. Sorg B.A., Bailie T.M., Tschirgi M.L., Li N., Wu W.R. (2001). Exposure to repeated low-level formaldehyde in rats increases basal corticosteron levels and enhances the corticosterone response to subsequent formaldehyde. *Brain Res* 898, 314-20.

40. Sorg B.A., Hochstatter T. (1999). Behavioral sensitization after repeated formaldehyde exposure in rats. *Toxicol Ind Health* 15, 346-55.
41. Usanmaz S.E., Akarsu E.S., Vural N. (2002). Neurotoxic effects of acute and subacute formaldehyde exposures in mice. *Envir Toxicol Pharmacol* 11, 93-100.
42. Zararsiz I., Kus I., Akpolat N., Songur A., Ogeturk M., Sarsilmaz M. (2006). Protective effects of omega-3 essential fatty acids against formaldehyde-induced neuronal damage in prefrontal cortex of rats. *Cell Biochem. Funct* 24, 237-44.
43. Songur A., Akpolat N., Kus I., Ozen O.A., Zararsiz I., Sarsilmaz M. (2003). The effects of the inhaled formaldehyde during the early postnatal period in the hippocampus of rats: a morphological and immunohistochemical study. *Neurosci Res Commun* 33, 168-78.
44. Bartone N.F., Grieco R.V., Her B.S. Jr. (1968). Corrosive gastritis due to ingestion of formaldehyde: without esophageal impairment. *JAMA* 203, 50-1.
45. Canbilen A., Sezen Ş., Avunduk M.C., Erdinç Çon N. (1999). Formaldehit ve toksik etkileri. *Genel Tıp Dergisi* 9, 33-9.
46. Restani P., Galli C.L. (1991). Oral toxicity of formaldehyde and its derivatives. *Crit Rev Toxicol* 21, 315-28.
47. Til H.P., Woutersen R.A., Feron V.J., Hollanders V.H., Falke H.E., Clary J.J. (1989). Two-year drinking-water study of formaldehyde in rats. *Food Chem Toxicol* 27, 77-87.
48. Feldman M. (1973). Reaction of nucleic acids and nucleoproteins with formaldehyde. *Prog Nucleic Acid Res Mol Biol* 13, 1-49.
49. Grafstrom R.C., Fornace A.J Jr., Autrup H., Lechner J.F., Harris C.C. (1983). Formaldehyde damage to DNA and inhibition of DNA repair in human bronchial cells. *Science* 220, 216-8.
50. Çelik H.H., Sargon M.F., Çelik M.H., Uslu S.S., Çelik T.H. (2001). A review of the health effects of formaldehyde toxicity. *Morfoloji Dergisi* 9, 49-52.
51. Craft T.R., Bermudez E., Skopek T.R. (1987). Formaldehyde mutagenesis and formation of DNA-protein crosslinks in human lymphoblasts in vitro. *Mutat Res Jan* 176, 147-55.

52. Odeigah P.G. (1997). Sperm head abnormalities and dominant lethal effects of formaldehyde in albino rats. *Mutat Res* 389, 141-48.
53. Recio L., Sisk S., Pluta L., et al. (1992). P53 mutations in formaldehyde-induced nasal squamous cell carcinomas in rats. *Cancer Res* 52, 6113-16.
54. Feron V.J., Arts J.H., Kuper C.F., Slootweg P.J., Woutersen R.A. (2001). Health risks associated with inhaled nasal toxicants. *Crit Rev Toxicol* 31, 313-47.
55. Khanzadeh F.A., Vaquerano M.U., Khanzadeh M.A., Bisesi M.S. (1994). Formaldehyde exposure, acute pulmonary response and exposure control options in a gross anatomy laboratory. *Am J Indust Med* 26, 61-8.
56. Farooqui M.Y., Upreti R.K., Ahmed A.E., Ansari G.A. (1986). Influence of intraperitoneally administered formaldehyde on bile production and tissue glutathione levels in rats. *Res Commun Chem Pathol Pharmacol* 53, 233-36.
57. Thrasher J.D., Kilburn K.H. (2001). Embryo toxicity and teratogenicity of formaldehyde. *Archives of Environmental Health* 56, 300-11.
58. Collins J.J., Ness R., Tyl R.W., Krivanek N., Esmen N.A., Hall T.A. (2001). A review of adverse pregnancy outcomes and formaldehyde exposure in human and animal studies. *Regulatory Toxicology and Pharmacology* 34, 17-34.
59. Halperin W.E., Goodman M., Stayner L., Elliot L.J., Keenlyside R.A., Landrigan P.J. (1983). Nasal cancer in a worker exposed to formaldehyde. *JAMA* 249, 510-16.
60. Taskinen H., Kyyronen P., Hemminki K., Hoikkala M., Lajunen K., Lindbohm M.L. (1994). Laboratory work and pregnancy outcome. *J Occup Med* 36, 311-19.
61. Chowdhury A.R., Gautam A.K., Patel K.G., Trivedi H.S. (1992). Steroidogenic inhibition in testicular tissue of formaldehyde exposed rats. *Indian J Physiol Pharmacol* 36, 162-68.
62. Sarsilmaz M., Özen O.A., Akpolat N., Kuş İ., Songur A. (1999). Subakut dönemde solunan formaldehitin sıçanların Leydig hücreleri üzerindeki



- histopatolojik etkileri. Fırat Üniversitesi Sağlık Bilimleri Enstitüsü Dergisi 13, 37-40.
63. Ozen O.A., Akpolat N., Songur A., et al. (2005). Effect of formaldehyde inhalation on Hsp70 in seminiferous tubules of rat testes: an immunohistochemical study. *Toxicology and Industrial Health* 21, 249-54.
  64. Öztürk F. (2002). Apoptoz. İnönü Üniversitesi Tıp Fakültesi Dergisi 9, 143-48.
  65. Ergin M. (2002). Apoptosis. *Arşiv* 11, 495-504.
  66. McDonald E.S., Windebank A.J. (2000). Mechanisms of neurotoxic injury and cell death. *Neurol Clin* 18, 525-40.
  67. Walker N.I., Harmon B.V., Gobe G.C., Kerr J.F. (1988). Pattern of cell death. *Methods Arhieve Exp Pathol* 13, 18-54.
  68. Strasser A., O'Connor L., Dixit V.M. (2000). Apoptosis signaling. *Annu Rev Biochem* 69, 217-45.
  69. Lawen A., Grutter M.G. (2000). Caspases: key players in programmed cell death. *Curr Opin Struct Biol* 10, 649-55.
  70. Deveraux Q.L., Schendel S.L., Reed J.C. (2001). Antiapoptotic proteins. The bcl-2 and inhibitor of apoptosis protein families. *Cardiol Clin* 19, 57-74.
  71. Friedlander R.M., Hengartner M.O. (2000). The biochemistry of apoptosis. *Nature* 1407, 770-76.
  72. Gross A., McDonnell J.M., Korsmeyer S.J. (1999). Bcl-2 family members and the mitochondria in apoptosis. *Genes Dev* 13, 1899-1911.
  73. Kuş İ., Sarsılmaz M. (2002). Pineal bezin morfolojik yapısı ve fonksiyonları. *Türkiye Klinikleri Tıp Bilimleri Dergisi* 22, 221-26.
  74. Cagnacci A. (1996). Melatonin in relation to physiology in adult humans. *J Pineal Res* 21, 200-13.
  75. Erlich S.S., Apuzzo M.L.J. (1985). The pineal gland: anatomy, physiology and clinical significance. *J Neurosurg* 63, 321-41.
  76. Keleştimur H. (1996). İnsanda pineal bezin fonksiyonları. *Fırat Üniv Sağlık Bil Dergisi* 10, 141-47.
  77. Cagnacci A., Volpe A. (1996). Influence of melatonin and photoperiod on animal and human reproduction. *J Endocrinol Invest* 19, 382-411.

78. Reiter R.J. (1991). Pineal melatonin: cell biology of its synthesis and of its physiological interactions. *Endocrinol Rev* 12, 151-80.
79. Kus I., Sarsilmaz M., Ogeturk M., Yilmaz B., Kelestimur H., Oner H. (2000). Ultrastructural interrelationship between the pineal gland and the testis in the male rat. *Arch Androl* 45, 119-24.
80. Kus I., Akpolat N., Ozen O.A., Songur A., Kavakli A., Sarsilmaz M. (2002). Effects of melatonin on Leydig cells in pinealectomized rat: an immunohistochemical study. *Acta Histochem* 104, 93-97.
81. Kuş İ., Öner J., Songur A., Özen O.A., Sarsilmaz M. (2003). Sıçanlarda melatonin hormonunun tiroid folliküler hücreleri üzerine etkisi: AgNOR boyama ve elektron mikroskopik çalışma. *Selçuk Üniversitesi Tıp Fakültesi Dergisi* 19, 1-8.
82. Kuş İ., Öner H., Ögetürk M., Kavaklı A., Zararsız İ., Sarsilmaz M. (2003). Pinealektomili sıçanlarda tiroid parafoliküler hücrelerinin ışık ve elektron mikroskop düzeyde incelenmesi. *Fırat Tıp Dergisi* 8, 197-200.
83. Oner H., Kus I., Oner J., Ogeturk M., Ozan E., Ayar A. (2004). Possible effects of melatonin on thymus gland after pinealectomy in rats. *Neuroendocrinol Lett* 25, 115-18.
84. Stastica P., Ulanski P., Rosiak J.M. (1998). Melatonin as a hydroxyl radical scavenger. *J Pineal Res* 25, 65-66.
85. Zang L.Y., Cosma G., Gardner H., Vallyathan V. (1998). Scavenging of reactive oxygen species by melatonin. *Biochim Biophys Acta* 1425, 469-77.
86. Longoni B., Salgo M.G., Pryor W.A., Marchiafava P.L. (1998). Effects of melatonin on lipid peroxidation induced by oxygen radicals. *Life Sci* 62, 853-59.
87. Sewerynek E., Melchiorri D.A., Chen L., Reiter R.J. (1995). Melatonin reduces both basal and bacterial lipopolysaccharide-induced lipid peroxidation in vitro. *Free Radic Biol Med* 19, 903-09.
88. Kuş İ., Zararsız İ., Yılmaz H.R., Türkoğlu A.Ö., Pekmez H., Sarsilmaz M. (2004). Sıçan prefrontal korteksinde formaldehit maruziyetiyle oluşan oksidatif hasara karşı melatonin hormonunun koruyucu etkisi. *Erciyes Üniversitesi Sağlık Bilimleri Dergisi* 13, 1-7.

89. Arendt J. (1988). Melatonin. *Clin Endocrinol* 29, 205-209.
90. Hansen J.M., Go Y.M., Jones D.P. (2006). Nuclear and mitochondrial compartmentation of oxidative stress and redox signaling. *Annu Rev Pharmacol Toxicol* 46, 215-34.
91. Reiter R.J., Carneiro R.C., Oh C.S. (1997). Melatonin in relation to cellular antioxidative defense mechanisms. *Horm Metab Res* 29, 363-72.
92. Osborn M. (1994). Immunofluorescence microscopy of cells. "cell biology: a laboratory handbook" J.E Celis (editör). Academic Press, San Diego. S: 347-55.
93. Songur A. (2001). Sıçanlarda solunan formaldehitin postnatal gelişim sürecinde formatio hippocampi üzerine etkilerinin morfolojik olarak incelenmesi. Doktora Tezi, Elazığ.
94. Köhler G., Milstein C. (1975). Continuous cultures of fused cells secreting antibody of predefined specificity. *Nature* 256, 495-97.
95. Polak J.M., Noorden S.V. (1988). An introduction to immunocytochemistry: current techniques and problems. Royal Microscopical Society Microscopy Handbooks. London.
96. Hsu S.M., Raine L., Fanger H. (1981). Use of avidin-biotin peroxidase complex (ABC) in immunoperoxidase techniques: a comparison between ABC and unlabeled antibody (PAP) procedures. *J Histochem Cytochem* 29, 577-80.
97. Sun Y., Oberley L.W., Li Y. (1988). A simple method for clinical assay of superoxide dismutase. *Clin Chem* 34, 497-500.
98. Paglia D.E., Valentine W.N. (1967). Studies on the quantitative and qualitative characterisation of erythrocyte glutathione peroxidase. *J Lab Clin Med* 70, 158-69.
99. Esterbauer H., Cheeseman K.H. (1990). Determination of aldehydic lipid peroxidation products: malonaldehyde and 4-hydroxynonenal. *Methods Enzymol* 186, 407-21.
100. Imbus H.R. (1985). Clinical evaluation of patients with complaints related to formaldehyde exposure. *J Allergy Clin Immunol* 76, 831-40.

101. Zhou D.X., Qui S.D., Zhang J., Tian H., Wang H.X. (2006). The protective effect of vitamin E against oxidative damage caused by formaldehyde in the testes of adult rats. *Asian J Androl* 8, 584-88.
102. Tang M., Xie Y., Yi Y., Wang W. (2003). Effects of formaldehyde on germ cells of male mice. *Wei Sheng Yan Jiu* 32, 544-48.
103. Majumder P.K., Kumar V.L. (1995). Inhibitory effects of formaldehyde on the reproductive system of male rats. *Indian J Physiol Pharmacol* 39, 80-82.
104. Akyol Ö. (1994). Beyin tümörlerinde doku SOD, CAT ve GSH-Px aktiviteleri. Uzmanlık tezi, Ankara.
105. Kamal A.A., Gomaa A., El Khafif M., Hammad A.S. (1989). Plasma lipid peroxides among workers exposed to silica or asbestos dust. *Environ Res* 49, 173-180.
106. Zararsiz I., Kus I., Akpolat N., Songur A., Ogeturk M., Sarsilmaz M. (2006). Protective effects of omega-3 essential fatty acids against formaldehyde-induced neuronal damage in prefrontal cortex of rats. *Cell Biochem Funct* 24, 237-44.
107. Zararsiz I., Sonmez M.F., Yilmaz H.R., et al. (2006). Effects of  $\omega$ -3 essential fatty acids against formaldehyde-induced nephropathy in rats. *Toxicol Ind Health* 22, 223-29.
108. Zararsız İ., Sönmez M.F., Yılmaz H.R., Pekmez H., Kuş İ., Sarsılmaz M. (2004). Sıçanlarda formaldehit uygulamasıyla akciğerlerde oluşan hasar üzerine omega-3 yağ asitlerinin koruyucu etkisi. *Selçuk Üni Tıp Fak Dergisi* 20, 93-98.
109. Kabuto H., Yokoi I., Ogawa N. (1998). Melatonin inhibits iron-induced epileptic discharges in rats by suppressing peroxidation. *Epilepsia* 39, 237-43.
110. Tan D.X., Manchester L.C., Reiter R.J., Qi W., Kim S.J., El-Sokkary G.H. (1998). Melatonin protects hippocampal neurons in vivo against kainic acid-induced damage in mice. *J Neurosci Res* 54, 382-89.
111. Erol F.S., Topsakal C., Ozveren M.F., et al. (2004). Protective effects of melatonin and vitamin E in brain damage due to gamma radiation: an experimental study. *Neurosurg Rev* 27, 65-69.

112. Arslan S.O., Zerir M., Vural H., Coskun A. (2002). The effect of melatonin on bleomycin-induced pulmonary fibrosis in rats. *J Pineal Res* 32, 21-25.
113. Topal T., Oter S., Korkmaz A., Sadir S., et al. (2004). Exogenously administered and endogenously produced melatonin reduce hyperbaric oxygen-induced oxidative stress in rat lung. *Life Sci* 75, 461-67.
114. Sener G., Sehirli A.O., Ayanoglu-Dulger G. (2003). Melatonin protects against mercury(II)-induced oxidative tissue damage in rats. *Pharmacol Toxicol* 93, 290-396.
115. Mayo J.C., Sainz R.M., Uria H., Antolin I., Esteban M.M., Rodriguez C. (1998). Melatonin prevents apoptosis induced by 6-hydroxydopamine in neuronal cells: implications for Parkinson's disease. *J Pineal Res* 24, 179-92.
116. Yoo Y.M., Yim S.V., Kim S.S., et al. (2002). Melatonin suppresses NO-induced apoptosis via induction of Bcl-2 expression in PGT-beta immortalized pineal cells. *J Pineal Res* 33, 146-50.
117. Pedreanez A., Rincon J., Romero M., Viera N., Mosquera J. (2004). Melatonin decreases apoptosis and expression of apoptosis-associated proteins in acute puromycin aminonucleoside nephrosis. *Nephrol Dial Transplant* 19, 1098-1105.
118. Juknat A.A., Mendez Mdel V., Quaglino A., et al. (2005). Melatonin prevents hydrogen peroxide-induced Bax expression in cultured rat astrocytes. *J Pineal Res* 38, 84-92.

