

**AFYONKARAHİSAR İLİNDE TAVUK MEZBAHALARINDA
KESİLEN YUMURTACI TAVUKLARDA KARACİĞER
LEZYONLARI ÜZERİNE PATOMORFOLOJİK ARAŞTIRMALAR**

**Serpil BAŞOL
VETERİNER PATOLOJİ ANABİLİM DALI
YÜKSEK LİSANS TEZİ
DANIŞMAN
Prof. Dr. Erkan KARADAŞ
Tez No:2017-020
2017-AFYONKARAHİSAR**

**TÜRKİYE CUMHURİYETİ
AFYON KOCATEPE ÜNİVERSİTESİ
SAĞLIK BİLİMLERİ ENSTİTÜSÜ**

**AFYONKARAHİSAR İLİNDE TAVUK MEZBAHALARINDA
KESİLEN YUMURTACI TAVUKLARDA KARACİĞER
LEZYONLARI ÜZERİNE PATOMORFOLOJİK
ARAŞTIRMALAR**

Serpil BAŞOL

**VETERİNER PATOLOJİ ANABİLİM DALI
YÜKSEK LİSANS TEZİ**

DANIŞMAN

Prof. Dr. Erkan KARADAŞ

**Tez No:2017-020
2017-AFYONKARAHİSAR**

KABUL ve ONAY

Afyon Kocatepe Üniversitesi Sağlık Bilimleri Enstitüsü

Veteriner Patoloji Yüksek Lisans Programı


çerçevesinde yürütülmüş olan bu çalışma, aşağıdaki jüri tarafından

Yüksek Lisans Tezi olarak kabul edilmiştir.

Tez Savunma Tarihi: 29/09/2017



Prof. Dr. Erkan KARADAŞ
Afyon Kocatepe Üniversitesi
Jüri Başkanı



Doç. Dr. Zafer ÖZYILDIZ
Mehmet Akif Ersoy Üniversitesi
Üye



Yrd. Doç. Dr. M. Fatih BOZKURT
Afyon Kocatepe Üniversitesi
Raportör

Veteriner Patoloji Anabilim Dalı Tezli Yüksek Lisans Programı öğrencisi Serpil BAŞOL'un "**Afyonkarahisar İlinde Tavuk Mezbahalarında Kesilen Yumurtacı Tavuklarda Karaciğer Lezyonları Üzerine Patomorfolojik Araştırmalar**" başlıklı tezi.. .../...../ ... günü saat ...:.....'da Lisansüstü Eğitim-Öğretim ve Sınav Yönetmeliği'nin ilgilimaddeleri uyarınca değerlendirilerek kabul edilmiştir.

Prof. Dr. Özal ÖZCAN
Enstitü Müdürü

ÖNSÖZ

Ülkemizdeki evcil memeli hayvanlarda olduğu gibi, kanatlı hayvanlarda karşılaşılan hastalıkların teşhisinde de patolojik incelemelerin öneminin bilinmesi nedeniyle, bu çalışma, Afyonkarahisar kanatlı mezbahalarında kesilen yumurtacı tavukların karaciğerlerinin postmortal patolojik muayeneleri üzerine planlandı ve gerçekleştirildi.

Sağlıklı ve sağlam bir karaciğer, vücudun sağlıklı olduğunun klinik bir göstergesi olduğu gibi, bunun tam tersine, lezyonlu veya zedelenmiş bir karaciğer de pek çok hastalığın habercisi veya işaretidir. Karaciğerde şekillenen bozukluklar, beslenme de dahil olmak üzere, hemen kendisini, metabolik, toksik, enfeksiyöz veya pek çok patolojik değişiklikler veya hastalıklar adı altında gösterebilmektedir.

Veteriner Hekimlikte, hayvanlarda karaciğerde şekillenen patomorfolojik bozukluklar veya değişiklikler ölümlere yol açmakta ya da önemli verim düşüklüklerinin ve kayıplarının şekillenmesine yol açabilmektedir. Nitekim, hastalıklara bağlı kayıpların şekillenmesi, ayrıca mezbahahanelerde hastalıklı veya lezyonlu karaciğerlerin imha edilmesi nedeniyle, hayvancılık sektöründe istenmeyen, büyük ekonomik kayıplar ile de karşılaşılabilir.

Bu çalışmayı, bana yüksek lisans tez konusu olarak veren ve eğitimim süresince bilgi, deneyim ve birikimlerini aktaran, bilimsel ve akademik konularda yardım ve desteklerini esirgemeyen saygıdeğer hocam; Prof. Dr. Erkan KARADAŞ'a, en içten teşekkürlerimi, saygılarımı ve şükranlarımı sunarım.

Ayrıca, Patoloji anabilim dalı öğretim üyeleri; Doç. Dr. Alper SEVİMLİ' ye ve Yrd. Doç. Dr. M. Fatih BOZKURT' a teşekkür ederim.

İÇİNDEKİLER

KABUL VE ONAY.....	ii
ÖNSÖZ.....	iii
İÇİNDEKİLER.....	iv
ŞEKİLLER.....	vi
TABLolar.....	ix
1.GİRİŞ.....	1
1.1.Karaciğerin Anatomisi.....	3
1.2. Karaciğerin Histolojisi.....	3
1.3.Karaciğerin Patolojisi.....	4
1.3.1.Karaciğerde Postmortal Değişiklikler.....	4
1.3.2.Gelişim Bozuklukları.....	4
1.3.3.Dolaşım Bozukları.....	5
1.3.4.Hiperemi-Konjesyon.....	5
1.3.5. Hemoraji-Kanama.....	5
1.3.6.Dejeneratif, Nekrotik ve Atrofik Değişiklikler.....	6
1.3.6.1.Atrofi.....	6
1.3.6.2.Pigmentasyon.....	6
1.3.6.3. Hidropik Dejenerasyon ve Bulanık Şişkinlik.....	6

1.3.6.4.Yađlı Karaciđer.....	7
1.3.6.5.Amiloidoz.....	8
1.6.6.6.Karaciđer Nekroz Őekilleri.....	8
1.3.7.Yangılar.....	8
1.3.7.1.Hepatitis.....	8
1.3.7.2. Karaciđerin Zedelenmeye Karşı Gsterdiđi Reaksiyonlar.....	9
1.3.7.2.1.Hepato- Hcresel Rejenerasyon.....	9
1.3.7.2.2. Karaciđerde Fibrozis.....	10
1.3.8. Karaciđerin Toksik Hastalıkları.....	10
1.3.9.Karaciđerin Paraziter Hastalıkları.....	11
2.MATERYAL VE METOD.....	12
3.BULGULAR.....	14
4.TARTIŐMA.....	31
5.SONUÇ VE NERİLER.....	35
ZET.....	38
ABSTRACT.....	40
KAYNAKLAR.....	42
ZGEÇMİŐ.....	50

ŞEKİLLER

Şekil 1 A. Portal vende konjesyon, HEx10.....	17
Şekil 1 B. Sentral vende konjesyon, HEx 20.....	17
Şekil 1 C. Sinuzoidlerde konjesyon, HEX20.....	17
Şekil 1 D. Sinuzoidlerde ve venlerde şiddetli konjesyon, HEX20.....	17
Şekil 1 E . Sinuzoidlerde ve venlerde şiddetli konjesyon, HEX10.....	17
Şekil 1 F. Aktif hiperemi ile birlikte hepatositlerde dejeneratif değişiklikler, HEX20.....	17
Şekil 2 A. Konjesyone damarlar çevresinde şiddetli diapedezin kanamalar, HEx20.....	19
Şekil 2 B. Konjesyone damarlar çevresinde çok şiddetli diapedezin kanamalar, HEx10.....	19
Şekil 2 C. Konjesyone damarlar çevresinde şiddetli diapedezin kanamalar, konjesyon, HEX20.....	19
Şekil 2 D. Subkapsüler yaygın kanamalar, HEX20.....	19
Şekil 2 E. Trom boz kitleleri, HEX10.....	19
Şekil 2 F. Organize olmuş trombus, HEX10.....	19
Şekil 3 A. Bulanık şişkinlik bulutumsu dejenerasyon, HEx20.....	20
Şekil 3 B. Bulanık şişkinlik bulutumsu dejenerasyon, HEx 40.....	20
Şekil 3 C. Bulanık şişkinlik bulutumsu dejenerasyon, HEX40.....	20
Şekil 3 D. Bulanık şişkinlik bulutumsu dejenerasyonr, HEX40.....	20
Şekil 3 E. Bulanık şişkinlik ve periportal yangısal değişiklikler, HEX20.....	20
Şekil 3 F. Bulanık şişkinlik bulutumsu dejenerasyon, HEx20.....	20
Şekil 4 A. Hidropik dejenerasyon, HEx40.....	21
Şekil 4 B. Hidropik dejenerasyon, HEx 40.....	21
Şekil 4 C. Balonumsu dejenerasyon, HEx40.....	21
Şekil 4 D. Hepatositlerde hiperkromazi, HEx40.....	21
Şekil 4 E. Bazı hepatositlerde hiperkromazi ve hafif şiddette, periportal mononükleer hücre infiltrasyonları ile karakterize yangısal değişiklikler, HEx40.....	21
Şekil 4 F. Sabun köpüğü tarzında ,küçük damlacıklı perilibüler yağlanma, HEx20.....	21

Şekil 5 A. Sentrilobüler-periasiner yağlanma, HEx10.....	23
Şekil 5 B. Midzonal yağlanma, HEx20.....	23
Şekil 5 C. Diffuz yağlanma, HEx20.....	23
Şekil 5 D. Hepatositlerin stoplazmasında, parlak, homojen veya ince sabun köpüğü görünümünde, irili-ufaklı şişkin vakuoller-diffuz yağlanma, HEx10.....	23
Şekil 5 E. Hepatositlerin stoplazmasında, parlak, homojen veya ince sabun köpüğü görünümünde, irili-ufaklı şişkin vakuoller –diffuz yağlanma, HEx40.....	23
Şekil 5 F. Yağ globülleri-yağ kistleri, HEx40.....	23
Şekil 6 A.; Karaciğerde diffuz yağlanma, Oil Red O x 40.....	24
Şekil 6 B.; Karaciğerde diffuz yağlanma, Oil Red O x 40.....	24
Şekil 6 C.; Karaciğerde diffuz yağlanma, Oil Red O x 40.....	24
Şekil 6 D. Normal (şahit) karaciğer dokusu, Oil Red O x 40.....	24
Şekil 7 A. Konjesyon, periportal yağlanma ve periportaportal fokal mononükleer hücre..... infiltrasyonu, HEx20.....	26
Şekil 7 B. Periasiner koagülasyon nekrozu, HEx 20.....	26
Şekil 7 C. Periportal koagülasyon nekrozu, HEx20.....	26
Şekil 7 D. Piknoz ile karakterize diffuz koagülasyon nekrozu, HEx10	26
Şekil 7 E. Piknoz ile karakterize diffuz koagülasyon nekrozu, HEx20.....	26
Şekil 7 F. Hepatositlerde silinme ve homojen-pempe görünümde nekroz alanları, HEx20..	26
Şekil 8 A. Nekrotik değişiklikler ve periportal mononükleer hücre infiltrasyonları, HEx20...28	28
Şekil 8 B. Periportal, odaklar halinde, yaygın mononükleer hücre infiltrasyonları, HEx10....28	28
Şekil 8 C. Atrofi, HEx20.....	28
Şekil 8 D. Safra kapillerlerinde, Disse aralıklarında ve hepatositlerin stoplazmasında safra pigmenti, HEx40.....	28
Şekil 8 E. Periportal fokal mononükleer hücre infiltrasyonları, HEx20.....	28
Şekil 8 F. Periportal fokal mononükleer hücre infiltrasyonları, HEx20.....	28
Şekil 9 A. Periportal fokal mononükleer hücre infiltrasyonları, HEx10.....	30
Şekil 9 B. Safra kanallarında proliferasyon, mukoza epitellerinde hiperplazi, dilatasyonlar ile intra ve ekstra lobüler bağ doku artışı, HEx40.....	30

Şekil 9 C. Safra kanallarında proliferasyon, mukoza epitellerinde hiperplazi, dilatasyonlar ile intra ve ekstra lobüler bağ doku artışı, HEx20.....	30
Şekil 9 D. Postdistrofik siroz,HEx10.....	30
Şekil 9 E. Rejeneratif psödolobuluslar, HEx10.....	30
Şekil 9 F. Yaygın bağdoku artışı, çok sayıda disfonksiyonel, dilate, yeni şekillenmiş, küçük, içi boş safra kanalcıkları, HEx10.....	30

TABLÖLAR

Tablo 1: Lezyonlu ya da lezyon yönünden şüpheli doku örneklerinin alındığı karaciğer lobları ve olgu sayıları.....	13
Tablo 2: Karaciğerde tespit edilen bulguların olgulara göre dağılımları ve oranları.....	15

1. GİRİŞ

Yetersiz ve dengesiz beslenme, günümüzde toplumların önemli sorunlarının başında gelmektedir. Yeterli ve dengeli beslenmede ise, en önemli ve doğru kaynaklar hayvansal kaynaklı ürünlerdir (Nanda ve Nakao, 2003; Akın, 2007; Berk, 2010). Öztürk, 2008; Bakanlığı, 2013).

Dünya ölçeğinde, sanayileşme ve kentleşme alanında kaydedilen gelişmeler, tarımsal alanların ve meraların giderek azalması sonucunu doğurmuş, bunun sonucu olarak da entansif yetiştirme, üretim kabiliyetleri ve verim olanakları nedeniyle, kanatlı yetiştiriciliği önemli bir istihdam alanı haline gelmiş, aynı zamanda hayvansal protein açığını gidermede önemli bir sektör haline dönüşmüştür. Hayvansal kaynaklı protein gereksinimini gidermek için, Ülkemizde ve Dünya’da et ve yumurta tavukçuluğuna yönelik işletmelerin sayısı, son yıllarda, her geçen gün artmaktadır. (Aydın, 1984; Eröksüz, 1993; Alkan ve Bayraktar 1995; Reis 2005; Civaner, 2007; Windhorst, 2007; Anonim. (2010).

Dengeli ve doğru beslenmenin, insan sağlığı üzerine olumlu etkileri, bilimsel çalışmaların çıktıkları ile ortaya konulan, yadsınmaz bir gerçekliktir (Öztürk,1997; Karaman, 2006; Sağdıç ve Gül 2016). Sağlıklı yaşanabilmesi, ancak sağlıklı, dengeli beslenme ve doğru besin kaynaklarının tüketilmesine bağlıdır. Doğru ve dengeli beslenme, temel fizyolojik ihtiyaçların yerine getirilmesi yanında, hayatın devamı için temel besin unsurlarının optimal ve oransal olarak, aynı zamanda rasyonel bir biçimde tüketilmesi işlevleri ile çok yakından ilgilidir (Yazıcıoğlu, 1981; Akbay ve ark, 2000; Akdağ, 2004; Cönk, 2006; Sarıca ve ark 2012).

Eldeki bazı kaynakların verileri, Ülkemizde hayvansal kaynaklı protein açısından söz etmektedir. Aynı kaynaklar, gelişmiş ülkelerde kişi başına, günlük tüketilen

hayvansal protein miktarının 50-70 gr düzeyinde olduğunu, Ülkemizde ise, bu oranın, 25,60 gr düzeyinde olduğunu ileri sürmektedir (FAO, 1999; Civaner, 2007).

Afyonkarahisar ili, gerek yumurtacı ve gerekse etçi ırk tavuk yetiştiriciliği, üreticiliği ve işletmecilik yönünden, hem üretim potansiyelleri, hem de hayvan ırkı ve sayısı bakımından çok önemli bir merkez konumundadır (Yum-bir, 2013; Besd-bir, 2013; Anonim 2014).

Türkiye'nin değişik bölgelerinde evcil hayvanlarda ve kanatlılarda karaciğer hastalıklarının patolojisi hakkında pek çok sayıda kaynaklara rastlanılmakla birlikte, Ülkemizde yumurtacı tavuk ırklarında, karaciğerde şekillenen hastalıklarının patolojisi üzerinde herhangi bir çalışmaya ya da kayda rastlanılmamıştır. Yumurtacı tavuk ırklarında saptanan böylesine bir eksiklik, bu çalışmanın planlanmasında en önemli etkenlerden birini oluşturmuştur (Eröksüz ,1993; Karadaş ve ark., 1997;Durgut ve ark 2003; Akyiğit,2007; Balkaya ve ark 2009; Gözün ve Kıran 1999; Oruç, 2009; Berk, 2010; Altun, 2012; Kılınç, 2014; Altun ve Sağlam 2014; Kılınç ve Sağlam 2016).

Hayvanlarda karaciğer bozuklukları, önemli verim düşüklüklerine ve kayıplarına yol açmaktadır. Mezbahalarda bu şekilde hastalıklı ya da hastalık yönünden şüpheli karaciğerler genellikle imha edilmektedir. Bu durum ise, doğal olarak, ilgili işletmecilik ve Ülkemiz hayvancılık sektöründe, çok büyük önemli ekonomik kayıplara yol açabilmektedir (Akman, 2006).

Bu çalışma, Afyonkarahisar tavuk mezbahalarında kesime alınan yumurtacı ırk tavukların karaciğerlerinin, kesim sonrası patomorfolojik olarak muayene edilmesi ve incelenen tavukların karaciğerlerindeki bozuklukların patomorfolojik özelliklerinin ortaya konulması ve bu bozuklukların sayısal bazda oranlarının tespit edilmesi maksadıyla planlanmıştır.

1.1. Karaciğerin Anatomisi

Karaciğer, vücut boşluğunun ventralinde yer alır, uzun eksenini longitudinaldir. Rengi koyu kırmızı ve kolayca ufalanabilir kıvamdadır. Lobus dekster, lobus sinisterden daha büyüktür. Güvercin ve muhabbet kuşunda safra kesesi yoktur. Lobus sinisterin kanalı ductus hepatoentericus direkt olarak duodenuma açılır. Lobus deksterinki (lobus hepaticus) safra kesesine gider, ondan sonra ductus cysticus olarak duodenuma açılır (Çalışlar, 1977; Shivaprasad, 1998; Eurell ve Frappier, 2006; Bahadır ve Yıldız, 2010; James, 2013).

1.2. Karaciğerin Histolojisi

Karaciğer duodenumun entoblast hücrelerinden gelişir; bu hücreler daha sonra bez kordonlarına ve safra akıtıcı sistemine diferensiyasyon olurlar. Karaciğerde klasik ünite, heksagonal lobulustur; merkezinde vena sentralis, çevresinde portal aralıklar bulunur. Lobulusların periferinden merkezine doğru Remark kordonları-hepatosit kordonları-uzanır. Bu kordonların arasında sinuzoidler yer alır. Sinuzoidler, kanı vena sentralise boşaltır; bunların duvarlarında endotel ve Kupffer'in yıldız hücreleri yer alır. Sinuzoidlerin arasında "Disse aralığı" bulunur. Sinuzoidler, mononükleer fagosit serilerinin fagositotik hücrelerini-Kupffer'in yıldız hücrelerini- içerirler. Bunlar, karaciğerin lokal makrofajlarıdır (Guyton, Hall,1989; Tanyolaç, 1999; Kumar ve ark 2000).

Portal aralıklarda arteria hepatica, vena porta ve safra duktusları yer alır. Portal aralığı periportal hepatositler kuşatır (Rappaport 1. bölge), daha sonra orta bölge (midzonal bölge-2. Bölge) ve 3. bölgedeki hepatositler- periasiner bölge- yer alır (Kelly, 1985; Kumar ve ark 2000).

1.3. Karaciğerin Patolojisi

Karaciğer patolojisi klasik kaynaklarda genellikle; postmortal değişiklikler, gelişim, dolaşım ve metabolizma bozuklukları ile dejenerasyon ve nekroz, yangılar, parazitler ve tümörler başlıkları altında incelenmektedir (Urman, 1983; Alibasoğlu ve Yesildere, 1988; Stalker ve Hayes 2007; Metin, 2011).

1.3.1. Karaciğerde Postmortal Değişiklikler

Normal karaciğer, gevrek kıvamında ve içerdiği kan miktarına göre kırmızı kahverenginde görülür. Kanı akıtılmış hayvanlarda renk açık, kanı akıtılmadan ölenlerde ise koyu kırmızıdır. Kaşektik hayvanlarda, kan alınanlarda ve kronik kanamalı hayvanlarda, kırmızıya çalan renkte görülür (Milli ve Hazıroğlu, 1997; Dursun, 2001; Bahadır ve Yıldız 2010; Metin, 2011) .

Otolitik değişiklikler, ölümden sonra karaciğerde hızla şekillenir ve birçok dokuda fark edilmeden önce şekillenir. Öncelikle mikroskobik olarak tespit edilebilen bu değişiklikler, hepatositlerde tipik granüler vakuoler plazma strüktürünün kaybolmasıyla farkedilir (Bekar ve ark 1983; Jepson et al, 1986; Arda ve ark, 1994).

1.3.2. Gelişim Bozuklukları

Karaciğerde gelişim bozukluklarının pek çoğu bir öneme sahip değildir. Genellikle, diğer malformasyonlar ile birlikte şekillenmiştir. Loblar şekillenmeyebilir veya hipoplaziktir. Lobların sayısı normalden fazla olabilir (Cord ve Gowan, 1956; Kelly, 1985; Maclachlan ve Cullen, 1995; Milli ve Hazıroğlu, 1997; Metin, 2011).

1.3.3. Dolařım Bozuklukları

Karaciğerde dolařım bozuklukları, řekillendiđi damarlara göre; parankimde deđiřik dejeneratif ve nekrotik deđiřikliklere, infarktüs ve tomboemboliler gibi farklı patolojik deđiřikliklere yol açabilir. Lezyonların řiddeti; damardaki tıkanmanın tam olup olmamasına, akut veya kronik seyrine göre deđiřir (Urman, 1983; Maclachlan ve Cullen, 1995; Erer ve ark, 2007; Robins ve Cotran, 2010).

1.3.4. Hiperemi ve Konjesyon

Hiperemi ve konjesyon çeřitli nedenlere bađlı olarak, kanın bir bölgeye fazla miktarda gelmesi veya orada göllenmesi sonucu, bölgenin kanlı bir görünüm almasıdır. Hiperemi, bir bölgeye arteriyal kanın fazlaca gelmesi sonucu oluşur; aktif hiperemi olarak da adlandırılır. Konjesyon ise, pasif bir olaydır ve bir bölgedeki venöz kanın venalar yoluyla bölgeden uzaklařtırılmasının engellenmesi sonucu venöz kanın birikmesi, göllenmesi sonucu oluşur. Karaciğerin en sık řekillenen dolařım bozuklukları venöz damar sisteminden kaynađını alır ve genel kan dolařımında meydana gelen durgunluk ile ilgilidir (Urman, 1983; Milli ve Hazırođlu, 1997; Stalker ve Hayes, 2007).

1.3.5. Hemoraji –Kanama

Kanın veya eritrositlerin; kalp ya da damarlardan vücut boşluklarına, doku aralıklarına veya vücut dışına çıkmasına kanama denir. Karaciğerde reksin kanamalar dışında karaciğer distrofilerinde olduđu gibi, dejeneratif ve nekrotik deđiřikliklerde parankim kanamaları meydana gelebilir (Baran ve Köküslü, 1981; Lenghaus, 1987; Alibasođlu ve Yesildere, 1988; Guyton, 1991; Maclachlan ve

Cullen, 1995; Cotran et al,1999; Erer ve ark, 2007; Berk, 2010; Robins ve Cotran, 2010).

1.3.6. Dejeneratif, Nekrotik ve Atrofik Değişiklikler

1.3.6.1. Atrofi

Karaciğer, katabolizma faaliyetleri için, bir rezerv özelliğindedir. Bu yüzden, uzun süreli beslenme bozukluklarında ve kaşektik hastalıklarda küçülür; fonksiyonlarında fazla bir değişiklik olmaz, hepatositler sayıca azalmaz, ancak atrofiktirler. Hepatositler küçülmüş ve az stoplazmalıdır, sayıca artmış gibi bir izlenim verir (Urman, 1983; Cheville, 1988; Metin, 2011).

1.3.6.2. Pigmentasyon

Melanin, hemosiderin, safra pigmenti ve yaşlılık pigmenti- lipofuscin-, diğer organlarda olduğu gibi, karaciğerde de akümüle olabilir (Baran ve Köküslü, 1981; Urman, 1983; Riddell, 1987; Alibasoglu ve Yesildere, 1988).

1.3.6.3. Hidropik Dejenerasyon ve Bulanık Şişkinlik

Bulanık şişkinlik-bulutumsu dejenerasyon, değişik tip zedelenmede ya da hastalıkta non-spesfik bir bulgu olup, iskemik, toksik ve diğer tip etkilerle oluşur. Bu değişiklikler otolizin erken dönemlerinde de şekillenir. Hafif intoksikasyonlardan hipoksiye kadar birçok durumda hepatositlerde hidropik dejenerasyon şekillenir (Lenghaus, 1987; Alibasoglu ve Yesildere, 1988; Robins ve Cotran, 2010; Metin, 2011).

1.3.6.4. Yađlı karaciđer

Yađlı karaciđer; hepatositlerde, aşırı ve ortaya konulabilir miktarlarda yađ birikimleri için kullanılan bir ifadedir. Karaciđer, lipid metabolizmasında yaşamsal bir fonksiyon üstlenir. İskelet kasları, yađ dokularından mobilize olan yađ asitlerini doğrudan kullanır, ancak bu kaynaktan gelen yađ asitlerinin büyük bir bölümü karaciđer tarafından alınarak ya trigliseritlere çevrilir ya da direkt kullanılır; karaciđer, enerjinin büyük bir bölümünü yađ asitlerinin oksidayonundan sağlar (Zwahlen ve ark, 1987; Alibasođlu ve Yesildere, 1988; Guyton, 1991; Maclachlan ve Cullen, 1995; Aydın, 2008).

Karaciđerde normal olarak periportal ve sinuzoidlere yakın alanlarda küçük yađ damlacıkları bulunur. Yađlanmada, yađ damlacıklarının miktarı artar, damlacıkların çođu asinusların periferinde görülür (Erer ve ark, 2007; Berk, 2010; Robins ve Cotran, 2010; Metin, 2011)

Şiddetli ve uzun süren karaciđer yağlanmalarında, parankim hücrelerinin çoğunda yağlanma görülür. Hücre içindeki yađ damlacıkları birbiriyle birleşerek büyük bir globül oluşturur. Şiddetli yağlanmalarda karaciđerde önemli fonksiyon bozuklukları şekillenmeyebilir. Metabolik defekt ortadan kalktığında ve lipid birikimi de uzun bir süre gelişmemiş ise karaciđer normal yapısına ve fonksiyonuna dönebilir. Buna karşın, karaciđer uzun bir süre yađlı durumda kaldığında, kronik deđişiklikler ortaya çıkmaya başlar (Guyton ve Hall 1989; Eröksüz, 1993; Maclachlan ve Cullen, 1995; Milli ve Hazırođlu, 1997).

1.3.6.5. Amiloidoz

Karaciğerde amiloid birikimi sığır, at ve karnivorlarda tanımlanmıştır. Amiloid, sinuzoidler ile hepatositler arasında toplanır, yer yer afferent damar duvarında bulunur. Remark kordonları atrofiye uğrar. Karaciğer büyür, kenarları kütleşir ve solgun renk alır, kolayca ruptura uğrayabilir (Maclachlan ve Cullen, 1995; Erer ve ark, 2007; Stalker ve Hayes, 2007; Berk, 2010).

1.3.6.6. Karaciğer Nekroz Şekilleri

Toksik maddeler, mikroorganizmalar, yangısal hücreler, nutrisyonel yetersizlikler ve şiddetli metabolik bozukluklar hepatositlerde nekrotik değişikliklere sebep olur. Serbest radikallerin, nekrozun şekillenmesinde büyük önemi olduğu bilinmektedir; bunlar, lipoprotein membranlar üzerinde zararlı etkiye sahiptir. Karaciğer nekrozlarının; nekrobiozis, apoptozis, koagülasyon nekrozu, erime nekrozu, parçalı nekroz, fokal Nekroz, periasiner nekroz, midzonal nekroz, periportal nekroz, parasantral nekoz ve masif nekroz gibi, birçok farklı morfolojik şekli vardır (Alibasoglu ve Yesildere , 1988; Metin, 2011).

1.3.7. Yangılar

1.3.7.1. Hepatitis

Hepatitis terimi; enfeksiyöz veya enfeksiyöz olmayan nedenlerden ileri gelen, fokal ya da diffüz karaciğer lezyonları için kullanılan bir ifadedir. Hastalık nedeni dikkate alınmaksızın oluşan her türlü yangısal değişiklikler için de geçerlidir; ayrıca bazı hepatointoksikasyonlarda şekillenen karaciğer değişiklikleri için de kullanılır

(Urman, 1983; Guyton, 1991; Maclachlan, ve Cullen, 1995; Shivaprasad, 1998; Stalker ve Hayes, 2007).

Karaciğer yangılarında, kimi reaksiyonlar yangısal bir özellik göstermez. Karaciğer yangılarında Kupffer hücreleri mobilize olur. Bununla birlikte, hepatitisin şekillenmediği birçok hastalıkta da Kupffer hücrelerinde mobilizasyon olabilir.. Fokal hepatitise yol açan nedenler, fokal nekroz oluşturan nedenlerdir. Lezyonlar az ya da çok sayıda; akut ya da kronik özellikte ya da granüloamatöz yapıda olabilir. Herhangi bir özellik göstermeyen hepatitis odakları, tamamen raslantısal mikroskobik bulgulardır (Milli ve Hazıromğlu,1997; Erer ve ark, 2007; Berk, 2010; Robbins ve Kumar, 2010; Kumar ve ark, 2014).

1.3.7.2. Karaciğerin Zedelenmeye Karşı Gösterdiği Reaksiyonlar

1.3.7.2.1. Hepato-hücreyel rejenerasyon

Rejenerasyon, karaciğerin kendisinde şekillenen lezyonlara karşı gösterdiği doğal bir reaksiyondur. Rejenerasyonun tam olması için, etkilenen bölgede kan dolaşımı ve safra akımının normal olması; ayrıca, rejenere olan hücre kordonlarına orijinal fibröz ve retikulin çatının öncülük etmesi gerekir. Karaciğer gibi canlılığını uzun süre koruyan diferensiyel hücrelere sahip organlarda, rejenerasyon, sağlam kalan diferensiyel hücrelerin çoğalması ile olur. Bununla birlikte, parenkimal olmayan epitel hücreleri, proliferatif olarak, yeni hepatosit ya da kolangiolar epiteliumun kaynağı olabilmektedir (Kelly, 1985; Lenghaus, 1987; Erer ve ark, 2007; Stalker ve Hayes, 2007; Robbins ve Cotran, 2010).

1.3.7.2.2. Karaciğerde Fibrozis

Karaciğerin kronik zedelenmelere karşı gösterdiği bir reaksiyonlardan birisi de fibrozisdir. Rejenerasyon ve fibrozis, karaciğerde kaba ya da ince nodüler lezyonların şekillenmesine yol açar. Karaciğer nekrozlarından sonra rejeneratif odakalar ile birlikte lokal fibrogenesis şekillenir; lezyona yol açan ajan ya da etken varlığını sürdürürse progresif fibrozis ya da progresif sklerozis şekillenir. Çeşitli yollarla oluşan ve gelişen fibrozis; bilier fibrozis, postnekrotik nedbeleşme, diffuz fibrozisi ve periasiner fibrozis olmak üzere değişik isimlerle adlandırılır (Milli ve Hazıroğlu, 1997; Metin, 2011).

1.3.8. Karaciğerin Toksik Hastalıkları

Karaciğer, intoksikasyonlara, diğer dokulara oranla daha fazla etkilenir. Karaciğer, toksik bileşiklerin detoksifikasyonunu ve ekspresyonunu sağlamakla birlikte, çoğu zaman vücudun diğer organlarında herhangi bir lezyon oluşturmadan kendisi nekroza uğramaktadır. Akut toksik karaciğer zedelenmelerinde; tek hücre nekrozu, koagülasyon nekrozu, zonal nekrozlar ve masif hemorajik yıkımlanma ve çoğunlukla şiddetli periasiner nekroz şekillenir. Aynı şekilde, hidropik ve yağ dejenerasyonları da şekillenir. Kronik toksikasyonlarda; nekrobiyozis, fibrozis, safra duktus hiperplazisi, nodüler rejenerasyon ve safra durgunluğu gibi daha spesifik bulgular görülebilir (Alibasoglu ve Yesildere, 1988; Milli ve Hazıroğlu, 1997; Erer ve ark, 2007; Berk, 2010; Metin, 2011).

1.3.9. Karaciğerin Paraziter Hastalıkları

Kanatlılarda, enterohepatitis olarak da adlandırılan histomonias'de şekillenen karaciğer lezyonları ile ilgili değişik raporlar ve çalışmalardan söz edilmiştir (Tolgay, 1973; Trees, 1990; Arda ve ark, 1994; Alkan ve Bayraktar, 1995).

2. MATERYAL VE METOT

Çalışmanın materyalini, Afyonkarahisar’da değişik tavuk mezbahalarında kesime alınan, 20-22 aylık, yumurtacı beyaz ırk Lohmann ve yumurtacı kahverengi ırk Bovans tavuklardan alınan karaciğerler oluşturdu. 1-Temmuz 2014 / 31-Aralık 2014 Temmuz tarihleri arasında, 6 ay boyunca, kesimleri takip edilebilenler içerisinde, kesime alınan 4856 adet yumurtacı ırk tavuğun karaciğeri, postmortem olarak muayene edildi. Makroskobik muayenelerde lezyonlu ya da lezyon yönünden şüpheli görülen 523 adet tavuğun karaciğeri değerlendirmeye alındı. Karaciğer şemaları üzerinde, alınan doku örneklerinin loblara göre dağılımı işaretlenerek (Tablo 1), lezyonlu karaciğerlerin dış görünüm ve kesit yüzlerinde saptanan makroskobik bulgular, formlara kaydedildi. Gerekli görülen karaciğerlerin makroskopik resimleri çekildi. Daha sonra, mikroskobik incelemeler için; 523 adet karaciğerden örnekler alındı. Karaciğer doku örnekleri, içerisinde % 10’luk tamponlu nötral formalin solüsyonu bulunan plastik kaplara konuldu. Alınan doku örnekleri üzerinde yapılan tüm işlemler, Afyon Kocatepe Üniversitesi Veteriner Fakültesi Patoloji Anabilim Dalı laboratuvarında gerçekleştirildi. Doku parçaları otomatik takip cihazında (LEICA RM 2155) dehidrasyon, şeffaflandırma ve parafinizasyon işlemleri amacıyla alkol ve ksilol serilerinden geçirildi. Hazırlanan parafin bloklardan mikrotomda (Reichert-Rotary) 5 mikron kalınlığında kesitler alındı. Alınan kesitler Hemotoxilen-Eosin boyama yöntemi boyanarak ışık mikroskobunda incelendi. Gerekli görülen olgulardan (normal-şahit karaciğer ile birlikte) ayrıca yağlanmayı ortaya koymak için, dondurma mikrotomu ile 10-12 mikron kalınlığında kesitler alınarak ve Oil Red O ile boyanarak ışık mikroskobunda incelendi (Luna, 1968; Culling et al., 1985). Hazırlanan preparatların mikroskobik incelemeleri; (OLYMPUS U-TVO.5XC-3 kamera ataçmanlı) ışık mikroskobu ile yapıldı. Gözlenen histopatolojik değişiklikler kaydedildi, gerekli görülen kesitlerin mikroskobik resimleri alındı.

Tablo 1: Lezyonlu ya da lezyon yönünden şüpheli doku örneklerinin alındığı karaciğer lobları ve olgu sayıları.

Örneklerin Alındığı Karaciğer Lobları	Olgu Sayısı
Lobus hepaticus dekster	166
Lobus hepaticus sinister	117
Lobus hepaticus lateralis	125
Lobus hepaticus medialis	115
TOPLAM	523

3. BULGULAR

Çalışmada Afyonkarahisar tavuk mezbahalarında 6 ay boyunca kesimleri takip edilebilenler içerisinde, toplam 4856 adet yumurtacı ırk tavuğa ait karaciğerden; lezyonlu ya da lezyon yönünden şüpheli görülen 523 tavuğa ait karaciğer makroskopik olarak incelendi. Yapılan histopatolojik muayeneler sonunda; 523 tavuğun 493'ünde değişik histopatolojik bulgular saptandı, 30 tavuğun karaciğerinde ise kayda değer herhangi bir bulguya rastlanmadı. Böylece, karaciğer bozuklukları, 6 ay süresince takipleri yapılabilen, toplam 4856 yumurtacı ırk tavuğun % 10.15'inde saptandı. Karaciğerde şekillenen patolojik bulgular; dolaşım bozuklukları, metabolizma bozuklukları, dejeneratif, nekrotik, atrofik ve yangısal değişiklikler ile karaciğerin kronik zedelenmelere karşı gösterdiği reaksiyonlar olarak saptandı. Makroskopik ve mikroskopik incelemeler sonucunda; muayene edilen 523 yumurtacı ırk tavuğun karaciğeri içerisinde; gelişim bozukluğu, anomali ya da tümoral değişikliklere ilişkin herhangi bir bulguya rastlanmadı.

Çalışmada karaciğerlerde tespit edilen bulgular ve bunların olgu sayılarına göre dağılımları ile ortaya konulan histopatolojik değişiklikler içindeki (493 hayvana göre) oranlarına ilişkin bilgilerin dökümü Tablo 2' sunuldu.

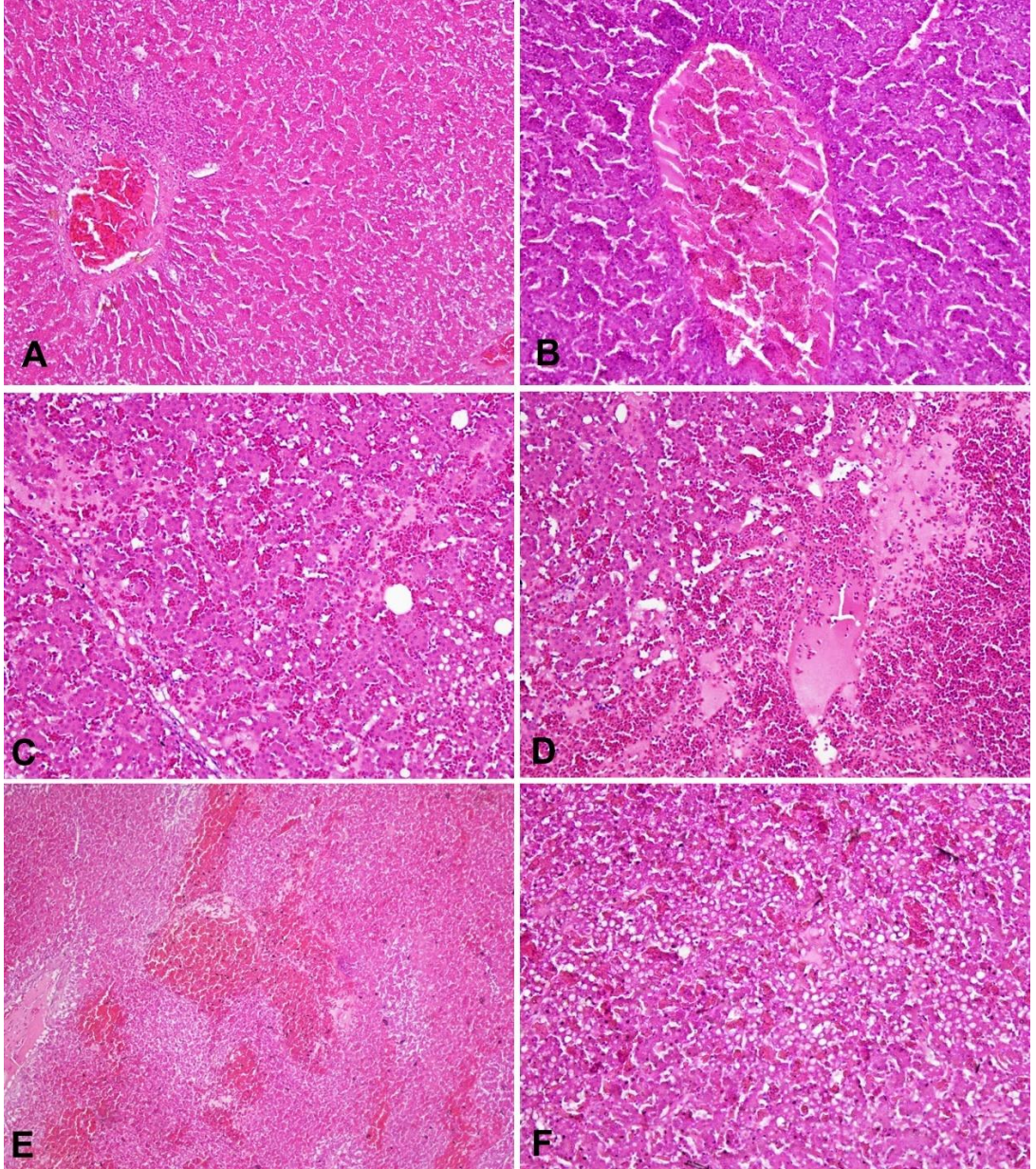
Tablo 2: Karaciğerde tespit edilen bulguların olgulara göre dağılımları ve oranları.

Histopatolojik Bulgular	Olgu Sayısı	Histopatolojik değişiklik içinde oranı (%) (n=493)
I. Dolaşım Bozuklukları	122	24.73
1.Hiperemi ve konjesyon	69	13.99
2. Kanama	38	7.70
3. Tromboz	15	3.04
II.Dejeneratif Değişiklikler	153	31.03
1.Akut hücre şişkinliği	106	21.50
a. Bulanık şişkinlik	54	10.95
b. Hidropik dejenerasyon	33	6.63
c.Balonumsu dejenerasyon	19	3.85
2. Yağ Dejenerasyonu	47	9.53
III Nekrotik Değişiklikler	119	24.13
IV. Atrofik Değişiklikler	18	3.65
V. Pigmentasyon	11	2.23
VI. Yangısal Değişikler	51	10.34
VII. Siroz	19	3.85
TOPLAM	493	100 (%)

Çalışmada 122 tavuğun karaciğerinde (% 24.73) dolaşım bozuklukları içerisinde; hiperemi-konjesyon, kanama ve tromboza ilişkin mikroskopik bulgular görüldü.

Tavukların 69' unda hiperemi- konjesyon saptandı (% 13.99). Makroskopik olarak; karaciğerlerin büyüdüğü, koyu kırmızı- mavımtarak bir renkte ve kenarlarının kütleştiği, kesit yüzeyinden kanın aktığı görüldü. Mikroskopik muayenede; portal (Şekil 1 A.) ve sentral venler (Şekil 1 B) ile sinuzoidler genişlemiş ve eritrositler ile tıka basa dolmuştu (Şekil 1 C., Şekil 1 D., Şekil 1 E.). Bu olguların çoğunda aktif hiperemi vardı. Aktif hiperemili karaciğerlerin bir kısmında, aynı zamanda portal bölgede yer yer mononükleer hücre infiltrasyonu ile karakterize yangısal değişiklikler de dikkati çekti. Aktif hiperemi ile birlikte çoğu olgularda hepatositlerde dejeneratif değişiklikler, bir kısmında da atrofik değişiklikler vardı (Şekil 1 F.)

Çalışmada 38 hayvanda (% 7.70), daha çok periportal ve periasiner alanlarda olmak üzere, konjesyone damarlar çevresinde şiddetli diapedezin kanamalar görüldü (Şekil 2 A ; Şekil 2 B.; Şekil 2 C.). Bu olguların tamamında aynı zamanda sentral ve portal venler konjesyone idi. Bazı olgularda subkapsüler olarak yaygın mikroskopik kanamalar da dikkati çekti (Şekil 2 D.). Makroskopik muayenede; karaciğerin hafif büyüdüğü, koyu kırmızı bir renk aldığı, kenarlarının kısmen kütleştiği, kesit yapıldığında, kesit yüzünden çok miktarda kanın aktığı görüldü.

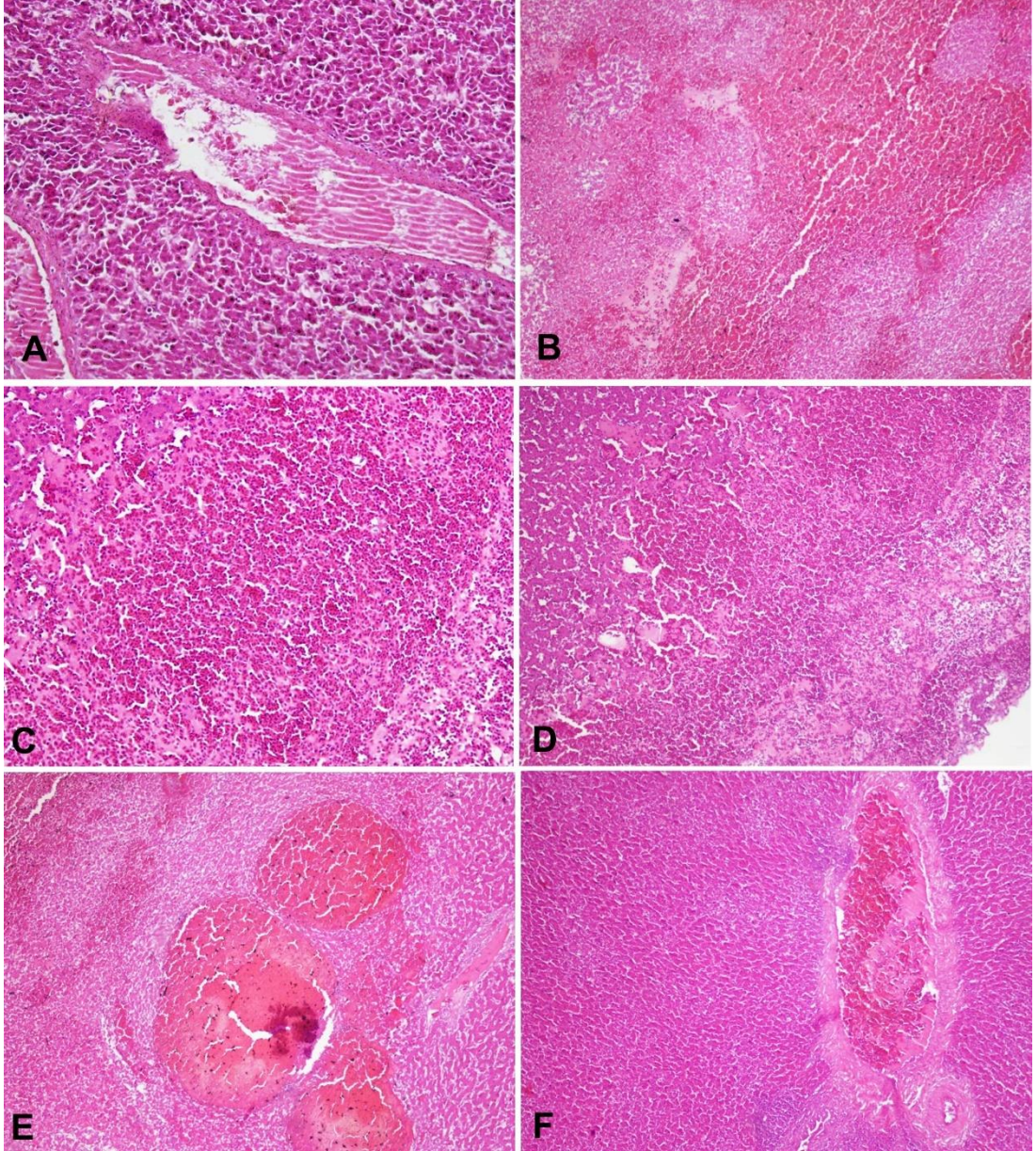


Şekil 1 A. Portal vende konjesyon, HEx10.; **Şekil 1 B.**Sentral vende konjesyon, HEx 20.; **Şekil 1 C.** Sinuzoidlerde konjesyon, HEx20.; **Şekil 1 D.** Sinuzoidlerde ve venlerde şiddetli konjesyon, HEx20.; **Şekil 1 E.**Sinuzoidlerde ve venlerde şiddetli konjesyon,HEx10.; **Şekil 1 F.** Aktif hiperemi ile birlikte hepatositlerde dejeneratif deęişiklikler, HEx20.

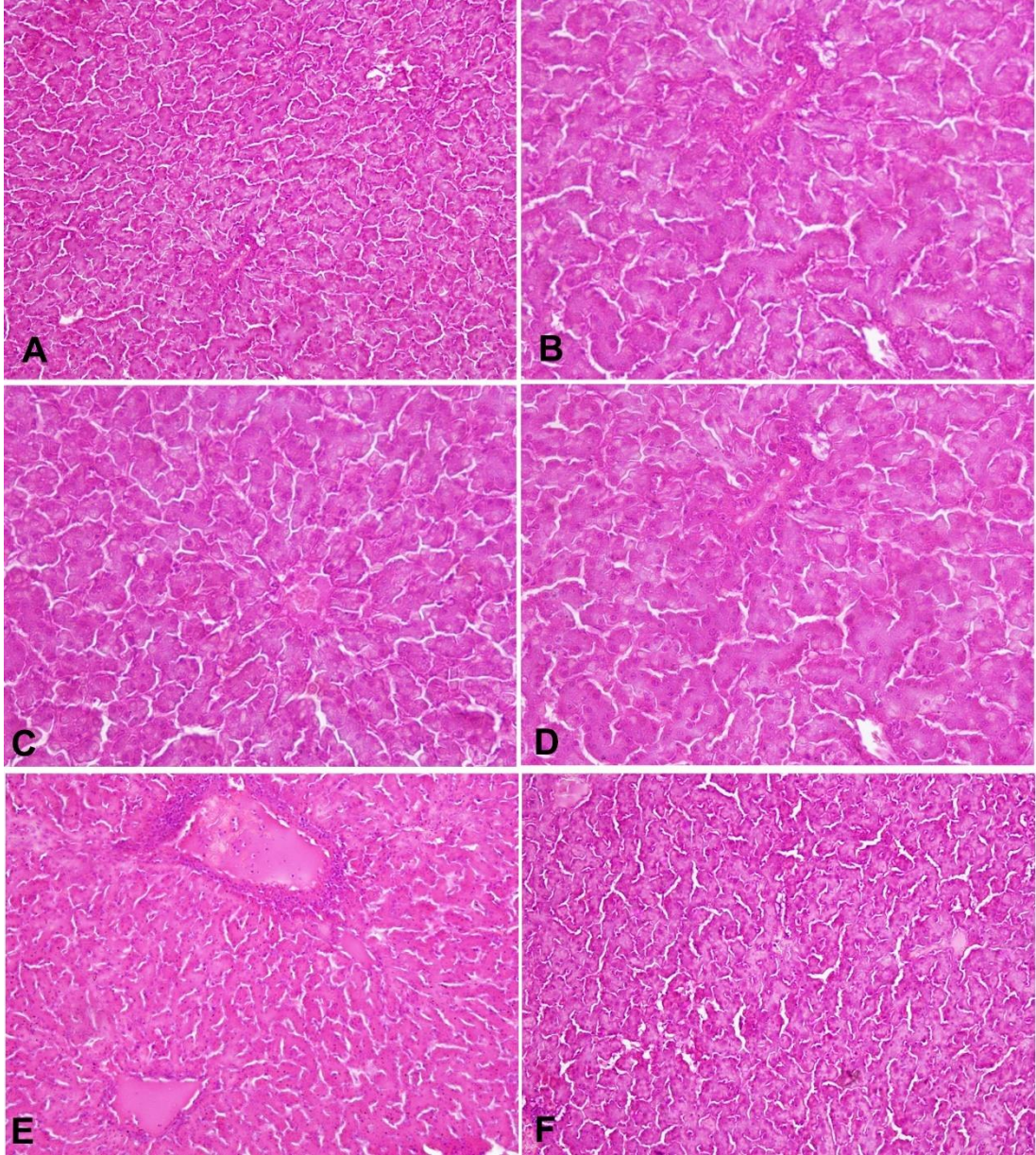
On tavuğun karaciğerinde, damarlarda pembe veya maviye boyanmış halde, içlerinde eritrositlerin tıka basa yoğun bir şekilde bulunduğu, biçimsiz kitleler halinde (Şekil 2 E.), bir kısmında organizasyonların da şekillendiği trombozlar dikkati çekti (Şekil 2 F.). Karaciğerde trombozun şekillendiği olguların tamamında, aynı zamanda atrofik değişiklikler de gözlemlendi.

Tavukların büyük bir çoğunluğunda -153 tavuk- (% 31.03) karaciğerde distrofik değişiklikler kaydedildi. Distrofik değişiklikler, çeşitli dejeneratif veya nekrotik değişiklikler olarak kaydedildi.

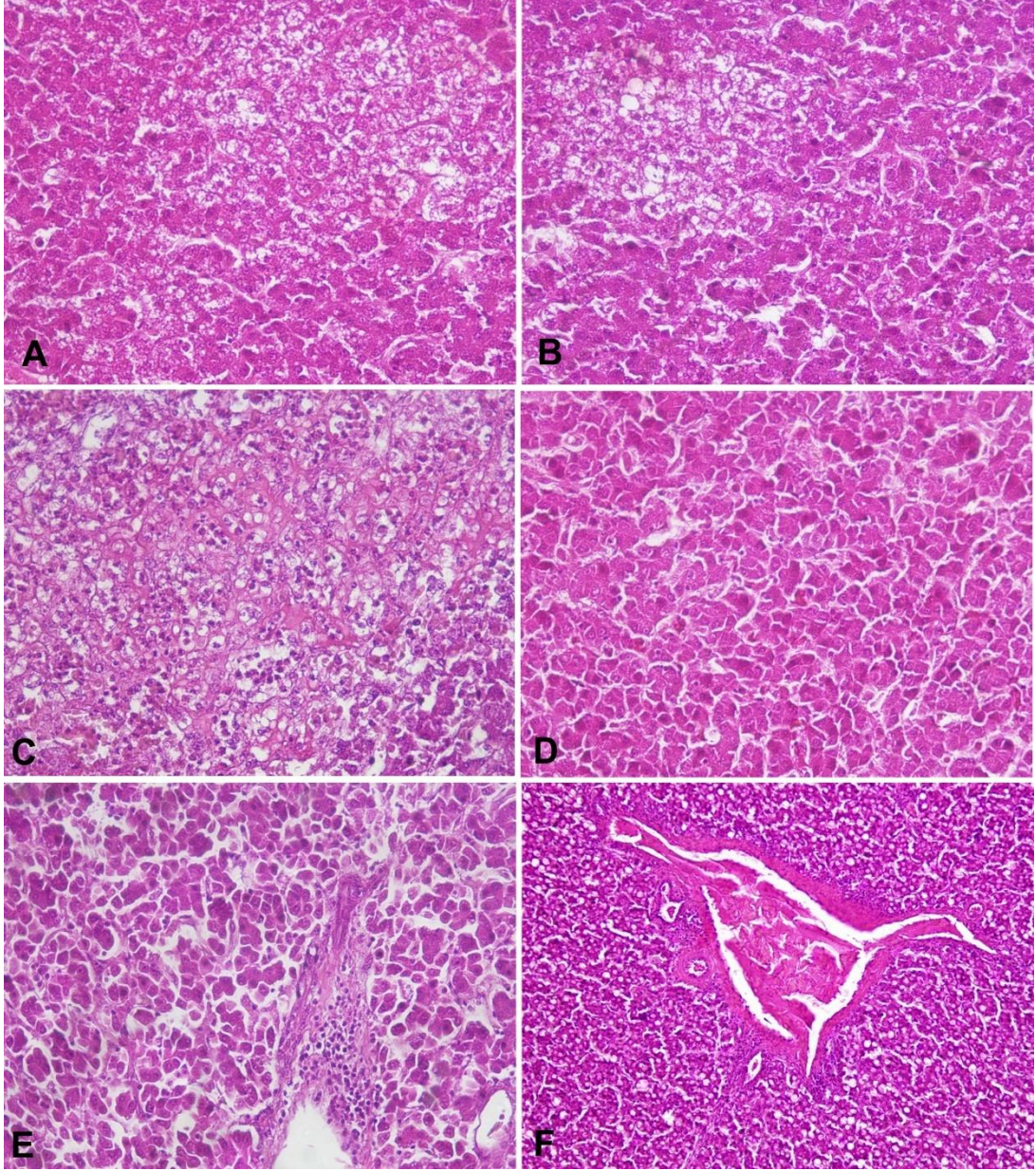
Toplam 106 tavuğun karaciğerinde (% 21.50) akut hücre şişkinliği saptandı. Bunların 54'ü bulanık şişkinlik (%10.95), 33'ü hidropik dejenerasyon (% 6.63) ve 19' u (% 3.85) balonumsu dejenerasyona ilişkin bulguları. Makroskobik muayenelerde, karaciğerler hafif büyümüş ve ağırlaşmış, kapsülası düzgün ve gergin, kesit yüzü taşkındı; kenarları kütleleşmiş, şişkin ve soluktu. Mikroskobik bakıda, bulanık şişkinlik bulutumsu dejenerasyon saptanan olgularda, hücre sitoplazması şişkin, açık renkli ve ince granüler halde idi (Şekil 3 A.; Şekil 3 B.; Şekil 3 C.; Şekil 3 D.; Şekil 3 F.). Mikroskop sahasında yer yer periportal yangısal değişiklikler de vardı (Şekil 3 E). Hidropik dejenerasyonun şekillendiği olgularda, sınırlı alanlardaki bazı hepatositler daha şişkin ve stoplazması daha açık renkte idi (Şekil 4 A. ; Şekil 4 B.). Bazı olgularda hepatositler balon gibi şişmişlerdi-balonumsu dejenerasyon (Şekil 4 C.). Bazı hepatositlerin çekirdekleri hiperkromatikti (Şekil 4 D) ve hafif şiddette periportal mononükleer hücre infiltrasyonları ile karakterize yangısal değişiklikler vardı (Şekil 4 E.).



Şekil 2 A.Konjesyone damarlar çevresinde şiddetli diapedezin kanamalar, HEx20.; **Şekil 2 B.** Konjesyone damarlar çevresinde çok şiddetli diapedezin kanamalar, HEx 10.; **Şekil 2 C.** Konjesyone damarlar çevresinde şiddetli diapedezin kanamalar, konjesyon, HEx20.; **Şekil 2 D.** Subkapsüler yaygın kanamalar, HEx20.; **Şekil 2 E.**Tromboz kitleleri, HEx10.; **Şekil 2 F.** Organize olmuş trombus, HEx10.

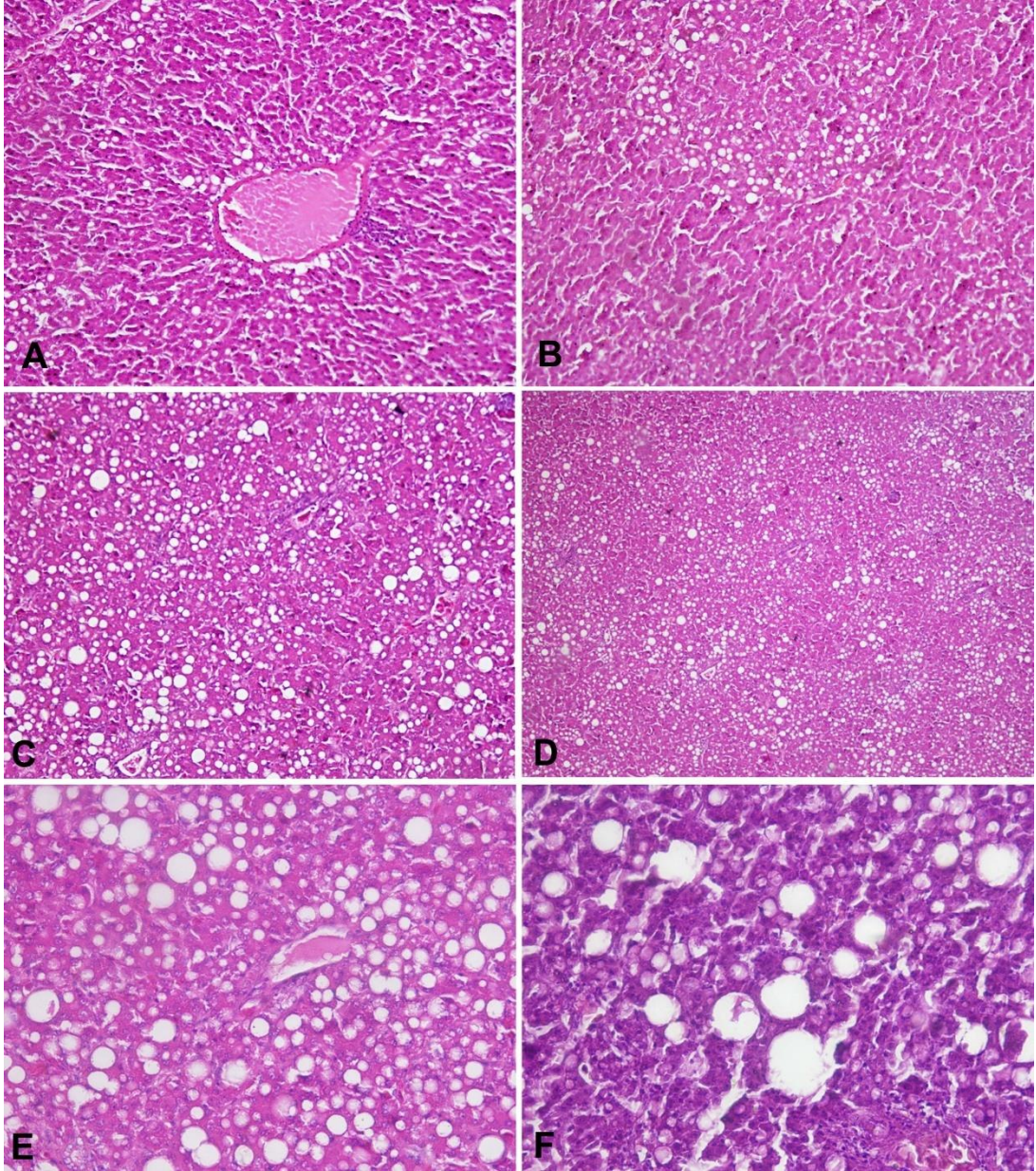


Şekil 3 A.Bulanık şişkinlik-bulutumsu dejenerasyon, HEx20.; **Şekil 3 B.** Bulanık şişkinlik-bulutumsu dejenerasyon, HEx 40.; **Şekil 3 C.** Bulanık şişkinlik-bulutumsu dejenerasyon, HEX40. **Şekil 3 D.** Bulanık şişkinlik-bulutumsu dejenerasyon, HEX40.; **Şekil 3 E** Bulanık şişkinlik ve periportal yangısal değişiklikler, HEX20 .; **Şekil 3 F.** Bulanık şişkinlik- bulutumsu dejenerasyon, HEx20.



Şekil 4 A. Hidropik dejenerasyon, HEx40.; **Şekil 4 B.** Hidropik dejenerasyon, HEx 40.; **Şekil 4 C.** Balonumsu dejenerasyon, HEx40.; **Şekil 4 D.** Hepatositlerde hiperkromazi, HEx40.; **Şekil 4 E** Bazı hepatositlerde hiperkromazi ve hafif şiddette, periportal mononükleer hücre infiltrasyonları ile karakterize yangısal değişiklikler, HEx40 ; **Şekil 4 F.** Sabun köpüğü tarzında, küçük damlacıklı perilobüler yağlanma, HEx20.

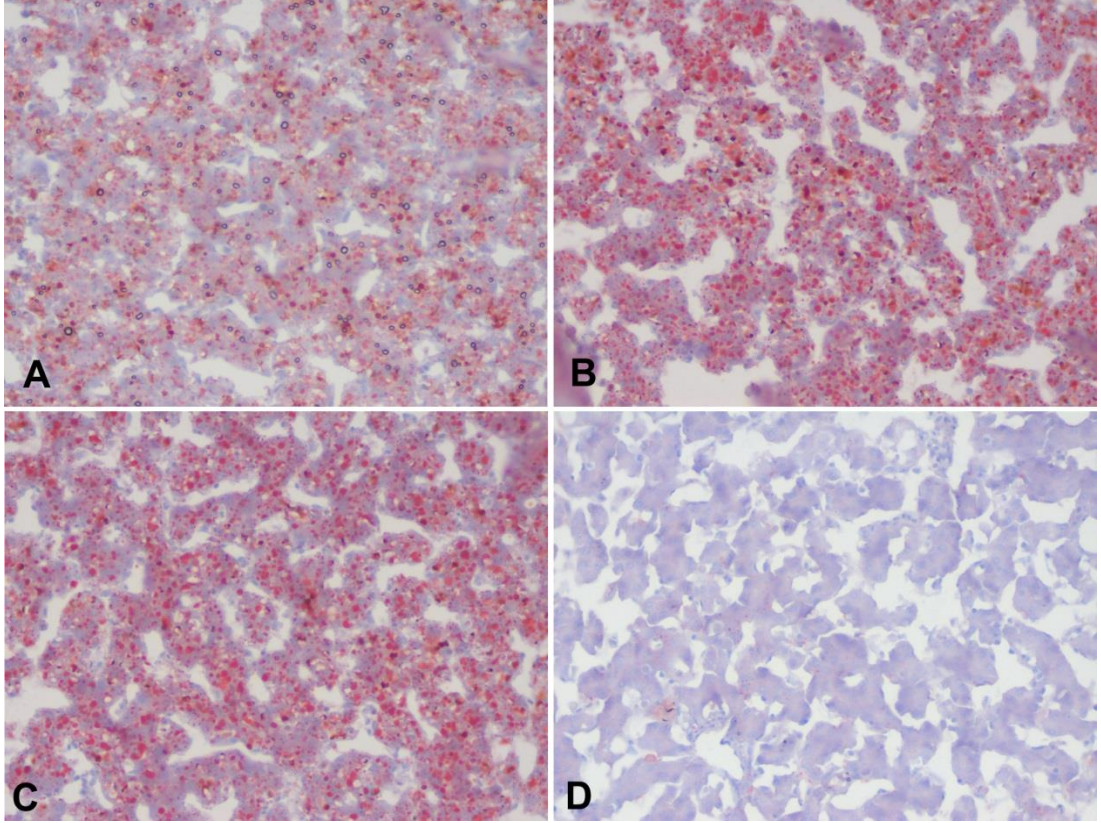
Toplam 47 tavuğa ait karaciğerde (% 9.53) yağ dejenerasyonu ortaya kondu. Makroskopik olarak; karaciğerler büyümüş, kenarları kütleşmiş ve kesit yüzü taşkındı; açık sarımsı renkte ve yağlı bir görünümde idi. Mikroskopik incelemelerde; değişik olgularda, sabun köpüğü tarzında ve küçük damlacıklı olmak üzere, perilobüler (Şekil 4 F.), sentrilobüler (Şekil 5 A.) veya midzonal (Şekil 5 B.) yerleşimli, bazı olgularda ise, genellikle diffuz bir yağlanma tablosu hakimdi (Şekil 5 C.). Bu hepatositlerin stoplazmasında, değişen sayı ve büyüklükte, parlak, homojen veya ince sabun köpüğü görünümünde, keskin sınırlı, irili-ufaklı şişkin vakuoller-diffuz yağlanma vardı (Şekil 5 D.; Şekil 5 E.). Hücre çekirdeği eksantirik yerleşimli veya tamamen silinmişti. Karaciğer dokusu, küçük büyütmede adeta bir yağ dokusunu andırıyordu. Diffuz yağlanma ile birlikte bazı olgularda, hücre içindeki yağ damlacıklarının birbirleriyle birleştikleri ve daha büyük yağ globüllerini-yağ kistlerini- oluşturmaları gözden kaçmadı (Şekil 5 F.).



Şekil 5 A. Sentrilobüler-periasiner yağlanma, HEx10.; **Şekil 5 B.** Midzonal yağlanma, HEx 20.; **Şekil 5 C.** Diffuz yağlanma, HE x20.; **Şekil 5 D.** Hepatositlerin stoplazmasında, parlak, homojen veya ince sabun köpüğü görünümünde, irili-ufaklı şişkin vakuoller-diffuz yağlanma, HEx10.; **Şekil 5 E.** Hepatositlerin stoplazmasında, parlak, homojen veya ince sabun köpüğü görünümünde, irili-ufaklı şişkin vakuoller -diffuz yağlanma, HEx40 .; **Şekil 5 F.** Yağ globülleri-yağ kistleri, HEx40.

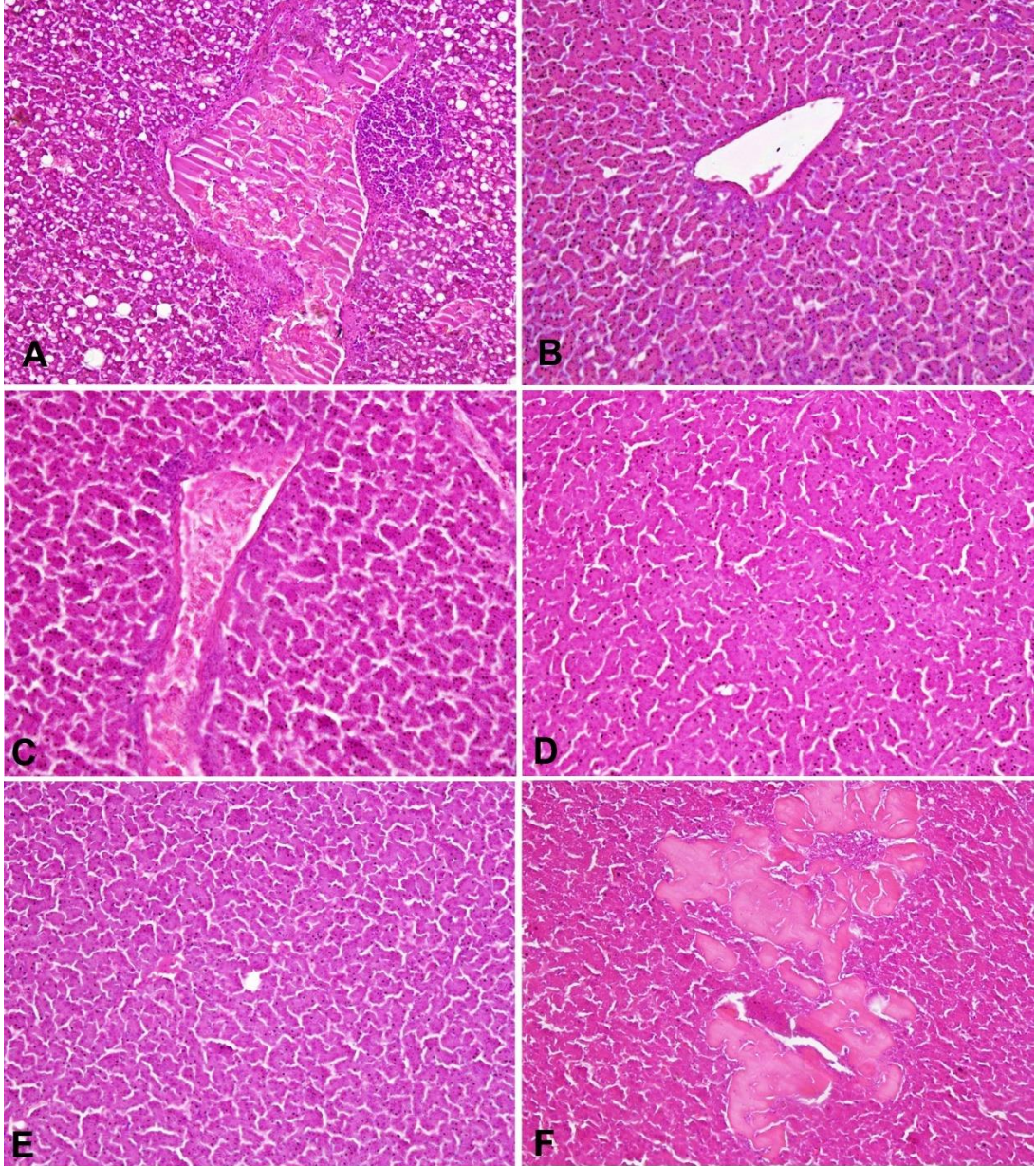
Hemotoxilen-Eosin ile yapılan boyamalarda yağlanmanın görüldüğü olgulara ait karaciğerlerin dondurma mikrotomu ile yapılan kesitlerinin Oil Red ile yapılan boyamalarında, yağların, pembe –kırmızıya boyanarak pozitif reaksiyon verdiği görüldü (Şekil 6 A.; Şekil 6 B.; Şekil 6 C.; Şekil 6 D.).

Yağlanma ile birlikte bazı karaciğerlerde aynı zamanda konjesyon ve daha çok periportal bölgede olmak üzere, fokal veya diffuz mononükleer hücre ve Kupffer hücre infiltrasyonları dikkati çekti (Şekil 7 A.).



Şekil 6 A.; Şekil 6 B.; Şekil 6 C.; Karaciğerde diffuz yağlanma, Oil Red O x 40.; Şekil 6 D. Normal (şahit) karaciğer dokusu, Oil Red O x 40.

Muayene edilen tavukların 119'unda (% 24.13) karaciğerde farklı morfolojik görünümlü nekrotik değişiklikler hakimdi. Makroskopik olarak karaciğerlerin yüzeyinde ve yer yer kesit yüzünde, değişen sayılarda, boz-beyaz-sarımsı renkli odaklar serpiştirilmiş haldeydi. Mikroskopik bakıda; bir kısmında periasiner (Şekil 7 B.), bir kısmında periportal alanlarda (Şekil 7 C.) nekroz şekillenirken, olguların büyük çoğunluğunda nekroz hem periasiner, hem midzonal hem de periportal yerleşimli-diffuzdu ve genellikle piknoz ile karakterize koagulasyon nekrozu tabiatındaydı (Şekil 7 D.; Şekil 7 E.).Koagulasyon nekrozu, çoğu olgularda, tüm mikroskop sahasında görüldü. Bazı hepatositlerin çekirdekleri seçilebilirken, bazıları tamamen gözden silinmiş, doku homojen-pempe görünümde nekroz alanları ile bezenmişti (Şekil 7 F.). Hepatositlerin çekirdekleri genellikle piknotikti ve hücre sınırları seçilebiliyordu. Bazı hepatositlerin çekirdeklerinde ise karyoreksis ve karyolizis vardı. Nekrotik değişiklikler ile birlikte, özellikle periportal alanlarda olmak üzere (Şekil 8 A.), bazı olgularda periportal ve tüm mikroskop sahasına dağılmış odaklar halinde, yaygın monoukleer hücre infiltrasyonları dikkati çekti (Şekil 8 B.).



Şekil 7 A. Konjesyon, periportal yağlanma ve periportal fokal mononuklear hücre infiltrasyonu, HEx20.; **Şekil 7 B.** Periasiner koagülasyon nekrozu, HEx 20.; **Şekil 7 C.** Periportal koagülasyon nekrozu,HEx20.; **Şekil 7 D.** Piknoz ile karakterize diffuz koagülasyon nekrozu, HEx10.; **Şekil 7 E.** Piknoz ile karakterize diffuz koagülasyon nekrozu, HEx20.; **Şekil 7 F.** Hepatositlerde silinme ve homojen-pempe görünümde nekroz alanları, HEx20.

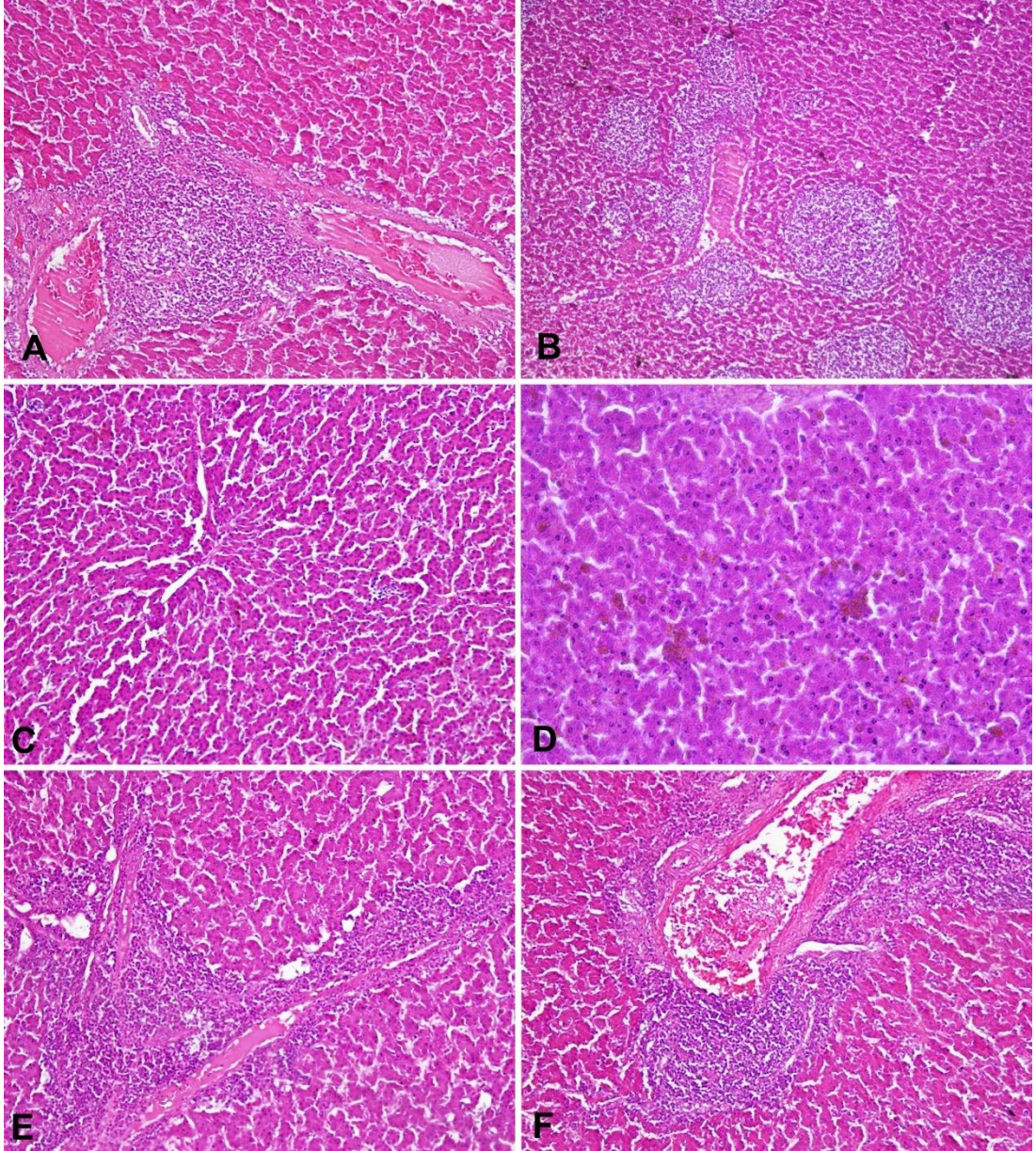
Tavukların 18'inin (% 3.65) karaciğerinde atrofik değişiklikler fark edildi. Bu olgularda karaciğer makroskopik olarak; koyu renkte, küçümüş, hafif sert kıvamda ve kapsulası granüler görünümde idi. Mikroskopik incelemelerde, hepatositler küçülmüş, stoplazmaları azalmış ve sayıca artmış, portal aralıklar ve vena sentralisler birbirine daha yakınlaşmış ve sinusoidler genişlemiş bir görünümde idi (Şekil 8 C.). Atrofik değişiklikler görülen olguların hemen hemen tamamına yakınında, aynı zamanda damarlarda tromboza ilişkin değişiklikler de vardı.

Pigmentasyon

Çalışmada, 11 tavuğun (% 2.23) karaciğerinde mikroskopik bakıda; safra kapillarlarında, Disse aralıklarında ve hepatositlerin stoplazmasında yeşilimsi- sarı veya kahverengi kitleler halinde safra pigmentasyonu dikkati çekti (Şekil 8 D.)

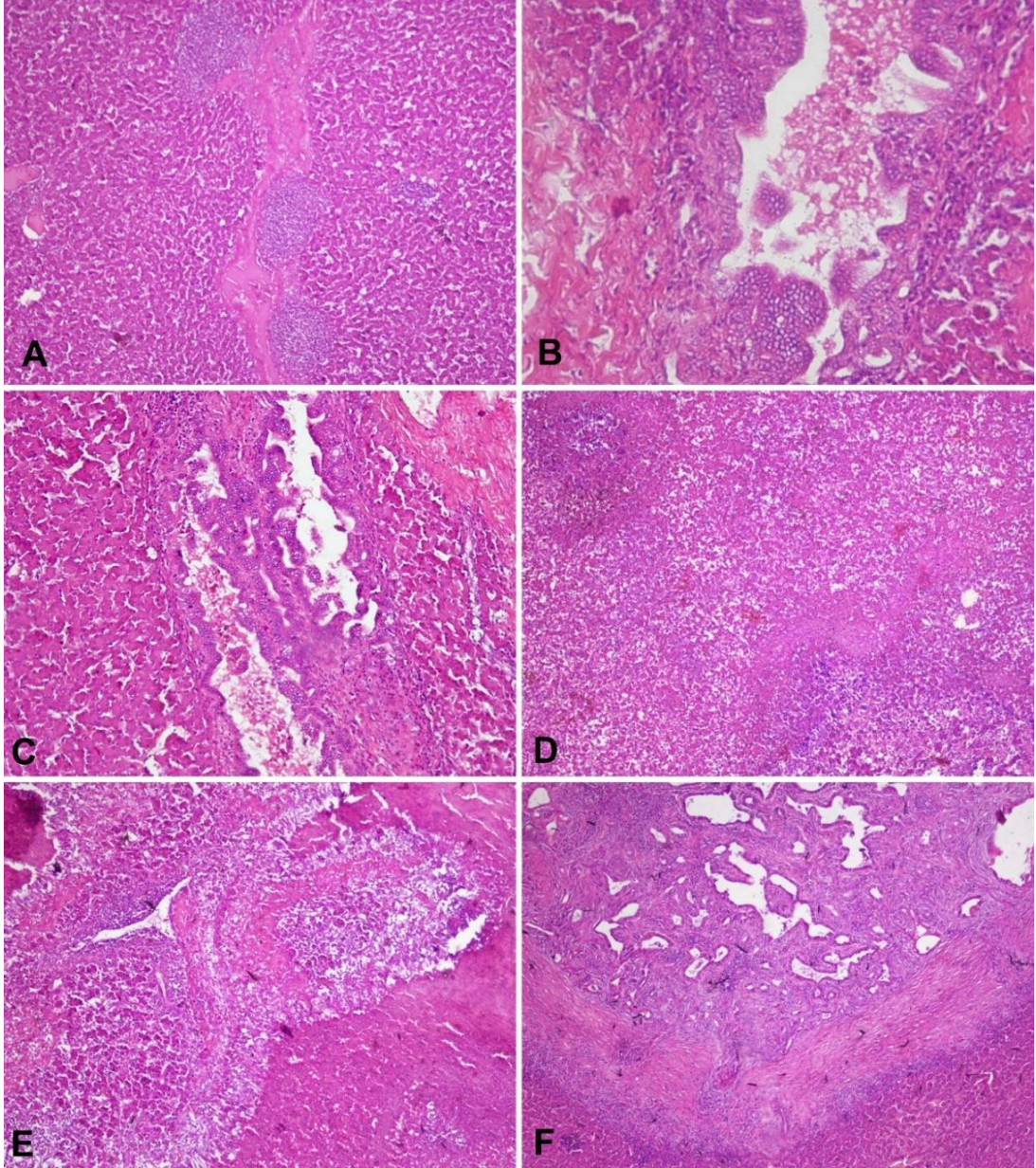
Yangısal değişiklikler

Çalışmada, toplam 51 tavuğa ait karaciğerde (% 10.34) hepatitise ilişkin bulgular kaydedildi. Makroskopik olarak; karaciğerler genellikle hafif şişkin, büyümüş ve yer yer granüler görünümdeydi. Dış yüzünde ve yer yer kesit yüzünde, boz-beyaz renkli odaklar vardı. Mikroskopik değişiklikler; akut ya da kronik hepatitlerin özelliklerini çağrıştırıyordu. Genellikle periportal ve periasiner alanlarda, fokal mononükleer hücre infiltrasyonları ile karakterize yangısal değişiklikler görüldü (Şekil 8 E.; Şekil 8 F; Şekil 9 A.). Kupffer hücreleri büyümüş ve sayıları artmıştı; çekirdekleri vezikülerdi. Bazı olgularda safra kanallarında proliferasyon, safra kanalı mukoza epitellerinde hiperplazi ve yer yer dilatasyonlar ile birlikte intralobüler ve ekstra lobüler bağ doku artışı görüldü (Şekil 9 B.; Şekil 9 C.).



Şekil 8 A. Nekrotik değişiklikler ve periportal monouklear hücre infiltrasyonları, HEx20.; **Şekil 8 B.** Periportal , odaklar halinde, yaygın monouklear hücre infiltrasyonları, HEx 10.; **Şekil 8 C.** Atrofi, HEx20.; **Şekil 8 D.** Safra kapillarlarında, Disse aralıklarında ve hepatositlerin stoplazmasında safra pigmenti, HEx40.; **Şekil 8 E.** Periportal fokal mononükleer hücre infiltrasyonları, HEx20.; **Şekil 8 F.** Periportal fokal mononükleer hücre infiltrasyonları, HEx20.

Çalışmada 19 olgunun (% 3.85) karaciğerinde postdistrofik siroz bulgularını anımsatan değişiklikler dikkati çekti. Bu olguların karaciğerleri makroskopik olarak sert kıvamlı ve küçülmüş olup, kapsülası pürüzlü idi. Mikroskopik incelemelerde, genellikle portal alanlardan başlayan ve lobulusların çevresinde artmaya devam eden fibröz bağ doku artışı görüldü. Bağ doku artışının karaciğer parankimini yer yer tamamen sildiği-postdistrofik-postnekrotik siroz (Şekil 9 D.) ve rejeneratif psöudolobulusların şekillendiği dikkatlerden kaçmadı (Şekil 9 E.). Bazı olgularda bağ doku alanları genç ve hücresel, çoğunlukla olgun olup, fibröz karakterdeki portal aralıklarda mononükleer ve tek tük heterofil hücre infiltrasyonları vardı. Bu alanlardaki bağ dokuda çok sayıda, disfonksiyonel, dilate, primitif, yeni şekillenmiş, küçük, içi boş safra duktusları da görüldü (Şekil 9 F.).



Şekil 9 A. Periportal fokal mononükleer hücre infiltrasyonları, HEx10.; **Şekil 9 B** Safra kanallarında proliferasyon, mukoza epitellerinde hiperplazi, dilatasyonlar ile intra ve ekstra lobüler bağ doku artışı, HEx40.; **Şekil 9 C.** Safra kanallarında proliferasyon, mukoza epitellerinde hiperplazi, dilatasyonlar ile intra ve ekstra lobüler bağ doku artışı HEx20.; **Şekil 9 D.** Postdistrofik siroz, HEx10.; **Şekil 9 E.** Rejeneratif psödolobuluslar, HEx10.; **Şekil 9 F** Yaygın bağdoku artışı, çok sayıda disfonksiyonel, dilate,yeni şekillenmiş, küçük, içi boş safra kanalcıkları, HEx10.

4. TARTIŞMA

Günümüzde, sanayileşme ve kentleşme alanında kaydedilen gelişmeler, tarımsal alanların ve meraların giderek azalmasına, bunun sonucu olarak da hayvansal protein gereksinimini karşılamada, yetiştirilme ve verim özellikleri nedeniyle, kanatlı yetiştiriciliği önemli bir sektör haline dönüşmüştür (Aydın, 1984; Eröksüz, 1993; Alkan ve Bayraktar 1995; Reis 2005; Civaner, 2007; Windhorst, 2007; Anonim. 2010). Bu yönüyle, Ülkemizde Afyonkarahisar ili, gerek yumurtacı ve gerekse etçi ırk tavuk yetiştiriciliği, üreticiliği ve işletmeciliği yönünden, hem üretim potansiyelleri ve hem de hayvan sayısı bakımından önemli bir merkez konumundadır (Yum-bir, 2013).

Hastalıkların tanısında postmortal patolojik incelemelerin önemi aşikardır. Bu durum, kanatlı hayvan hastalıklarının tanısı için de geçerlidir. Nitekim, klinik olarak elde edilemeyecek pek çok veriye ve hastalık bulgularına ancak, postmortal patolojik muayeneler sonucunda ulaşılabilir. Bu yüzden, bu çalışma, Afyonkarahisar ilinde, kanatlı hayvan hastalıklarının ortaya konulmasına yönelik olarak, kanatlı mezbahalarında kesilen yumurtacı ırk tavukların ele alınması ve karaciğerlerinin patomorfolojik muayeneleri üzerine kurgulandı (Berkin ve Alçığır, 1999).

Veteriner Hekimlikte, karaciğerde meydana gelen patomorfolojik bozukluklar, verim performansında önemli ölçüde düşüslere ve kayıplara yol açabilmektedir. Karaciğer bozukluklarında, aynı zamanda ölümlerin de şekillenmesi ve ayrıca hastalıklı karaciğerlerin mezbahalarda imhası edilmesi yüzünden, hayvancılık sektöründe, hiç de rantabl olmayan veya istenmeyen, çok büyük önemli ekonomik kayıplar şekillenmektedir (Bull, 1961; Kelly, 1985; Lenghause, 1987).

Karaciğer lezyonlarının patolojisi ve bunların prevalansına yönelik evcil memeli hayvanlarda, yurtiçi ve yurt dışı kaynaklı olarak pek çok mezbaha çalışmanın varlığına karşın (Jatav et al.,2008; Ahmedullah et al., 2007; Q'Sullivan, 1995; Sing and Parihar, 1988; Oruç, 2009; Gözün ve Kıran, 1999), ülkemizde kanatlılarda, sadece Eröksüz tarafından, etçi broiler ırkı piliçlerde karaciğer değişiklikleri üzerine

yapılan bir çalışmanın dışında (Eröksüz,1993; Karadaş ve ark., 1997; Durgut ve ark 2003; Akyiğit, 2007; Balkaya ve ark 2009; Gözün ve Kıran 1999; Berk, 2010; Altun, 2012; Altun ve Sağlam 2014; Kılınç ve Sağlam 2016), karaciğer lezyonlarının patolojilerine yönelik herhangi bir çalışmaya ya da kayda rastlanılamamıştır.

Bu çalışma, Afyonkarahisar ili tavuk mezbahalarında kesime alınan yumurtacı ırk tavukların karaciğerlerinin, kesim sonrası, patomorfolojik olarak muayene edilmesi ve incelenen tavuklara ait karaciğerlerdeki bozuklukların patomorfolojik özelliklerinin ortaya konulması ve bu bozuklukların sayısal bazda oranlarının tespit edilmesi maksadıyla yapılmıştır.

Bu kapsamda çalışmada, Afyonkarahisar ilinde, tavuk mezbahalarında 6 ay boyunca kesimleri takip edilebilen, 20-22 aylık, yumurtacı ırk, toplam 4856 adet tavuğa ait karaciğerden; lezyonlu ya da lezyon yönünden şüpheli görülen 523 tavuğa ait karaciğer makroskobik olarak incelenmiş, bunlardan 493 tavuğun karaciğerinde farklı histopatolojik bulgular saptanmış ve böylece karaciğer bozukluklarının oranı % 10.15 olarak kaydedilmiştir. Çalışmada, lezyonlu ya da lezyon yönünden şüpheli görülen karaciğerlerden; 166 tavukta lobus hepaticus deksterden, 125 tavukta lobus hepaticus lateralsiden, 117 tavukta lobus hepaticus sinisterten ve 115 tavukta lobus hepaticus medialisden örnekler alındı (Tablo 1). Çalışmada 30 tavuktan alınan karaciğerlerde kayda değer herhangi bir bulguya rastlanmadı.

Çalışmada, histopatolojik muayeneler neticesinde; dolaşım bozuklukları, metabolizma bozuklukları, dejeneratif, nekrotik, atrofik ve yangısal değişiklikler ile karaciğerin kronik zedelenmelere karşı gösterdiği reaksiyonlara ilişkin bulgular saptandı (Tablo 2). Lezyonlu karaciğerlerin 153' ünde (% 31.03) dejeneratif değişikliklerin şekillendiği ve şekillenen tüm değişiklikler içerisinde ilk sırayı aldığı görüldü. Dejeneratif değişiklikler içinde de ilk sırayı 106 olguda (% 21.50) akut hücre şişkinliğinin aldığı dikkati çekti. Akut hücre şişkinliği de kendi içinde; 54 olguda (%10 95) bulanık şişkinlik-bulutumsu dejenerasyon-, 33 olguda (% 6.63) hidropik dejenerasyon ve 19 olguda (%3.85) balonumsu dejenerasyon tespit edildi. Dejeneratif değişikliklerden yağ dejenerasyonu 47 olguda (% 9.53) ortaya

konu. Dejeneratif deęişiklikleri, 122 olgu (% 24.73) ile dolařım bozuklukları takip etti. Dolařım bozuklukları ierisinden; 69 olguda (% 13.99) hiperemi-konjesyon gzlenirken, 38 olguda ((% 7.70) kanama ve 15 olguda (% 3.04) tromboz tespit edildi. Dolařım bozukluklarının ardından, 119 olguda (% 24.13) nekrotik deęişikliklerin, 51 olguda (% 10.34) yangısal deęişikliklerin, 19 olguda (% 3.85) siroza iliřkin histopatolojik deęişikliklerin, 18 olguda (% 3.65) atrofik deęişikliklerin ve 11 olguda (% 2.23) da pigmentasyona iliřkin deęişikliklerin řekillendięi grld. Atrofik deęişikliklerin řekillendięi karacięerlerin oęunda, dolařım bozukluklarından, bir kısmında organizasyonların da řekillendięi tromboza iliřkin mikroskopik deęişiklikler dikkatlerden kamadı. alıřmada karacięerlerde geliřim bozukluęu, anomali ya da tmoral deęişikliklere iliřkin herhangi bir bulguya rastlanmadı.

Bu alıřma, bařından itibaren, yumurtacı ırk tavuklarda karacięerde, hangi tipte ve zellikte veya řekildeki lezyonların ortaya konulmasına ynelik bir alıřma olarak dřnld, bulguların etiopatogenezislerine ynelik olarak bir planlama yapılmadı. Ayrıca alıřmada, her iki ırk (yumurtacı beyaz ırk Lohmann ve yumurtacı kahverengi ırk Bovans) arasında, patolojik bulguların deęerlendirilmesinde de bir ayırımı ya da bir kasifikasyona gidilmedi. Byle bir durum, alıřmanın amaları arasında da yoktu.

alıřmada, karacięerde saptanan tm patomorfolojik deęişiklikler ve bunların morfolojik zellikleri, klasik kaynaklardaki ve literatrdeki bildirimleri ile tam bir uyum halinde idi. alıřmada gzlenen deęişiklikler akut ve kronik toksik karacięer zedelenmelerinde bildirilen deęişiklikler ile birebir rtřyordu (Lenghaus, 1987; Guyton, 1991; Maclachlan ve Cullen, 1995; Robins ve Kumar, 2010). Bunun yanı sıra; karacięer lezyonlarının, uzun sreli beslenme bozuklukları, iskemik, metabolik, toksik, enfeksiyz veya mikotoksinler, karacięer distrofileri, hipoksi, hipoksemi, anemi, kronik beslenme bozuklukları veya karacięerin akut ve kronik venz durgunluk halleri gibi farklı patogenetik mekanizmalar sonucu da řekillenmiř

olabileceğini düşündürdü (Baran ve Köküuslu, 1981; Urman, 1983; Guyton, 1991; Maclachlan ve Cullen, 1995; Erer ve ark, 2007; Robins ve Cotran, 2010).

Çalışmada, şekillenen yangısal değişikliklerin, olasılıkla akut veya subakut bakteriemiler sırasında meydana gelmiş olabileceğini de akla getirdi. Ayrıca, bazı preparatlarda periportal alanlarda ve yaygın bir biçimde görülen lenfoid follikül tarzındaki mononükleer hücre infiltrasyonları da muhtemelen, etkene ya da bazı spesifik ajanlara (aflotoksikoziste olduğu gibi) karşı gelişen bir immünolojik reaksiyonla ilgili olabileceğini düşündürdü (Milli ve Hazıroğlu, 1997; Kelly, 1985; Gözün ve Kıran, 1999).

Çalışmada, çoğu olgularda karaciğer preparatlarında diffuz bir yağlanma tablosu hakimdi. Bu tablo, toksik karaciğer zedelenmesine yorumlandı. Tavuklarda, düzensiz ve dengesiz rasyonların tüketimi veya enerji düzeyi yüksek rasyonların tüketimi sonucu görülen yağlı karaciğer sendromunda da, yağlanmada ileri sürülen benzer histopatolojik bulgulardan söz edilmiştir (Gözün ve Kıran, 1999).

Çalışmada, periportal alanlarda yağın bir şekilde görülen bağdoku artışı, safra kanallarında hiperplazi ve proliferasyonlar karaciğerin kronik zedelenmelere karşı gösterdiği reaksiyonlardan biri olarak değerlendirilmiştir. Fibrozis, bilier fibrozis, postnekrotik nedbeleşme, diffuz karaciğer fibrozisi ve periasiner fibrozis gibi çeşitli formları olan, bağdokunun aşırı artışıdır. Çalışmada histopatolojik olarak bazı preparatlarda ortaya konan pseudolobulasyon, fibrozisin yavaş gelişerek portal aralıkları vena sentralisler ile birleştirmesi ve klasik lobulusları bölmesi, siroza karşı şekillenen bir reaksiyon olarak değerlendirilebilir (Baran ve Köküuslu, 1981; Urman, 1983; Lenghaus, 1987; Alibasoğlu ve Yeşildere, 1988; Guyton, 1991; Maclachlan ve Cullen, 1995; Köküuslu, 1996; Milli ve Hazıroğlu, 1997; Erer ve ark, 2007; Berk, 2010; Robins ve Cotran, 2010; Metin, 2011).

5. SONUÇ VE ÖNERİLER

Dünya ölçeğinde, sanayileşme ve kentleşme alanında kaydedilen gelişmeler, tarımsal alanların ve meraların giderek azalması sonucunu doğurmuş, bunun sonucu olarak da entansif yetiştirilme ve üretilme kabiliyetleri ve verim olanakları nedeniyle, kanatlı yetiştiriciliği hem önemli bir işletmecilik haline gelmiş hem de istihdam alanı yaratmıştır. Hayvansal kaynaklı protein gereksinimini gidermek için, Ülkemizde ve Dünya'da et ve yumurta tavukçuluğuna yönelik işletmelerin sayısı, her geçen gün artmaktadır. Ülkemizde Afyonkarahisar ili, gerek yumurtacı ve gerekse etçi ırk tavuk yetiştiriciliği, üreticiliği ve işletmeciliği yönünden, çok önemli bir merkez konumundadır.

Karaciğer bozuklukları, hayvanlarda çok önemli verim düşüklüklerine ve kayıplarına yol açmaktadır. Mezbahalarda bu şekilde hastalıklı ya da hastalık bakımından şüpheli karaciğerler genellikle imha edilmektedir. Bu durum ise, doğal olarak ilgili işletmecilik ve Ülkemiz hayvancılık sektöründe, çok büyük maliyetli, önemli ekonomik kayıpları da beraberinde getirmektedir.

Ülkemizde evcil memeli hayvanlarda, karaciğer hastalıklarının patolojisi hakkında çalışmalara rastlanılmakla birlikte, yumurtacı tavuk ırklarında, karaciğerde şekillenen hastalıklarının patolojisi üzerinde herhangi bir çalışmaya ya da kayda rastlanılmamıştır. Yumurtacı tavuk ırklarında saptanan böylesine bir eksiklik, bu çalışmanın planlanmasında ve organizasyonunda en önemli etken olmuştur. Çünkü, sağlıklı bir karaciğer, vücudun dışarıya açılan, sağlıklı olmanın yansıması, aynası olduğu kadar, aynı zamanda, organda şekillenen bozukluklar; canlının; metabolik, enfeksiyöz, toksik, dolaşım bozuklukları, neoplastik, teratojenik ve pek çok patomorfolojik değişiklikleri ve hastalıkları için de çok önemli ip uçlarının göstergesidir.

Bu yüzden, bu çalışma, hastalıkların teşhisinde postmortal muayenelerin öneminin bilinmesi nedeniyle, Afyonkarahisar tavuk mezbahalarında kesime alınan yumurtacı ırk tavukların karaciğerlerinin, kesim sonrası patomorfolojik olarak muayene

edilmesi ve incelenen tavukların karaciğerlerindeki bozuklukların patomorfolojik özelliklerinin ortaya konulması ve bu bozuklukların oranlarının tespit edilmesi amacıyla yapılmıştır.

Bu mezbaha çalışmasında, ülkemizde ilk defa, Afyonkarahisar ili tavuk mezbahalarında kesime alınan, yumurtacı beyaz ırk Lohmann ve kahverengi Bovans ırkı tavukların karaciğerlerindeki bozukluklar patomorfolojik yönden değerlendirilmiş, histopatolojik incelemeler neticesinde, şekillenen bulgular ve bunların bulunuş oranları ortaya konulmuştur. Yumurtacı ırk tavuklarda karaciğer lezyonlarının oranı % 10.15 olarak kaydedilmiş olması, tavukların; bakımı, yetiştirme ve kümes hijyen koşullarının gözden geçirilmesinin yanında, metabolik, enfeksiyöz, toksik ve dolaşım bozuklukları ile ilgili pek çok hastalıkları için de önemli ip uçlarını verdiği söylenebilir.

Çalışmada, Afyonkarahisar tavuk mezbahalarında 6 ay süresince kesimleri takip edilebilen, 20-22 aylık, 4856 adet yumurtacı tavuğun karaciğeri postmortem olarak muayene edilmiş ve makroskopik muayenelerde lezyonlu ya da lezyon yönünden şüpheli görülen 523 adet tavuğun karaciğeri değerlendirmeye alınmış, histopatolojik muayeneler sonunda; bunlardan, 493'ünün karaciğerinde değişik histopatolojik bulgular saptanmıştır, 30 tavuğun karaciğerinde ise herhangi bir histopatolojik bulguya rastlanmamıştır. Elde edilen bu sonuca göre çalışmada, Afyonkarahisar ilinde mezbahalarda kesime alınan yumurtacı ırk tavuklarda, karaciğer lezyonlarının oranı % 10.15 olarak kaydedilmiştir. Karaciğerde ortaya konan veya şekillenen patomorfolojik bulgular; dolaşım bozuklukları, metabolizma bozuklukları, dejeneratif, nekrotik, atrofik ve yangısal değişiklikler ile karaciğerin kronik zedelenmelere karşı gösterdiği reaksiyonlar olarak tanımlanmıştır. Lezyonlu karaciğerlerin 153'ünde (% 31.03) dejeneratif değişikliklerin şekillendiği ve ilk sırayı aldığı görüldü. Bunu 122 olguda (% 24.73) dolaşım bozukluklarının, 119 olguda (% 24.13) nekrotik değişikliklerin, 51 olguda (% 10.34) yangısal değişikliklerin, 19 olguda (% 3.85) siroza ilişkin değişikliklerin, 18 olguda (% 3.65) atrofik değişikliklerin ve 11 olguda (% 2.23) pigmentasyona ilişkin

değişikliklerin takip ettiği görüldü. Çalışmada, tavuklarda gelişim bozukluğu, anomali ya da tümoral değişikliklere ilişkin herhangi bir bulguya rastlanmamıştır.

Çalışmada, yumurtacı ırk tavuklarda karaciğer lezyonlarının % 10.15 gibi bir oranda kaydedilmiş olması hiç de azımsanacak bir bakış açısı olmadığı gibi, bu şekildeki karaciğerlerin mezbahalarda imha edilerek tüketime sunulmaması, ekonomik kayıpları ve kaygıları da beraberinde getirmektedir. Ayrıca, lezyonlu karaciğerlerin tüketime sunulması, konunun halk sağlığı açısından da önemli risklere sahip olabileceğini düşündürmektedir.

Bu çalışmada, mezbahada kesime alınan yumurtacı ırk tavukların karaciğerleri sadece patomorfolojik yönden muayene edilmiş, mikrobiyolojik, serolojik ya da immunohistokimyasal yönlerden değerlendirilmemiştir. Böyle bir amaç da öngörülmemiştir. Bu nedenle, yumurtacı ırk tavuklarda gerçekleştirilen bu çalışmanın, konu ile ilgili bundan sonraki bilimsel ve akademik çalışmalara zemin hazırlayacağı, kaynak teşkil edeceği kanaatindeyiz. Konu ile ilgili olarak, yeni multidisipliner çalışmaların yapılmasının gerekli olacağı görüşü ve beklentisi içindeyiz.

ÖZET

Hayvanlarda karaciğer bozuklukları, önemli verim düşüklüklerine ve kayıplarına yol açmaktadır. Mezbahalarda bu şekilde hastalıklı ya da hastalık bakımından şüpheli karaciğerler genellikle imha edilmektedir. Bu durum ise, doğal olarak ilgili işletmecilik ve Ülkemiz hayvancılık sektöründe, çok büyük önemli ekonomik kayıpları da beraberinde getirmektedir. Ülkemizde evcil memeli hayvanlarda, karaciğer hastalıklarının patolojisi hakkında çalışmalara ve kayıtlara rastlanılmakla birlikte, yumurtacı tavuk ırklarında, karaciğerde şekillenen hastalıkların patolojisi üzerinde herhangi bir çalışmaya ya da kayda rastlanılmamıştır. Yumurtacı tavuk ırklarında, literatürde saptanan böylesine bir eksiklik, bu çalışmanın planlanmasında en önemli etkenlerden biri olmuştur. Bu kapsamda, bu çalışma, Afyonkarahisar tavuk mezbahalarında kesime alınan yumurtacı ırk tavukların karaciğerlerinin, kesim sonrası, postmortem olarak muayene edilmesi ve tavukların karaciğerlerindeki bozuklukların patomorfolojik bulgularının ortaya konulması ve bu bozuklukların sayısal bazda oranlarının tespit edilmesi amacıyla yapılmıştır.

Çalışmanın materyalini, Afyonkarahisar tavuk mezbahalarında kesime alınan, 20-22 aylık, yumurtacı ırk tavuklardan alınan karaciğerler oluşturdu. Kesime alınan, 4856 adet yumurtacı ırk tavuğun karaciğeri, postmortem olarak muayene edildi. Makroskobik muayenelerde lezyonlu ya da lezyon yönünden şüpheli görülen 523 adet yumurtacı ırk tavuğun karaciğeri değerlendirmeye alındı. Yapılan histopatolojik muayeneler sonunda; 523 tavuğun 493'ünün karaciğerinde değişik histopatolojik bulgular saptandı, 30 tavuğun karaciğerinde ise herhangi bir histopatolojik bulguya rastlanmadı. Böylece, Afyonkarahisar ilinde mezbahalarda kesime alınan yumurtacı ırk tavuklarda, karaciğer lezyonlarının oranı % 10.15 olarak kaydedildi. Karaciğerde şekillenen patolojik bulgular; dolaşım bozuklukları, metabolizma bozuklukları, dejeneratif, nekrotik, atrofik ve yangısal değişiklikler ile karaciğerin kronik zedelenmelere karşı gösterdiği reaksiyonlar olarak tanımlandı. Lezyonlu karaciğerlerin 153'ünde (% 31.03) dejeneratif değişikliklerin şekillendiği ve ilk sırayı aldığı görüldü. Bunu 122 olguda (% 24.73) dolaşım bozukluklarının, 119 olguda (% 24.13) nekrotik değişikliklerin, 51 olguda (% 10.34) yangısal

değişikliklerin, 19 olguda (%3.85) sirotik değişikliklerin, 18 olguda (% 3.65) atrofik değişikliklerin ve 11 olguda (% 2.23) pigmentasyona ilişkin değişikliklerin takip ettiği görüldü. Çalışmada, tavuklarda gelişim bozukluğu, anomali ya da tümoral değişikliklere ilişkin herhangi bir bulguya rastlanmadı.

Sonuç olarak, bu mezbaha çalışmasında, Afyonkarahisar ilinde mezbahalarda kesime alınan yumurtacı ırk tavuklarda, karaciğerde şekillenen patomorfolojik değişiklikler tanımlandı ve lezyonların bulunuş oranı, % 10.15 olarak kaydedildi.

Anahtar kelimeler: Yumurtacı, tavuk, karaciğer, lezyon, patomorfoloji.

ABSTRACT

Liver disorders in animals lead to significant decreased productivity. Diseased livers or diseased-suspicious livers are generally annihilated in slaughter houses. This situation naturally leads to major economic losses in the related industry and our country's animal husbandry sector. It has been found that there have been no studies or records on the pathology of diseases that occur in the liver among the layer hen races as well as no studies and records about the pathology of liver diseases among the domestic mammals in our country. It has been the most important factor in the planning of this study that there is such an absence in the literature on the layer hen races. In this context, this study has been carried out so as to examine the livers of layer hen races slaughtered in the Afyonkarahisar chicken slaughter house by a postmortem way, to reveal the pathomorphological findings of disorders in the livers of hens and to determine the proportion of these disorders on a numerical basis.

The material of the study have been comprised of the livers taken from layer hens, 20-22 months old, slaughtered in Afyonkarahisar chicken slaughterhouses. The livers of the 4856 slaughtered layer hens have been examined by a postmortem way. The livers of the 523 layer hens which were with lesion or suspicious of lesion in the macroscopic examinations have been evaluated. At the end of the histopathologic examinations, various histopathological findings have been detected in the livers of 493 of 523 hens and no histopathological findings have been found in the livers of 30 hens. Thereby, the proportion of liver lesions has been recorded as 10.15 % among the layer hens slaughtered in Afyonkarahisar province. Pathological findings in the liver has been identified as the reactions it shows against the chronic injuries as well as the circulatory disorders, metabolic disorders, degenerative, necrotic, atrophic and inflammatory changes. It has been observed that degenerative changes has been formed in the 153 of the livers with lesion (31.03 %) and it has been on the first rank. It has also been observed that this has been followed by necrotic changes in 122 cases (24.73%), necrotic changes in 119 cases (24.13%), inflammatory

changes in 51 cases (10.34%), cirrhotic changes in 19 cases (3.85%) and atrophic changes in 18 cases (% 3.65), changes in pigmentation in 11 cases (2.23%). It has been found no evidence about developmental malformation, anomalies or tumoral changes in the study.

In conclusion, in this slaughterhouse study, the pathomorphological changes formed in the livers of the layer hens slaughtered in Afyonkarahisar province have been identified the rate of lesion occurrence has been recorded as 10.15%.

Key words: Layer hen, hen, liver, lesion, pathomorphology.

KAYNAKLAR

AHMEDULLAH F., AKBOR M., HAIDER M. G., HOSSAIN M.M., KHAN, M.A.H.N.A., HOSSAIN M.I. AND SHANTA I.S. (2007). Pathological Investigation of liver of the Slaughtered Buffalos in Barisal District. *Bangl. J. Vet. Med.*, 5 (1,2): 81-85.

AKBAY, R., YALÇIN, S., CEYLAN, N., OLHAN, E. (2000). Türkiye tavukçuluğunda gelişmeler ve hedefler. *Türkiye Ziraat Mühendisliği V. Teknik Kongresi Kongre Kitabı, II. Cilt, Ankara*, 795-810.

AKDAĞ, F. (2004). Yerli Irk Mandalarda Kesim Yaşının Kesim Ve Karkas Özellikleri Üzerine Etkisi. *İstanbul Üniversitesi Veteriner Fakültesi Dergisi*, 30(2), 79-86.

AKIN, G. (2007). Küresel Çevre Sorunları. *Sosyal Bilimler Dergisi/Journal of Social Sciences*, 31(1).

AKMAN, K., (2006). Tavukçuluğu Tüketme Sağlıklı Ürünü Tüket. Kuş Gribi Ekonomik Ve Sosyal Boyutları Paneli, Trabzon, 26 Ocak, Ankara, 81-87

AKYİĞİT E., (2007). Bitlis belediye mezbahasında kesime alınan keçilerde karaciğer bozuklukları üzerinde patolojik incelemeler. Yüzüncü yıl üniversitesi sağlık bilimleri enstitüsü patoloji anabilim dalı, yüksek lisans tezi.

ALİBAŞOĞLU M VE YEŞİLDERE T.,(1988).Veteriner Genel Patoloji ve Tümör Bilimi. Kardeşler Basımevi, İstanbul

ALKAN, M., BAYRAKTAR, R. (1995). Türkiyede Tavuk Hastalıklarının Yayılışı, VI. *Hayvancılık ve Beslenme Sempozyumu*, 95, 197-201.

ALTUN, S. (2012). Erzurum İlinde Kesimi Yapılan Sığırlarda Karaciğer Lezyonları Üzerinde Patolojik İncelemeler Yüksek Lisans Tezi.

ALTUN, S., & SAĞLAM, Y. S. (2014). Erzurum ilinde kesimi yapılan sığırlarda karaciğer lezyonları üzerinde patolojik incelemeler. *Atatürk Üniversitesi Veteriner Bilimleri Dergisi*, 9(1).

ANONİM (2010)T.C. Hayvancılık Kalkınma Bakanlığı Özel İhtisas Komisyonu Raporu Ankara 2014-2018 sayfa 1-27.

ANONİM. (2014). Türkiye İstatistik Kurumu: www.tuik.gov.tr Erişim Tarihi: 25.02.2014.

ARDA,M., MİNBAY,A., AYDIN,N., AKAY,Ö. İZGÜR,M.(1994) Kanatlı Hayvan Hastalıkları. Genişletilmiş 2 . baskı. Medisan yayınevi, Ankara.

AYDIN, N (1984). Bölge Tavukçuluğunu Etkileyen Hastalık Sorunları Ve Alınması Gereken Hijyenik Önlemler. *Selçuk Üniv. Vet. Fak. Derg.* Özel Sayı. 77-90.

BAHADIR, A. YILDIZ, H.(2010)Veteriner Anatomi. Güven Mücellit Matbaacılık Ltd. Çti. Bağcılar İstanbul. 241-244

BAKANLIĞI, K. (2013). Onuncu kalkınma planı (2014-2018). erişim, 19(02), 2014. Sayfa 1-27

BALKAYA, İ., KAPAKİN, K. A. T., & KÜÇÜKKALEM, Ö. F. (2009). *Dicrocoelium dendriticum* ile enfekte koyun karaciğerleri üzerinde parazitolojik ve patolojik incelemeler. *Atatürk Üniversitesi Veteriner Bilimleri Dergisi*, 4

BARAN S. VE KÖKÜUSLU C., (1989). Genel Patoloji I, Ankara Üniversitesi Veteriner Fakültesi Yayınları:414, A.Ü.Basımevi, Ankara

BEKAR M, GİRGIN H, AKSOY E VE TATAR N(1983) İç Anadolu bölgesinde koyunların enfeksiyöz nekrotik hepatitis olaylarında etiyolojik çalışmalar, Etlik Vet.Mikrobiyol.Der., 7, 4, 92-96.

BERK, Ç. (2010). Afyon ve Yöresindeki Mezbahalarda Kesilen Mandaların Karaciğerlerinin Patomorfolojik Yönden İncelenmesi, Afyon Kocatepe Üniversitesi Sağlık Bilimleri Enstitüsü, Yüksek Lisans Tezi.

BERKİN, Ş.,ALÇIĞIR, G. (1999). Nekropsi Mönem, Medisan Yayınevi, 2.Baskı, Ankara.

BESD-BİR (2001). Türkiyede Tavukçuluk Sektörünün Durumu, *Tavukçuluk Araştırma Enstitüsü Dergisi*, 3 (1), 4.

BULL L. B., (1961). Liver diseases in livestock from intake of hepatotoxic substances. *Australian Veterinary Journal*, 37. 126-130.

CHEVILLE, N. F. (1988). Introduction to veterinary pathology. Iowa State University Press.

CİVANER, E.Ç. (2007). Kanatlı Etleri. İhracatı Geliştirme Etüd Merkezi, Ankara.

CORDY D.R. AND MC GOWAN B., (1956). The Pathology of massive liver necrosis in sheep, Cornell Veterinary, <http://www.ncbi.nlm.nih.gov/pubmed/> (2014).

CÖNK, E. (2006). *Afyonkarahisar İli Merkez İlçe Yumurta Tavukçuluğu İşletmelerinin Yapısal Özellikleri ve İşletmelerde Karşılaşılan Sorunlar* .

CULLING, C.F.A., ALLISON, R.T, BARR, W.T., (1985). Cellular Pathology Technique, 4 th.ed. Butterworth and Co.Ltd., London

ÇALIŞLAR, T. (1977). Tavuk Diseksiyonu. Ankara Üniversitesi Basımevi. Ankara, Turkey 28-31.

ÇETİN, İ. (1992). İzmir yöresinde kanatlılarda Marek hastalığı ve patolojik karakteristikleri. T.K.B. Tarımsal Araştırmalar Genel Müdürlüğü, Uzmanlık tezi, İzmir.

DURGUT, R., ERGÜN, Y., & YAMAN, M. (2003). Sığır akciğer, karaciğer ve üreme organ lezyonları üzerine bir mezbaha çalışması. *Vet. Cer. Derg*, 9.

DURSUN N., (2001). Veteriner Anatomi II, 7. Baskı, Medisan Yayın Serisi 12, Ankara.

ERER H., KIRAN M.M., ÇİFTÇİ M.K.,(2007). Veteriner Genel Patoloji. 2.Baskı, Konya.

ERÖKSÜZ, H.(1993). Köytür tavuk mezbahasında kesilen broiler piliçlerde karaciğerde gözlenen morfolojik değişiklikler. F.Ü. Sağlık Bilimleri Enstitüsü, Doktora tezi, Elazığ.

EURELL, J.A, FRAPPIER, B.L. (2006). Dellman"s Text Book of Veterinary Histology. 2121 State Avenue, Ames, Iowa 50014, USA. Blackwell publishing,

FAO, (1999). Food and Agriculture Organization of the United Nations.[[Http://Www.Fao.Org](http://www.fao.org)] Erişim Tarihi: 11.03.2004.

GÖZÜN, H., KIRAN, M. M. (1999). Konya mezbahalarında kesime alınan koyunların karaciğerinde patolojik incelemeler. *Veterinarium*, 10, 1-19.

GUYTON, A.C, HALL, J.E. (1989). Medical Physiology. Tercüme: Gökhan N. Çavugoğlu H: Tıbbi Fizyoloji. Millet Cad. No.119. Çapa /İstanbul. Nobel Tıp Kitapevi. 1989: 859-864.

JAMES, H (2013). These notes were compiled by Professor on behalf of the South African Poultry Association and are the property of the South African Poultry

Association SAPA BROILER NOTES ANATOMY AND PHYSIOLOGY OF THE CHICKEN page 5-9.

JATAV G.P., GARG U.K. AND SHUKLA S., (2008).Haematological Alterations During Differnt Spontaneous Liver Lesions in Buffaloes. *Buffalo Bulletin*, 27,(1): 177-179.

JEPSON, P.G.H. & HİNTON, H. (1986). *An inquiry into the causes of liver damage in lambs*, Vete.rinary Record, 118, 21, 584-587.

KARADAS, E. ÖZER, H. BEYTUT, E. ÖZDEMİR, N.(1999).Rendering Yağı içeren Yemle Beslenen Broiler Piliçlerde Karaciger-Böbrek Yağlanması Sendromu Üzerinde Patolojik ve Biyokimyasal Arastırmalar, Tr. J. of Veterinary and Animal Sciences, 23, 93-104.

KARAMAN, S.,(2006). Hayvansal üretimden kaynaklanan çevre sorunları ve çözüm olanakları, KSÜ. *Fen ve Mühendislik Dergisi*, 9 (2): 133-13.

KELLY W. R., (1985). The Liver and Biliary System, in “ Pathology of Domestic Animals”, 3 th edit.,Ed. By KVF Jubb, PC Kennedy and N Palmer, Academic Press, Inc.,London.

KILINÇ, A. A, ve SAĞLAM, Y. S. (2016). Erzurum İlinde Kesimi Yapılan Koyunlarda Karaciğer Lezyonları Üzerinde Patolojik İncelemeler. *Atatürk Üniversitesi Veteriner Bilimleri Dergisi*, 11 (2).

KILINÇ, A. A. (2014). Erzurum İlinde Kesimi Yapılan Koyunlarda Karaciğer Lezyonları Üzerinde Patolojik İncelemeler Atatürk Üniversitesi Sağlık Bilimleri Enstitüsü Veteriner Patoloji Anabilim Dalı Yüksek Lisans Tezi.

KUMAR, V., ABBAS, A. K., FAUSTO, N., & ASTER, J. C. (2014). *Robbins and Cotran Pathologic Basis of Disease, Professional Edition E-Book*. Elsevier Health Sciences.

KUMAR, V., COTRAN, R. S., & ROBBİNS, S. L. (2000). Basic Pathology (Temel Patoloji). *Çev. Edit.: Çevikbaş U*, 6, 132-174.

LENGHAUS C., (1987). Liver pathology of sheep. Proceedings No:97. "Through the naked eye", Gross pathology of domestic animals, 297-303.

LUNA L.G., (1968). Manual of histologic staining methods of the Armed Forces Institute of Pathology, Third ed., The Blakistan Division McGraw-Hill Book Company, Newyork

MACLACHLAN, N.J. CULLEN, J.M. (1995). Liver, biliary system and exocrine pancrea, In "Thomson"s Special Veterinary Pathology". St. Louis. 2 nd ed., Ed. by W.W. Carlton and MD, Mc Gavin, Mosby-Year Book, Inc.

METİN N.(2011). Veteriner Patoloji Bölüm I., Aydın. Tuna Matbaacılık. 2011: 82-112.

MİLLİ H.Ü. VE HAZIROĞLU R., (1997). Veteriner Patoloji, I.Cilt, Tamer Matbaacılık ve Yayıncılık, Tan. Hiz. Tic. ve Paz. Ltd. Şti, Ankara.

NANDA, A.S., NAKAO, T. (2003). Role of buffalo in the socioeconomic development of rural Asia: Current status and future prospectus. *Animal Science Journal*, 74(6):443-455.

ORUÇ, E. (2009). Mezbahada kesilen sığırlarda karaciğer lezyonları üzerine histopatolojik bir çalışma. *Atatürk Üniversitesi Veteriner Bilimleri Dergisi*, 4, 97-104.

ÖZTÜRK, M. (2008). *Yumurta tavuğu rasyonlarına bakır ve/veya keten tohumu katkısının bazı verim özellikleri ve yumurta sarısı kolesterol düzeyi üzerine etkileri* (Master's thesis, Adnan Menderes Üniversitesi, Sağlık Bilimleri Enstitüsü).

ÖZTÜRK, Y., (1997). Türkiye'nin Beslenme Sorunlarına Çözüm Önerileri ve Bu Çözüm Önerilerinin Yaşama Geçirilmesi , Beslenme Sorunları ve Yasal Durum, Bildiri Özet Kitabı, Süleyman Demirel Üniversitesi Tıp Fakültesi Halk Sağlığı Anabilim Dalı, Isparta.

Q'SULLIVAN E.N., (1995). Hepatic abscess due to fascioliasis, *Veterinary Record*, 134: 304.

REİS B (2005). Türkiye Tavukçuluğunun Tarihi. *Aylık Hayvan Sağlığı Sektörü Dergisi Aralık* 2016 infovet, 13, 22.Hans-Wilhelm.

RİDDELL,C.(1987). Avian Histopathology. American association of avian pathologist. Allen Press Ins., Lawrence, Kansas

ROBBINS, S. L., & KUMAR, V. (2010). Robbins and Cotran pathologic basis of disease. Philadelphia, PA: Saunders.

SAĞDIÇ, M., GÜL, M. (2016). Dünyada tarım kaynaklı sorunlar. *Pegem Atıf İndeksi*, 485-505.

SAĞLAM,Y.S. (1995). Cıvcivlerde deneysel avian encephalomyelitis hastalığında klinik ve histopatolojik bulguların incelenmesi. S.Ü. Sağlık Bilimleri Enstitüsü, Doktora tezi, Konya.

SARICA, M., CAMCI, Ö., MIZRAK, C., AKBAY, R., TÜRKOĞLU, M., & YAMAK, U. S. (2012). Türkiye'de Kanatlı Islah Stratejilerine Bakış.

SHIVAPRASAD, H. L. (1998). An overview of anatomy, physiology and pathology of urinary system in birds. In *Proceedings of the Association of Avian Veterinarians. Annual Conference Summary. St Paul, Minnesota* (pp. 201-205).

SINGH K.P. AND PARIHAR N.S., (1988). Certain pathological conditions in livers of sheep and goats. *Indian Journal of Animal Sciences*, 58 (8): 909-913.

STALKER, M.J, HAYES, M.A. (2007). Liver and biliary system, In Jubb Kennedy and Palmer's Pathology of Domestic Animals, Ed. Maxie MG, 5th ed., Saunders/Elsevier. Philadelphia vol.2, pp. 297-388.

TANYOLAÇ A.(1999).Veteriner Özel Histoloji, Yorum Basın Yayın, 1. Baskı, Ankara

TOLGAY, N. (1973). Evcil ve yabani kanatlıların önemli parazitleri. A.Ü. Vet. Fak. Yayınları.

TREES,A.J.(1990) Parasitic diseases. In "Diseases of Poultry". Ed. M.S.Hofstad. 8 th ed. P:226-253. Iowa State University Press, Ames, Iowa, USA.

URMAN, H. K. (1983). Evcil Hayvanların Özel Patolojik Anatomisi, *Cilt I, AÜ Vet. Fak. Yay. Basımevi, Ankara.*

WINDHORST, H.W. (2007). Analist, Uluslararası Yumurta Komisyonu, Vechta Üniversitesi, Almanya World Poultry, No:6 Volume 23.

YAZICIOĞLU, T. (1981). Dünyada ve Türkiyede Gıda, Beslenme ve Açlık Sorunları.

YUM-BİR (2013). Yumurta Üreticileri Merkez Birliği, sayfa 5-7.

ZWAHLEN, R. D., TONTİS, A., & SCHNEİDER, A. (1987). Cutaneous lymphosarcoma of helper/inducer T-cell origin in a calf. *Veterinary pathology*, 24(6), 504-508.

ÖZGEÇMİŞ

1974 yılında Afyonkarahisar'ın Merkez ilçesinde doğmuşum. İlk ve orta öğrenimimi Afyonkarahisar'da tamamladıktan sonra, 2011 yılında Ondokuz Mayıs Üniversitesi Üniversitesi Sağlık Yüksek Okulu Ebelik bölümünden mezun oldum. 2013 yılında, Afyon Kocatepe Üniversitesi Sağlık Bilimleri Enstitüsü Veteriner Patoloji Anabilim Dalı'nda Yüksek Lisans eğitimime başladım. Halen Afyonkarahisar Devlet Hastanesi Gebe Bilgilendirme Sınıfı'nda gebe eğitimci olarak görev yapmaktayım. Evli ve 2 çocuk annesiyim.