

**ANAL KANAL PİLONİDAL SİNÜSÜ**  
(*Olgu Sunumu*)

*A PILONIDAL SINUS OF THE ANAL CANAL*  
(*Case Report*)

**A.Hakan DEMİREL, Ahmet KUŞDEMİR, Buğra KAPTANOĞLU,  
Mutlu BARLAS, Erkut BAYRAM**

S.B. Ankara Eğitim ve Araştırma Hastanesi, 5. Genel Cerrahi Kliniği, ANKARA

**ÖZET:** Anal kanala yerleşik nadir bir pilonidal sinüs antitesi tanımlanacaktır. Endoanal tip primer pilonidal sinüse oldukça nadir rastlanılmaktadır. 28 yaşında anal akıntı, kızarıklık şikayetleri ile başvuran erkek hasta 18 ay önce sakrokoksigeal pilonidal sinüs tanısı alarak total eksizyon + Karydakıs fleb ile tedavi edilmişti. Ameliyatta anal kanal muayenesinde kronik fissür gözlenmişti. Muayenesinde anal kanal posterior comissura'da 3 mm çapında dış ağzından pürülan hemorajik akıntı gelen, çok miktarda serbest kıl yapıları içeren sinüs traktı saptandı. Metilen mavisi muayenesi ile ve kontrastlı grafide rektuma açılmadığı görüldü. Ameliyatta sinüs içeriği total olarak çıkarıldı, yara sekonder iyileşmeye bırakıldı. Histopatolojik tanı pilonidal sinüs olarak belirlendi. Takdim edilen olgu endoanal tip pilonidal sinüs olup literatürde bildirilen 6.vakadır; etyolojisinde kronik anal fissürün rol oynadığı görüşündeyiz.

[Anahtar kelimeler: pilonidal sinüs, anal kanal]

**ABSTRACT:** A rare case of a pilonidal sinus situated inside the anal canal is described. Endoanal type primary pilonidal sinus is rarely encountered. Twenty-eight years old male patient with the complaints of anal discharge and redness was diagnosed as sacrococcygeal pilonidal sinus and treated by total excision + Karydakıs flep 18 month ago. By the operation during the anal canal examination chronic fissura was observed. During the examination we observed 3mm sized external orifice with a purulent hemorrhagic discharge at the posterior comissura of anal canal, the sinus tract was containing free hair bodies. When examined by methylen blue and contrasted x-ray graphy it is not found internal opening into the rectum. In the operation sinus was totally took out and wound was leaved seconder healing. Histopathologic diagnosis was pilonidal sinus. This is the endoanal type primary pilonidal sinus case and the sixth such case in the medical literature.

[Key words: pilonidal sinus, anal canal]

## GİRİŞ

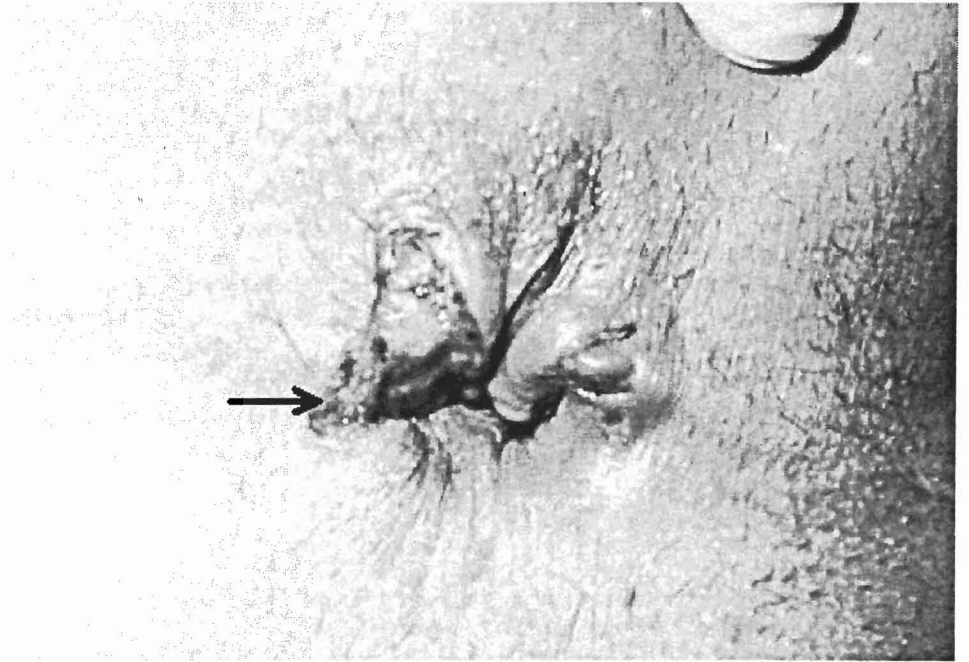
Sakrokoksigeal pilonidal sinüslerin perineal bölgeye veya anüse sekonder fistülöz açılmaları nadir görülmektedir. Primer olarak perineal, perianal ya da endo anal pilonidal sinüslere ise daha nadir raslanılmaktadır. 28 yaşında erkek hastada saptanan endoanal tip pilonidal sinüs olgusu literatürde daha önce 5

hastada bildirilmiştir. Pilonidal sinüs hastalığının oluşmasında yaş, ırk, cinsiyet, lokal travma, kişisel hijyen, obezite gibi birçok faktörün rol oynadığı ileri sürülmüştür. Literatürde anal kanal pilonidal sinüsü etyolojisinde kronik anal fissürün yeri olabileceği vurgulanmış olup takdim edilen vaka ise bu görüşü destekler niteliktedir.

## OLGU RAPORU

28 yaşında erkek hasta polikliniğimize anal akıntı ve perianal ciltte kızarıklık şikayeti ile başvurdu. Hasta 1.5 yıl önce kliniğimizde sakrokoksigeal pilonidal sinus tanısı almış ve total eksizyon + Karydakis flep tekniği uygulanmıştı. Ameliyatta yapılan muayenede diz-dirsek pozisyonunda orta hatta anal kanal posterior komissura'da kronik fissürü andıran oluşum gözlenmiş olup trakt kürete edilmişti. Ameliyatla ilgili bir komplikasyon gelişmeksizin postoperatif 5. günde hasta taburcu edilmişti. Ameliyat sonrası 3 defa kontrol muayenesine çağrılan hastada yara iyileşmesi normal sürecini izledi. İlk ameliyattan 1.5 yıl sonra polikliniğimize anal akıntı ve perianal cilt kızarıklığı şikayetleri ile yeniden başvurdu. Fizik muayenede sakral bölgede geçirilmiş pilonidal sinus ameliyatına ait paramedian skatris, rektal muayenede anal kanalda diz-dirsek pozisyonunda orta hatta

posterior komissura'da yaklaşık 3mm boyutunda external açılma deliği ve serbest kıl yapılarıyla birlikte pürülan hemorajik akıntısı olan sinüs traktı görüldü. Metilen mavisi ile muayenede ve kontrastlı grafide rektuma açılmadığı saptandı. Rektosigmoidoskopta 20 cm'e kadar yapılan muayenede başka bir patolojiye rastlanmadı. Pürülan akıntıdan yapılan kültür sonucu cilt florası ile kontamine geldi. Sipinal anestezi altında yapılan ameliyatta hastaya litotomi pozisyonu verildikten sonra, bir prob yardımı ile traktın rektum içine internal açılma noktası araştırıldı ancak bulunamadı. Sinüs traktının intersifinkterik planda dentat çizgi hizasına kadar ilerlediği tespit edildi. Cerrahi işlemde pilonidal sinus traktı total olarak çıkarıldı, yara açık olarak sekonder iyileşmeye bırakıldı (*Resim-1*) Hastanın yapılan kontrol muayenelerinde yaranın 6 hafta içinde tamamen iyileştiği saptandı. Histopatolojik tanı pilonidal sinüs olarak belirlendi.



**Resim 1:** Posterior komissurada *anal kanal pilonidal sinüsü*' nün postoperatif 1. hafta görünümü

## TARTIŞMA

Pilonidal sinüs hastalığının etyopatogenezi ile ilgili görüşler konjenital teoriler ve edinsel teoriler olarak iki ana başlıkta toplanır. Etyolojisi hakkında tartışmaların yakın zamana kadar devam ettiği ve bugün edinsel olduğu çoğunlukla kabul edilmiş bir hastalıktır (1,2).

Patogeneizde serbest kılların vücut yüzeyinde, özellikle natal olukta toplanması, masere olmuş cilt bölümünden kılın içeri doğru gömülmesi yabancı cisim reaksiyonu ve enfeksiyon gelişimi sorunlu tutulmaktadır (3,4). Sekonder fistüller, genelde kılın hareket yeteneği ve sıklıkla oluşan apselerin açılmasıyla oluşur (3,5). Karydakıs'ın pilonidal sinüs oluşumu için ortaya koyduğu formül şudur: Kıl x Kuvvet x Yatkinlik (6).

Pilonidal sinüs, en sık sakrokoksigeal bölge orta hattında olmak üzere, seyrek olarak umbilikal bölgede, burunda, elde parmak aralarında, peniste, aksillada, amputasyon güdüğünde, boyunda, meme ve memeler arası bölgede, anal kanalda görülür (7-4). Takdim edilen vakamızda sakrokoksigeal sinüs ile birlikte bir anal kanal pilonidal sinüsü de mevcut olup sinüslerin birbiri ile ilişkisi söz konusu değildir.

Anal kanal pilonidal sinüsünün etyopatogenezi tam açık olmamakla birlikte sakrokoksigeal sinüs ile aynı olduğu düşünülmektedir. Bu bölgede mevcut olan anal fissürlerin etyolojide önemli olduğu bazı yazarlarca vurgulanmıştır. Weston anterior yerleşimli bir anal fissür yatağında bir pilonidal sinüs olgusu tanımlamıştır (15). Olgumuzda da posterior komissuradaki lezyonun 1.5 yıl önce yapılan muayenesinde bu tanıyı alması anal pilonidal sinüsün etyolojisinde kronik anal fissürün rolü olduğu görüşünü desteklemektedir.

Walsh primer açılma deliğinin lokalizasyonuna göre perianal ve endoanal olarak iki tipe ayrılabilceğini bildirilmiştir (16). Walsh, Wilson ve Accarpio'nun bildirdikleri iki olgu perianal bölgenin pilonidal fistüleri olarak isimlendirilmiştir (16-18). Gabriel ve Testini'nin tarif ettiği

olgular ise perineal pilonidal sinuslardır (19,20). Tanımlanan diğer birçok peri anal pilonidal sinus vakası ise primer sakrokoksigeal sinüse sekonder olgulardır. Takdim edilen vakamızda olduğu gibi endoanal yerleşimli tip ise diğer tiplerin aksine çok daha nadir görülmektedir. Literatürde primer açılma deliği anal kana içinde olan 5 endoanal tip fistül olgusu bildirilmiş olup tanımlanan bu özelliği taşıyan 6. olgudur. Weston'un 1 olgusu, Walsh'in 2 olgusu, Ortiz'in 2 olgusu vakamızın özelliklerini taşıyan nitelikteki endoanal tip pilonidal sinuslardır (15,16,21).

Sonuç olarak Weston'un olgusunun anterior anal fissür zemininde gelişmesi; vakamızın da daha önce posteriora anal fissür tanısı almış olması endo anal yerleşimli pilonidal sinüslerin etyolojisinde anal fissürlerin önemli bir faktör olduğu görüşünü desteklemektedir.

## KAYNAKLAR

- 1- Allen-Mersh G. Pilonidal sinus: finding the right track for treatment. Br J Surg, 77: 123-32, 1990.
- 2- Da Silva JH. Pilonidal cyst: cause and treatment. Dis Colon Rectum, 43: 1146-56, 2000.
- 3- Abramson DJ. Outpatient management of pilonidal sinuses: excision and primary closure. Mil Med, 143: 753-757, 1978.
- 4- Meşe H. Pilonidal sinüs cerrahisinde Limberg flep yönteminin yeri (karşılaştırmalı bir çalışma). [Uzmanlık tezi]. Gaziantep, 1998.
- 5- Demirel AH, Tumay H, Yılmaz Ş ve ark. Pilonidal sinüsün cerrahi tedavisinde romboid flep, primer kapatma ve marsupializasyon tekniklerinin karşılaştırılması. Klinik Bilimler&Doktor Dergisi, 3: 696-8, 1997.
- 6- Karydakıs GE. Easy and successful treatment of pilonidal sinus after explanation of its causative process. Aust N Z J Surg, 62: 385-9, 1992.

- 7- Dixit SP. Pilonidal sinus of the umbilicus. Can J Surg, 19: 422-6, 1976.
- 8- Paulose KO et al. Pilonidal sinus of the nose. J Laryngol Otol 103: 1210-3, 1989.
- 9- Patey DH, Scarff RW. Pilonidal sinus in a barber's hand: with observations on postanal pilonidal sinus. Lancet, 2: 13-4, 1948.
- 10- Val-Bernal JF, Azcarretazabal T, Garijo MF. Pilonidal sinus of the penis. A report of two cases, one of them associated with actinomycosis. J Cutan Pathol; 26: 155-8, 1999.
- 11- Ohtsuka H, Arashiro K, Watanabe T. Pilonidal sinus of the axilla: report of five patients and review of the literature. Ann Plast Surg, 33: 322-5, 1994.
- 12- Shoosmith JH. Pilonidal sinus in an above-knee amputation stump. Lancet, 2: 378-9, 1953.
- 13- Miyata T. Pilonidal sinus on the neck. Surg Today 22: 379-82, 1992.
- 14- Ferdinand RD, Scott DJ, McLean NR. Pilonidal cyst of the breast. Br J Surg, 84: 784-7, 1997.
- 15- Weston SD, Schlachter IS. Pilonidal cyst of the anal canal. Dis. Colon Rectum, 6: 139-41, 1963.
- 16- Walsh TH, Mann CV. Pilonidal sinuses of the anal canal. Br J Surg, 70: 23-4, 1983.
- 17- Wilson E, Failes DG, Killingback M. Pilonidal sinuses of the anal canal: report of a case. Dis Colon Rectum, 14: 468-70, 1971.
- 18- Accarpio G, Davini MD, Fazio A, et al. Pilonidal sinus with an anal canal fistula. Report of a case. Dis Colon Rectum, 31: 965-7, 1988.
- 19- Gabriyel WB. Pilonidal sinus. In: The Principles and Practice of Rectal Surgery, 5th ed., Lewis, London, 1963.
- 20- Testini M, Miniello S, Di Venere B, et al. Perineal pilonidal sinus. Case report. Ann Ital Chir, 73: 339-41, 2002.
- 21- Ortiz H, Marti J, DeMiguel M, Carmona A, Cabanas IP. Hair-containing lesions within the anal canal. Int J Colorectal Dis, 2: 153-4, 1987.

#### **Yazarlar:**

A.H. DEMİREL, Dr., 5. Genel Cerrahi Kliniği. S.B Ankara Eğitim ve Araştırma Hastanesi, ANKARA

A.KUŞDEMİR, Dr., 5. Genel Cerrahi Kliniği. S.B Ankara Eğitim ve Araştırma Hastanesi, ANKARA

B.KAPTANOĞLU, Dr., 5. Genel Cerrahi Kliniği. S.B Ankara Eğitim ve Araştırma Hastanesi, ANKARA

M.BARLAS, Dr., 5. Genel Cerrahi Kliniği. S.B Ankara Eğitim ve Araştırma Hastanesi, ANKARA

E.BAYRAM, Dr., 5. Genel Cerrahi Kliniği. S.B Ankara Eğitim ve Araştırma Hastanesi, ANKARA

#### **Yazışma Adresi:**

Dr. A.Hakan DEMİREL, 12. cad.43.sok.No: 16/19, Sayıştay sitesi, 06200-Demetevler, ANKARA, Tel:0 312 3320566

e-posta: arifhakand@hotmail.com