

**T.C.
SAĞLIK BİLİMLERİ ENSTİTÜSÜ
VETERİNER CERRAHİ ANABİLİM DALI
YÜKSEK LİSANS TEZİ**

**FARKLI TIRNAK LEZYONU BULUNAN SIĞIRLARDA
SERUM VE TIRNAK DOKUSU BAZI İZ ELEMENT
DÜZEYLERİNİN DEĞERLENDİRİLMESİ**

**Hazırlayan
Burak KESGİN**

**Danışman
Doç. Dr. Musa KORKMAZ**

**Bu tez çalışması; Afyon Kocatepe Üniversitesi Bilimsel Proje Araştırmaları
Koordinasyon Birimi (BAPK) Tarafından Desteklenmiştir.
Proje No: "20.SAĞ.BİL.03"**

**Tez No: 2021-004
AFYONKARAHİSAR**

TEZ KABUL VE ONAY SAYFASI

Afyon Kocatepe Üniversitesi Sağlık Bilimleri Enstitüsü **Cerrahi Anabilim Dalı'nda** Burak KESGİN tarafından hazırlanan “**Farklı Tırnak Lezyonu Bulunan Sığırlarda Serum ve Tırnak Dokusu Bazı İz Element Düzeylerinin Değerlendirilmesi**” adlı tez çalışması lisansüstü eğitim ve öğretim yönetmeliğinin ilgili maddeleri uyarınca 28.01.2021 tarihinde aşağıdaki jüri tarafından **oy birliği / oy çokluğu** ile **YÜKSEK LİSANS TEZİ** olarak kabul edilmiştir.

Başkan

Prof. Dr. İbrahim DEMİRKAN

Üye

Doç. Dr. Latif Emrah YANMAZ

Üye

Doç. Dr. Musa KORKMAZ

Afyon Kocatepe Üniversitesi
Sağlık Bilimleri Enstitüsü Yönetim Kurulu'nun
..... / / tarih ve
..... sayılı kararıyla onaylanmıştır.

Prof. Dr. Esmâ KOZAN
Enstitü Müdürü

BİLİMSEL ETİK BİLDİRİMİ

Sağlık Bilimleri Enstitüsü, Bilimsel Yayın Etiği İlkeleri ve Tez Yazım Kurallarına uygun olarak hazırladığım bu tez çalışmada;

- Tez içindeki bütün bilgi ve belgeleri akademik kurallar çerçevesinde elde ettiğimi,
- Görsel, işitsel ve yazılı tüm bilgi ve sonuçları bilimsel ahlak kurallarına uygun olarak sunduğumu,
- Başkalarının eserlerinden yararlanılması durumunda ilgili eserlere bilimsel normlara uygun olarak atıfta bulunduğumu,
- Atıfta bulunduğum eserlerin tümünü kaynak olarak gösterdiğimi,
- Kullanılan verilerde herhangi bir tahrifat yapmadığımı,
- Bu tezin herhangi bir bölümünü Afyon Kocatepe Üniversitesi veya başka bir üniversitede başka bir tez çalışması olarak sunmadığımı **beyan ederim.**

...../...../.....

İmza

Burak KESGİN

ÖZET

Farklı Tırnak Lezyonu Bulunan Sığırlarda Serum ve Tırnak Dokusu Bazı İz Element Düzeylerinin Değerlendirilmesi

Bu çalışmanın amacı; sağlıklı ve çeşitli tırnak lezyonu bulunan sığırlarda serum ve tırnak dokusu krom (Cr), manganez (Mn), demir (Fe), kobalt (Co) bakır (Cu), çinko (Zn) ve selenyum (Se) düzeylerinin karşılaştırılması ve tırnak lezyonu ile iz element düzeyleri arasındaki ilişkinin değerlendirilmesidir.

Sığırlar sağlıklı ve tırnak lezyonu bulunan sığırlar olmak üzere iki gruba ayrıldı. Çalışmada 10 sağlıklı sığır ve 30 tırnak lezyonu bulunan sığır olmak üzere toplam 40 sığır kullanıldı. Sağlıklı ve tırnak lezyonu bulunan sığırların tırnak uzunluk ölçüleri ve tırnak sertlik değerleri belirlendi. Her iki grupta serum ve tırnak dokusu iz element düzeylerinin belirlenebilmesi için kan ve tırnak dokusu (tırnak tabanı ve duvarı) örnekleri alındı. Serum ve tırnak dokusu örneklerinde, Cr, Mn, Fe, Co, Cu, Zn ve Se seviyeleri analiz edildi. Tırnak lezyonu bulunan sığırların 14'ünde taban ülseri (%46), 2'sinde beyaz çizgi haslığı (%7), 12'sinde ökçe erozyonu (%40) ve 2 tanesinde taban ülseri ve ökçe erozyonu birlikte tespit edildi. Lezyonlu tırnağa sahip sığırların tırnak tabanı sertlik değerinin sağlıklı sığırlara göre daha yüksek olduğu belirlendi. Lezyonlu tırnağa sahip sığırların *paries unguulae* Cr, Mn, Fe, Co ve Se düzeylerinin sağlıklı sığırlara göre yüksek olduğu, sağlıklı sığırların ise *paries unguulae* Cu düzeyinin tırnak lezyonu bulunan sığırlara göre istatistiksel olarak anlamlı düzeyde daha yüksek olduğu saptandı. Sağlıklı sığırların; tırnak dokusu solea unguulae, Cr, Zn ve Cu düzeylerinin tırnak lezyonu bulunan sığırlara göre daha yüksek, Mn, Fe, Co ve Se düzeylerinin ise tırnak lezyonu bulunan sığırlara göre daha düşük olduğu gözlemlendi.

Sonuç olarak, tırnak lezyonu bulunan sığırlarda tırnak tabanı Cu ve Zn düzeyinin, sağlıklı sığırlara göre daha düşük olduğu gözlemlendi. Tırnak sağlığı açısından Mn, Zn, Cu ve Se gibi iz elementlerin oldukça önemli olduğu, tırnak tabanı Cu ve Zn seviyesi düşük olan sığırlarda tırnak lezyonu oranının arttığı söylenebilir.

Anahtar kelimeler: Bakır, çinko, selenyum, sığır, tırnak lezyonu

SUMMARY

Evaluation of Some Trace Element Levels in Serum and Claw Tissue in Cattle with Different Claw Lesion

The aim of this study was to compare levels of serum and claw tissue chromium (Cr), manganese (Mn), iron (Fe), cobalt (Co) copper (Cu), zinc (Zn) and selenium (Se) in healthy cattle with various claw lesions and to evaluate the relationship between claw lesion and trace element levels.

The animals were divided into two groups as healthy cattle and cattle with claw lesions. A total of 40 cattle were used as 10 healthy cattle and 30 cattle with claw lesions in the study. Hoof conformation measurements and hoof hardness values were determined in both healthy cattle and cattle with claw lesions. Blood and claw tissue samples (hoof wall and solar hoof) were taken to determine serum and claw tissue trace element levels in both groups. Cr, Mn, Fe, Co, Cu, Zn and Se levels were analysed in serum and claw tissue samples. Sole ulcer in 14 cattle (46%), white line disease in 2 cattle (7%), heel erosion (40%) in 12 cattle and both sole ulcer and heel erosion were determined in 2 cattle of the cattle with claw lesions. It was determined that the hardness value of the solar in the cattle with hoof lesions was higher than the healthy cattle. Cr, Mn, Fe, Co and Se levels in paries unguiae were found to be higher in the cattle with claw lesions, compared to the healthy cattle, while the Cu level of paries unguiae was statistically significantly higher in the healthy cattle compared to the cattle with claw lesions. In healthy cattle;, Cr, Zn and Cu levels in sola unguiae hoof tissue were higher than the cattle with claw lesions, while the Mn, Fe, Co and Se concentrations were lower than in those cattle with claw lesions.

As a result, it was observed that Cu and Zn levels of the solear hoof in cattle with claw lesions were lower than in the healthy cattle. It can be suggested that trace elements such as Mn, Zn, Cu ve Se are very important for hoof health, and low levels of Cu and Zn in the solar hoof can increases rate of claw lesions in cattle with claw lesions.

Key words: Cattle, copper, zinc, selenium, claw lesion

ÖNSÖZ

Topallık sığır yetiştiriciliğinde karşılaşılan en önemli sağlık problemlerinden birisidir. Süt sığırlarında topallık; iştahsızlık, süt veriminin düşmesi, üreme performansının düşmesi ve döl tutmama oranlarının artmasının yanı sıra hayvan refahının bozulmasına yol açmaktadır. Sığırların refahı topallık oluşturan sorunlar içerisinde en büyük role sahiptir. Bakır, kobalt, çinko, demir, selenyum, manganez gibi iz elementlerin sağlıklı hayvan yetiştiriciliğinde önemi oldukça fazladır. Ayak problemi bulunan süt sığırlarında tırnak kalitesini arttıracak ve bu problemleri minimal düzeye indirecek olan iz element takviyesi mutlaka yapılmalıdır.

Tez projesine (20.SAĞ.BİL.03) finansal katkı sağlayan Afyon Kocatepe Üniversitesi Bilimsel Araştırma Projeleri Koordinasyon Birimi Başkanlığı'na teşekkürlerimi sunarım.

Okul hayatım boyunca beni dinleyen, öğütler veren ve bu düzeye gelmeme fayda sağlayıp ayrıca bu çalışmanın projelendirilmesinde ve bilimsel bir yazı haline gelmesinde önemli katkıları bulunan danışman hocam Doç. Dr. Musa KORKMAZ'a özellikle teşekkür ederim. Tezimi yaparken bana yardımcı olan kardeşim Musa YILMAZ'a, iz element analizlerini yapan Beyza AYDOĞAN'a ve iz element analizleri ve istatistiksel değerlendirmelerde yardımını esirgemeyen Dr. Öğr. Üyesi Eyüp Eren GÜLTEPE'ye çok teşekkür ederim. Yüksek lisans dönemim boyunca benden hiçbir şekilde iyiliğini esirgemeyen Arş. Görv. Fatma GÖRÜCÜ, Yusuf KOÇ, Emre KAYA, Sami Onur ERSÖZ, Mehmet GÜNDOĞDU, Mehmet ÇATAKDERE ve Sercan BAYENDUR kardeşime teşekkürlerimi iletirim. Ayrıca; hayatım boyunca maddi ve manevi olarak benim yanımda olan canım annem, babam, ablam ve abime, hayatımın geri kalanında yanımdan hiç ayrılmayacak olan biricik nişanlım Merve ASLAN'a çok teşekkür ederim.

İÇİNDEKİLER

	SAYFA
Kabul ve Onay	II
Bilimsel Etik Bildirim	III
Özet	IV
Summary	V
Önsöz	VI
İçindekiler	VII
Simgeler ve Kısaltmalar	IX
Şekiller	X
Çizelgeler	XI
Resimler	XII
1. GİRİŞ	1
1.1. Sığır Ayağının Yapısı	3
1.2. Sığır Tırnağının Anatomisi	3
1.2.1. Capsula Ungulae	5
1.2.1.1. Paries Ungulae	5
1.2.1.2. Solea Ungulae	5
1.2.1.3. Pulvinus Ungulae (Yumuşak Ökçe)	5
1.2.2. Corium unguiae	6
1.2.2.1. Corium Limitans	6
1.2.2.2. Corium coronarium	6
1.2.2.3. Corium Parietale	7
1.2.2.4. Corium Soleare	7
1.2.2.5. Corium Pulvinale	7
1.3. Ayağın Kemikleri	9
1.4. İz Elementler	9
1.4.1. Çinko	10
1.4.2. Bakır	12
1.4.3. Selenyum	14
1.4.4. Manganez	18
1.4.5. Demir	19
1.4.6. Kobalt	20
1.4.7. Biotin	21

1.5. Tırnak Konformasyonu	24
1.6. Tırnak Kalitesi	27
1.6.1. Tırnak Kapsülünün Kalitesini Etkileyen Faktörler	27
1.7. Tırnak Sertliği	28
1.7.1. Tırnak Sertliğinin Ölçülmesi	30
1.8. Tırnak Büyüme Hızı ve Aşınması	31
1.9. Tırnak Lezyonları	32
1.9.1. Taban Ülseri (Solea Ülseri)	34
1.9.2. Ökçe Erozyonu	39
1.9.3. Beyaz Çizgi Hastalığı	41
1.9.4. Taban Çatlakları ve Kırığı	43
2. GEREÇ VE YÖNTEM	45
2.1. Serum Örneklerinin İz Element Ölçümü İçin Hazırlanması	50
2.2. Tırnak Örneklerinin İz Element Ölçümü İçin Hazırlanması	51
2.3. Yem Örneklerinin İz Element Ölçümü İçin Hazırlanması	52
2.4. İstatistiksel Analiz	54
3. BULGULAR	55
4. TARTIŞMA	69
5. SONUÇ ve ÖNERİLER	79
6. KAYNAKLAR	81
ÖZGEÇMİŞ	89

SİMGELER VE KISALTMALAR

<:	Küçüktür
>:	Büyüktür
°C:	Santigrat derece
µg:	Mikrogram
Ca:	Kalsiyum
cm:	Santimetre
Cr:	Krom
Cu:	Bakır
Cu ₂ S:	Kalkozit
CuFeS ₂ :	Kalkopirit
dk	Dakika
dl:	Desilitre
DNA:	Deoksiribo nükleik asit
Fe:	Demir
H ₂ O:	Su
H ₂ O ₂ :	Hidrojen peroksit
HClO ₄	Perklorik asit
HNO ₃	Nitrik asit
I:	İyot
kg:	Kilogram
L:	Litre
mg:	Miligram
ml:	Mililitre
mm:	Milimetre
Mn:	Manganez
MnO ₂ :	Pirulosit
Mo:	Molibden
O ₂ :	Oksijen
ppb	Milyarda bir birim
ppm:	Milyonda bir birim
RNA:	Ribo nükleik asit
Se:	Selenyum
SeMet:	Selenometiyonin
SOD:	Süperoksit dismutaz
Zn:	Çinko
ZnS:	Sfalerit
µmol:	Mikromol

ŞEKİLLER

	SAYFA
Şekil 1.1. Topallık üzerine sığır, doğum ve beslenme arasındaki ilişkinin şematik gösterimi	3
Şekil 1.2. Sığır parmağının anatomik yapısı	4
Şekil 1.3. Sığır tırnağının, coroner bölge, duvar, taban ve beyaz çizgisini gösteren sagittal görünümü	4
Şekil 1.4. Canlı kısım uzaklaştırıldıktan sonra <i>capsula unguiae</i> 'nin dorsal ve lateralden görüntüsü	8
Şekil 1.5. Sığır tırnağının corium ve epitelinin histolojisi	8
Şekil 1.6. Sığır tırnak konformasyonunda kullanılan ölçüler	25
Şekil 1.7. Tırnak ölçülerinin şematize gösterimi	26
Şekil 1.8. Tırnak sertliğinin değerlendirmesinde kullanılan ölçüm noktaları	30
Şekil 1.9. Topallığa neden olan lezyonun kaydedilmesinde kullanılan tırnak bölgelerini gösteren tırnak diyagramı	34
Şekil 1.10. Solea ülserinin (Rustelhoz ülseri) şematik görünümü	35
Şekil 2.1. Tırnak ölçülerinin belirlenmesinde kullanılan diyagram	47
Şekil 2.2. Tırnak sertliğinin değerlendirmesinde kullanılan ölçüm noktaları	49
Şekil 3.1 Sağlıklı sığırların ırk dağılımı	55
Şekil 3.2. Tırnak lezyonu bulunan sığırların ırk dağılımı	55
Şekil 3.3. Tırnak lezyonu bulunan sığırlarda topallık skorunun dağılımı	57
Şekil 3.4. Tırnak lezyonu bulunan sığırlarda tırnak lezyonlarının dağılımı	58
Şekil 3.5. Sağlıklı ve tırnak lezyonu bulunan sığırlarda tırnak ölçüleri	62

ÇİZELGELER

	SAYFA
Çizelge 1.1. Ayak lezyonlarının insidensini ve prevalansını arttıran beslenme dışı faktörler	1
Çizelge 1.2. Farklı rasyon bileşenlerinin topallık riski üzerindeki etkileri	23
Çizelge 2.1. Topallık değerlendirme kriterleri	45
Çizelge 2.2. Ökçe erozyonu skorlaması	46
Çizelge 2.3. Beyaz çizgi hastalığı ve taban kanaması skorlaması	46
Çizelge 2.4. Taban ülseri skorlaması	46
Çizelge 3.1. Çalışmaya dahil edilen hayvanlarında ırk, topallık ve lezyon skorlamaları	56
Çizelge 3.2. Sağlıklı ve tırnak lezyonu bulunan sığırların çeşitli tırnak bölgelerine göre tırnak sertliğinin dağılımı	61
Çizelge 3.3. Sağlıklı ve tırnak lezyonu bulunan sığırlarda tırnak konformasyon verileri	62
Çizelge 3.4. Günlük rasyonda kullanılan yemlerin iz element düzeyleri	63
Çizelge 3.5. Sağlık ve tırnak lezyonu bulunan sığırlarda tırnak dokusu ve serum örneklerinde krom, manganez, demir, kobalt, bakır, çinko ve selenyum düzeyleri	64
Çizelge 3.6. Sağlıklı sığırlarda tırnak dokusu ve serum demir, kobalt, bakır, çinko ve selenyum korelasyon katsayıları	67
Çizelge 3.7. Tırnak lezyonu bulunan sığırlarda tırnak dokusu ve serum demir, kobalt, bakır, çinko ve selenyum korelasyon katsayıları	68

RESİMLER

	SAYFA
Resim 1.1. Taban ülseri lezyonu veya “Rusterholz ülseri”	37
Resim 1.2. Taban ile ökçe birleşme yerindeki coruimda meydana gelen solea ülseri	37
Resim 1.3. Tedaviden 21 gün sonra solea ülseri ve aşırı granülasyon dokusu	38
Resim 1.4. Bölgesel ilaç (oksitetrasiklin) kullanımı	39
Resim 1.5. Ökçe erozyonu	40
Resim 1.6. Şiddetli ökçe erozyonu ve solea ülseri bulunan bir tırnağın görünümü	41
Resim 1.7. Beyaz çizgi hastalığı	43
Resim 2.1. Çalışmada kullanılan sertlik ölçe cihazı (Durometre)	48
Resim 2.2. Numune yakma fırını	51
Resim 2.3. Çalışmada kullanılan ICP-MS cihazı	53
Resim 2.4. Bütün ekipmanları ile ICP-MS cihazının görünümü	53
Resim 3.1. Olgu 2 (beyaz çizgi hastalığı)	59
Resim 3.2. Olgu 5(taban ülseri)	59
Resim 3.3. Olgu 6 (taban ülseri)	59
Resim 3.4. Olgu 7 (taban ülseri)	59
Resim 3.5. Olgu 8 (taban ülseri)	60
Resim 3.6. Olgu 10 (taban ülseri)	60
Resim 3.7. Olgu 17 (ökçe erozyonu)	60
Resim 3.8. Olgu 25 (ökçe erozyonu)	60

1. GİRİŞ

Sığır yetiştiriciliğinde karşılaşılan en önemli sağlık problemlerinden birisi topallıktır (Smith vd., 1992; Atasoy, 2003; Canpolat ve Bulut, 2003; Borderas vd., 2004; Seyrek vd., 2008; Yayla vd., 2012; Çeçen, 2016). Süt sığırlarında topallık; iştahsızlık, süt veriminin düşmesi, üreme performansının düşmesi ve döl tutmama oranlarının artmasının yanı sıra hayvan refahının bozulmasına yol açmaktadır (Shearer vd., 2015; Sun vd., 2015). Topallık olgularının % 12'sinin bacak ile problemlerden, % 88-90'ının ayak lezyonlarından kaynakladığı (Collaghan vd., 2003), bunların % 85'inin arka ayakların lateral tırnaklarında meydana geldiği düşünülmektedir (Atasoy, 2003). Ayak hastalıklarının etiolojisinde mevsim gibi çevresel faktörler ile laktasyon, canlı ağırlık, yaş ve genetik yapı gibi bireysel faktörlerin yanı sıra, sürü büyüklüğü, bakım koşulları, beslenme ve zemin yapısını kapsayan işletmeye ait birçok faktör yer almaktadır (Atasoy, 2003) (Çizelge 1.1 ve Şekil 1.1).

Çizelge 1.1. Ayak lezyonlarının insidensini ve prevalansını arttıran beslenme dışı faktörler (Westwood ve Lean, 2001)

Çevresel / Yönetim Faktörleri	Hayvana bağlı faktörler
<ul style="list-style-type: none">• Kötü zemin• Beton zemin ve avlu yüzeyleri• Dar avluya çok fazla sığır konulması• Kapalı sistemde bulunan sığırlar için yetersiz egzersiz• Otlanan hayvanlar için aşırı yürüyüş ve egzersiz• Sığır işletmelerinde köpek kullanımı• Ayak banyosunun eksik kullanımı (Bazı durumlarda)• Çamur içerisindeki fazla nem ve çamurda durma• Sezon: Kış ve ilkbaharda artan topallık• Hatalı tırnak kesimi	<ul style="list-style-type: none">• Konformasyon• Irk: Frizyan ve Holştaynlar ırkı sığırlar daha duyarlı• Agresiflik• Östrus aktivitesi• Yaş: 2 yaşındaki süt sığırları genellikle daha duyarlıdır• Laktasyon dönemi: İlk 3 ayda daha sık görülür• Arka bacakların ön bacaklardan uzun olması• Lateral tırnağın medial tırnaktan büyük olması• Tırnak rengi: Beyaz renkli tırnaklarda renkli tırnaklara oranla daha fazla topallık gözlenir• Sistemik hastalıklar

Süt sığırlarında topallığa neden olan çok sayıda unsur bulunmaktadır (Winkler, 2005). Topallık, nedenlerine göre dört kategoride sınıflandırılmaktadır. Bunlar;

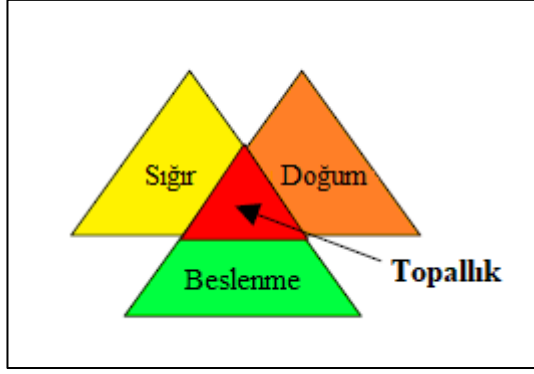
- Tırnak lezyonları
- İnterdigital ve digital bölge lezyonları
- Ekstremitte veya eklem lezyonları
- İdiopatik nedenlerdir (Winkler, 2005).

Laminitis tırnaklarda pododermeda şekillenen lokalize bir lezyondur ve travmatik, sistemik veya enfeksiyöz bir kökene sahip olabilir (Politek vd., 1986). Süt sığırlarında tırnak lezyonları, topallığa en fazla neden olan lezyonlardır (Manske vd., 2002).

Sığırlarda ayak hastalıklarından kaynaklanan topallık insidensi %1-55 arasında değişmektedir. Topallık insidensi, ülkeden ülkeye, bölgeden bölgeye farklılık gösterir. Bu farklılığın ortaya çıkmasına neden olan çeşitli faktörler vardır. Bunlar;

1. Bir sürüde sistemik hastalıkların var olup olmadığı
2. Beslenme ve ayak hastalıkları arasındaki ilişki
3. Kalıtsal faktörler ile topallık oluşturan ayak lezyonları arasındaki ilişki
4. Hayvanın ırkı
5. Araç, sevk ve hayvan idaresi
6. Sürü büyüklüğü
7. Mevsimsel değişim
8. Gebelik ve doğum sonrası dönem
9. Hayvanların yaşlı ya da genç olması topallık insidensini etkilemektedir (Kamiloğlu, 2014).

Tırnak kaynaklı topallıkların başlangıcında birçok faktör rol oynamaktadır (Westwood ve Lean, 2001). Sığırların refahı (özellikle geçiş dönemindeki süt sığırlarının refahı) topallık oluşturan sorunlar içerisinde en büyük role sahiptir. Süt sığırlarında refahın azalması, yeni topallık olgularının gelişmesine ve topallayan süt sığırlarının iyileşme süresinin uzamasına neden olarak topallık insidensini etkilemektedir (Akköse ve İzci, 2017).



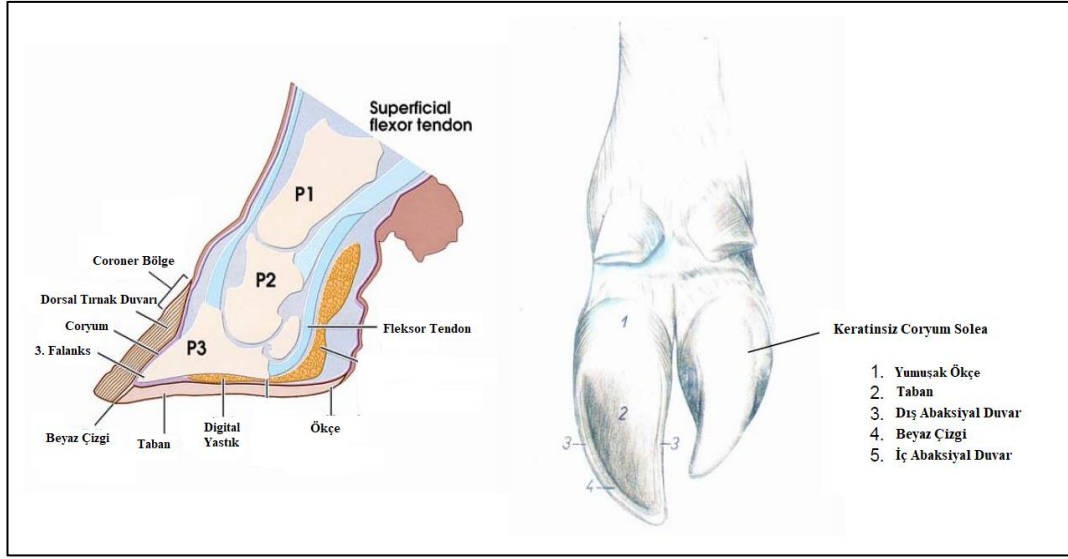
Şekil 1.1. Topallık üzerine sığır, doğum ve beslenme arasındaki ilişkinin şematik gösterimi (Tomlinson ve Socha, 2004)

1.1. Sığır Ayağının Yapısı

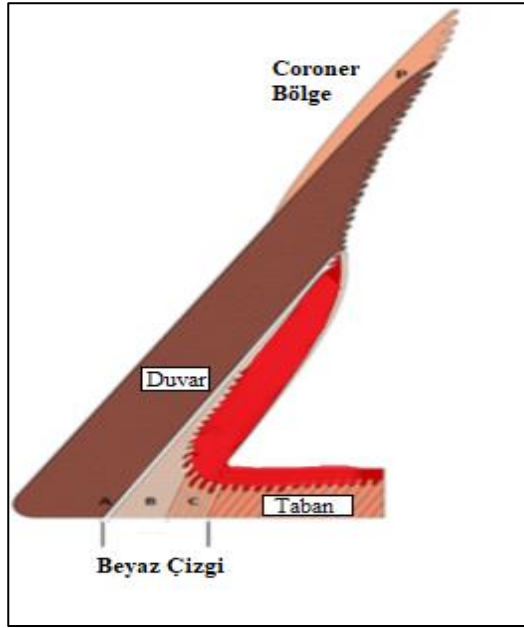
Parmak; topuk eklemının altında kalan bölgenin adıdır (Yavru vd., 1989; Çeçen, 2014). Parmağın anatomik yapısı Şekil 1.2, Şekil 1.3, Şekil 1.4’de gösterilmiştir.

1.2. Sığır Tırnağının Anatomisi

Tırnak, boynuzumsu yapıdaki *capsula ungulae* ile yumuşak yapıdaki *corium ungulaeyi* kapsar ve kıllı derinin farklılaşması ile oluşur (Akın, 2008; Çeçen, 2014; Kamiloğlu, 2014).



Şekil 1.2. Sığır parmağının anatomik yapısı (Shearer vd., 2005)



Şekil 1.3. Sığır tırnağının, coroner bölge, duvar, taban ve beyaz çizgisini gösteren sagittal görünümü. Beyaz çizgi; dış (A), ara (B) ve iç bölgeden (C) oluşur (Shearer vd., 2015)

1.2.1. Capsula Ungulae

Sığırlarda tırnak dıştan içe doğru sırası ile cansız tırnak (*capsula unguulae*), canlı tırnak (*corium unguulae*) ve kemik dokusu kısımlarından oluşmaktadır. *Corium unguulae*, *capsula unguulae* ile çevrelenmiştir. *Capsula unguulae* üç kısımdan oluşur. Bunlar;

- *Paries unguulae*
- *Solea unguulae*
- *Pulvinus unguulae* (yumuşak ökçe)'dir (Yavru vd., 1989; Akın, 2008; Çeçen, 2014; Kamiloğlu, 2014).

1.2.1.1. Paries Ungulae

Paries unguulae, tırnağın ön ve yanlardan görülen yüzeyidir. İki yüzü bulunmaktadır. Tırnaklar arasındaki duvarı (aksiyal) hafif çukur yapıdadır. Dış (abaksiyal) duvar ise konveks yapıdadır. *Paries unguulae*'nin proksimalindeki kenarına *margo coronarium*, distaldeki kenarına ise *margo solearis* denir. *Paries unguulae*'nin *margo coronarium* 'unda, *corium coronarium* yatağı ve onun üstünde *limbus corneus* bulunmaktadır. *Paries unguulae*'nin *margo solearis*'i *linea alba* (beyaz çizgi) ile *solea unguulae*ye bağlanmıştır (Yavru vd., 1989; Kamiloğlu, 2014).

1.2.1.2. Solea Ungulae

Solea unguulae, *capsula unguulae*'nin tabanını örten kısımdır. Boynuzumsu ve sert bir yapıya sahiptir. Tırnağın taban kısmıdır. Orta kısmı hafif çukur yapıdadır. 5-10 mm kalınlığında, 14 cm uzunluğunda ve 5 cm ene sahiptir. Kalınlığı ökçelere doğru artmaktadır (Yavru vd., 1989; Kamiloğlu, 2014).

1.2.1.3. Pulvinus Ungulae (Yumuşak Ökçe)

Cartilago unguulae ve taban yastığı sığırlarda bulunmaz. Taban yastığının yerini yumuşak ökçe yastığı almıştır. Yumuşak ökçeleri arkaya doğru genişlemiş yapıda

bulunan *corium limitans* oluşturur. Ön tırnakta yumuşak ökçelerin uzunluğunun tırnağın uzunluğuna oranı 2/1' dir. Arka tırnaklarda ise 2/0,7-0,8' dir. (Yavru vd., 1989; Kamiloğlu, 2014).

1.2.2. Corium unguiae

Corium unguiae, tırnağın içinde bulunan canlı dokuya verilen isimdir. Epidermisi besleyen, sinirleri ve damarları içeren kısımdır. *Corium unguiae*'nin kısımları şunlardır;

- *Corium limitans*
- *Corium coronarium*
- *Corium parietale*
- *Corium soleare*
- *Corium pulvinale*
- Tırnaklar arası deridir (Yavru vd., 1989; Akın, 2008; Çeçen, 2014; Kamiloğlu, 2014).

1.2.2.1. Corium Limitans

Bukağılık ile *corium coronarium* arasında *corium limitans* bulunur. Ön kısımda olup ökçelere doğru genişlemektedir. Genişliği ortalama 5-7 mm'dir. Tırnaklar arasında daralmaktadır (Yavru vd., 1989; Kamiloğlu, 2014).

1.2.2.2. Corium coronarium

Corium limitans ile *corium parietale* arasında yer alır. Ökçelere kadar uzar, halka şeklinde ve 2-3 cm genişliğindedir. Venöz damar ağı yönünden zengindir (Kamiloğlu, 2014).

1.2.2.3. Corium Parietale

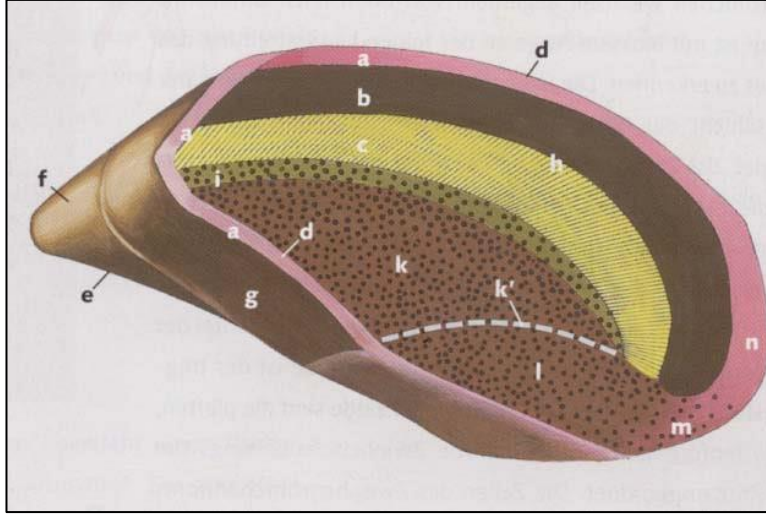
Corium coronarium ve *corium solare* arasında bulunur. Yukarıdan aşağıya doğru uzanan *lamella papillaris* 'lerden oluşur. *Corium parietale falanks distalis*'in iç ve dış yüzlerini örter (Yavru vd., 1989; Kamiloğlu, 2014).

1.2.2.4. Corium Soleare

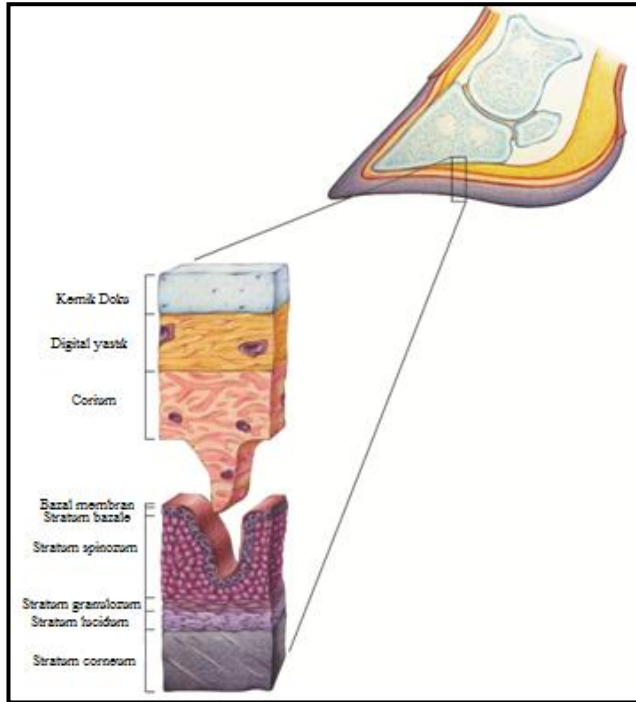
Margo solearis aracılığıyla *corium parietale* ile sınırlanır. *falanks distalis*'in *facies solearis* 'ini örter (Kamiloğlu, 2014).

1.2.2.5. Corium Pulvinale

Yumuşak ökçelerin kapsül tabakası ile örtülmüştür. Bu yapının altında yumuşak ökçe yastığı bulunur. Yumuşak ökçeler arasında, üst tarafta yağ kitlesi vardır. Bu yağ kitlesi tırnağın hareket kabiliyetinde önemli rol oynar (Yavru vd., 1989; Kamiloğlu, 2014).



Şekil 1.4. Canlı kısım uzaklaştırıldıktan sonra *capsula unguae*'nin dorsal ve lateralden görüntüsü. **A.** *C. limitans*, **B.** *C. coronarium*, **C.** *Lamella corneiler*, **D.** *Corium coronarium*, **E.** Aksiyal kısmın taşıyıcı kenarı, **F.** Tırnağın dorsal duvarı, **G.** İnterdigital duvar, **H.** Abaksiyal lateral yan duvar, **I.** *Paries-solea unguae* geçisi, **K.** *C. soleare*, **K'.** Ökçe çıkıntısı sınırı, **L.** Ökçe çıkıntısı, **M.** Ökçenin arka bölümü, **N.** Ökçenin lateral kısmının *c. limitans* ile kesiştiği yer (Akın, 2008)



Şekil 1.5. Sığır tırnağının corium ve epitelinin histolojisi (Shearer vd 2015)

1.3. Ayağın Kemikleri

- İki adet bukağılık kemiği: *Falanks prima*: Aksiyal yüze ligamentler yapışır. Palmar yüz ise susam kemikleri ile eklenmiştir.
- İki adet taç kemiği: *Falanks secunda*: 1. falanksın yarı uzunluğu kadardır.
- İki adet ayak kemiği: *Falanks tertia*: 3. falanks üçgen bir piramide benzer.
- İki adet alt susam kemiği: *Os sesamoideum distales* bulunur.
- Topuk eklemının arka yüzünde; ikinci ve beşinci parmağın uzantısı olan, ancak yürüme ve ağırlığı taşımada herhangi bir fonksiyonu bulunmayan iki adet rudimenter parmak bulunmaktadır (Yavru vd., 1989; Kamiloğlu, 2014).

1.4. İz Elementler

İz elementler, kaliteli tırnak kapsülü ve tırnağın sağlıklı uzaması için gereklidir (Nouri ve Ashrafi-Helan, 2013). Mineraller, hayvanların üremesinde de önemli rol oynayan temel besinlerdir, çünkü bunların fazlalığı veya eksikliği, hayvanın performansı üzerinde negatif bir etki yaratır (Akhtar vd., 2009). Süt sığırlarında, kalsiyum (Ca), demir (Fe), bakır (Cu), çinko (Zn), iyot (I), selenyum (Se), molibden (Mo) ve krom (Cr) tırnak gelişimi ile yakından ilişkilidir (Sun vd., 2015; Langova vd., 2020). Çinko, manganez, bakır ve kobalt gibi iz elementler protein sentezi, vitamin metabolizması, hormon üretimi, enzim aktivitesi, bağ dokusu ve kollajen oluşumu, oksijen taşıma, kimyasal enerji üretimi ve bağışıklık fonksiyonu üzerine önemli rolleri vardır (Greene vd., 1998; Ballantine vd., 2002; Siciliano-Jones vd., 2008; Cortinhas vd., 2012; Karkoodi vd., 2012; Zhao vd., 2015). Bu iz elementler sığırlarda, vücut kondüsyonunu ve sağlığını, büyümeyi, tırnak bütünlüğü, gebeliği, laktasyon ve bağışıklık fonksiyonlarını da olumlu yönde etkiler (Greene vd., 1998; Siciliano-Jones vd., 2008).

Bakır, kobalt, çinko, demir, selenyum, iyot, molibden, manganez gibi iz elementlerin ve potasyum, kalsiyum, sodyum, klor, fosfor gibi bazı makro

elementlerin sađlıklı hayvan yetiřtiriciliđi iin nemli olduđu tespit edilmiřtir (Akhtar vd., 2009; Langova vd., 2020).

Bir elementin yksek miktarı diđer bir elementin eksikliđine neden olabilir. Farklı elementlerin eksiklik bulguları birbirine benzerdir. İz element eksikliklerinin klinik belirtileri, akut eksiklik řekilleninceye kadar genellikle gzlenmez. Kronik eksiklikler ise, klinik belirtiler grlmeden yıllarca retim parametrelerini etkileyebilir (Mcdowell, 1992; Arthington, 2000; Akın, 2008).

1.4.1. inko

inko, mavimsi aık gri renkte bir metaldir. Atom numarası 30, atom ađırlıđı 65 olup esas olarak sfalerit (ZnS) formunda madenlerden temin edilir (Akın, 2008). inkonun canlı organizmalar iin gerekli olduđu ilk kez 1869'da bildirilmiřtir (Smart vd., 1981). inko, hayvansal dokulara olduka dengeli dađılmıřtır. En ok deri, kıl, ty ve yapađı gibi epidermal dokularda bulunur. inko gereksinimi hayvanın yařı, fizyolojik durumu, sađlıđı ve evresel faktrlere gre deđiřir (Akın, 2008).

inko DNA ve RNA sentezinde replikasyonu ve hcrelerin ođalmasını arttırmaktadır (Cortinhas vd., 2012). Nkleik asit sentezi ve hcre blnmesi, protein sentezi, enzim ve transkripsiyon faktrleri iin katalitik olarak grev yapar, yapısal ve dzenleyici bir iyon olarak karbonhidrat, lipit ve protein metabolizmasına katılır (Tomlinson ve Socha, 2004; Yattoo vd., 2013). Katalitik olarak; RNA nkleotit transferaz, RNA polimeraz, alkalın fosfataz, karboksi peptidaz, alkol dehidrojenaz ve karbonik anhidraz enzimlerinin yapısında bulunur (Akın, 2004; Lean vd., 2013). Oogenez ve spermatogenez, immunit, merkezi sinir sistemi aracılıđıyla iřtah kontrol gibi zellikleri de bulunmaktadır (Andrieu, 2008). Temel enzim speroksit dismutazının ayrılmaz bir parası olarak antioksidan savunmasında nemli bir rol oynar (Lean vd., 2013). Hormon salgılanmasına (somatomedin-C, osteokalsin, testosteron, tiroid hormonları, inslin ve byme hormonu) ve hormonal

mekanizmaya da katılır. Ayrıca kemik gelişimini etkileyen plazma A vitamini konsantrasyonlarının korunmasında rol oynar (Van Riet vd., 2013).

Keratinizasyon aşamalarında anahtar rol oynadığı, hücreler arasında ve hücre içinde bulunması, birçok temel fonksiyonda görev aldığından dolayı, tırnak üremesinin gerçekleştiği *corium coronarium*'da tırnak büyüme oranını etkilediği bilinmektedir (Underwood, 1999; Akın, 2004; Tomlinson ve Socha, 2004; Kamiloğlu, 2014; Assis vd., 2017; Langova vd., 2020). Çinko keratin üretimi ve epitel doku bütünlüğünü sağlar. Keratinizasyon aşamasında yapısal proteinlerin formasyonu için en fazla gereken elementtir. Hücrelerin diferansiyasyonunu düzenlemede rol oynar (Akın, 2004; Lean vd., 2013). Kalsiyum iyonunun bağlanmasından ve keratinize hücrelerin sitozolüne taşınmasından sorumlu olan kalmodülünü düzenler. Bu, keratinositlerin gelişiminde önemli bir adımdır (Lean vd., 2013). Tırnak sağlığında çinkonun destek rolü vardır ve tırnak lezyonu bulunan sığırların, tırnak kapsülünde, lezyon bulunmayan sığırlara göre daha az miktarda çinko bulunur (Baggott vd., 1988).

Buzağılarda çinko eksikliği sonucunda klinik belirti olarak yürümede zorluk, çenelerin ve diz ekleminin şişmesi, ödem ve deride parakeratoz görülebilir. Bazı türlerde çinko eksikliğinin, retinol bağlayıcı proteinin karaciğerde sentezine müdahale ettiği ve retinolün karaciğerden hatalı bir mobilizasyon ile sonuçlandığı öne sürülmüştür (Smart vd., 1981). Çinko eksikliğinin hem timus hem de dalağın T hücrelerine bağımlı bölgelerinde atrofi oluşturduğu bildirilmiştir (Greene vd., 1998). Kronik laminitisli süt sığırları ile, sağlıklı süt sığırlarının kanlarındaki çinko seviyeleri karşılaştırıldığında, kronik laminitisli süt sığırlarında daha az çinko düzeyine rastlanmıştır (Belge vd., 2004; Lean vd., 2013).

Kalsiyum, çinkonun vücutta değerlendirilmesini önleyen önemli bir mineraldir, rasyonda % 5'ten fazla bulunmamalıdır (Cousins, 1989; King, 1990; Belge vd., 1996; Akın, 2008). Bakır ve çinko benzer yolla emilirler ve emilim yerlerinde birbirleri ile yarışma halindedirler. Rasyonda bakır/çinko 1/2 veya 1/3 oranında

olmalı ve st sđırı rasyonunda 40 mg/kg, et sđırı rasyonunda 30 mg/kg oranında bulunmalıdır (Akın, 2008).

1.4.2. Bakır

Bakır, metalik kahverengi renge sahip bir metaldir. Atom numarası 29, atom ađırlıđı 63 olup kalkozit (Cu_2S), kalkopirit (CuFeS_2) gibi bileşenlerinden temin edilir (Akın, 2008).

Bakır absorpsiyonu ince bađırsaklarda gerekleşir. Emilen bakırın %60'ı serumda, %40'ı eritrositlerde, %1'den az kısmı lkositlerde bulunur. eşitli dokularda bakır dzeyinin yılın deđişik aylarına, ırklara, yaşı, blgesel deđişikliklere, gebelik ve laktasyon gibi eşitli fizyolojik durumlara bađlı olarak az veya ok oranda deđişiklik gsterebilir. St sđırlarında serumda bulunan bakır deđeri, 70-170 $\mu\text{g}/\text{dl}$ arasındadır. Subklinik yetersizlik iin serumdaki bakır deđeri ise 53-64 $\mu\text{g}/\text{dl}$ arasında deđişmektedir (ımtay ve ll, 2000; Akın, 2008; Underwood, 2012). Bakır ok sayıda enzimin aktivasyonunda nemli bir kofaktr ve birok enzim sisteminin aktivatr olarak rol oynar (Akın, 2004; Lean vd., 2013). Bakır ve inko byme, gelişme ve yaşımanın sađlıklı bir şekilde srdrlebilmesi iin esansiyel olan iz elementlerdir (Elmasođlu, 2008). Bakır bymede ve kollajen retimini destekleyen nemli iki enzimde bulunan bir elementtir (Yatoo vd., 2013). Lizil oksidaz, kollajenin desmozin apraz bađları iin gereklidir ve destek iin kollajene bađlı olan kemik, kırıkta ve diđer bađ dokularının matriks elemanlarının belirlenmesinde ok nemlidir (Gooneratne vd., 1989; Lean vd., 2013; Van Riet vd., 2013). Anormal kollajen sentezi osteoporozise, kemik kırılğanlıđının artmasına ve muhtemelen de kondrozise yol aar. Őiddetli etkilenen sđırlar, zellikle ekstremitelerdeki kemikleri ve skapula kemiđi olmak zere patolojik kırıklara yatkındır (Lean vd., 2013).

Bakır, hcresel solunum, zel kalp fonksiyonları, kemik oluşumu, karbonhidrat ve lipit metabolizması, immuniteler, bađ dokusu gelişimi, keratinizasyon srecinde, omurilikte miyelin oluşumunda grev alır (Andrieu, 2008; Cortinhas, 2012).

Bağırsak emilimini ve mineral biyoyararlanımını artırmak, topallık riskini azaltmak için bakır, çinko ve manganezin organik formları kullanılır (Zhao vd., 2015).

Bakır, fizyolojik olarak önemli metaloenzimlerin bir bileşenidir ve süperoksit dismutazın (SOD) ayrılmaz bir parçası olarak antioksidan savunma sisteminde görev alır (Andrieu, 2008; Spears ve Weiss, 2008; Cortinhas, 2012; Lean vd., 2013). Bakır ve çinko, süperoksit dismutazın katılmasıyla luteal hücrelerin progesteron üretimini düzenlemede önemli bir rol oynar (Yatoo vd., 2013). Bakır, hücrelerin aerobik solunumunda rol oynayan sitokrom-C oksidazın aktivasyonu için gereklidir. Eksik olması durumunda keratinositler için gerekli enerji oluşumunu durdurabilir ve tırnak kapsülünde lezyonların oluşumuna neden olabilir (Lean vd., 2013).

Bakır, çinko, manganez iz element eksiklikleri, tırnak keratinizasyonunda rol oynayan hücreler arası bağlayıcı maddeyi oksidatif strese karşı yatkın hale getirir. Keratinleştirici tırnak hücresinde en önemli enzim tiol oksidazdır (Lean vd., 2013). Bakır, lizil ve tiol oksidazın anahtar bir bileşen oluşturmaları sağlıklı tırnak kapsülü üretimi için önemlidir. Bu enzimler, keratin filamentlerinin sistein kalıntıları arasında disülfid bağlarının oluşumundan sorumludur (O'Dell, 1990; Lean vd., 2013; Langova vd., 2020).

Bakır vücutta kullanılana kadar karaciğerde depolanır, bu sebeple sığırlardaki bakır düzeyinin değerlendirilmesinde karaciğerin tercih edilmesi gerekmektedir (Vermunt ve West, 1994). Bakır içeriği <45 ve 495 µmol/kg olan taze karaciğer dokusu, sırasıyla yetersiz ve yeterli depoları gösterir (Lean vd., 2013). Bu referans aralıkları, bakır bakımından eksik yemlerle beslenen hayvanlarda tespit edilen osteoporoz gibi klinik belirtilerin varlığı veya yokluğu ile doğrulanmıştır (Suttle ve Angus, 1976). Diğer taraftan kemik üzerindeki bu üremeler sadece molibden kaynaklı bakır eksikliğinde görülmüştür (Phillippo vd., 1987).

Yemle alınan bakır kuru maddede alımı (4 ppm) hayvanların ihtiyacını belirli koşullar altında karşılayacak olsa da, pratik olarak ihtiyaç minimum 10 ppm'dir (NRC, 2001). Bakır takviyesi için öneriler değerlendirilirken üretim seviyeleri ve

molibden, kükürt, demir ve çinko gibi antagonistlerin varlığı hesaba katılmalıdır (Humphries vd., 1983; Lean vd., 2013).

Bakır eksikliğinde kalsifiye kıkırdaklarda kemik birikimi yetersizliği, osteoblast aktivitesinde azalma ile doğrulanmıştır (Lean vd., 2013; Van Riet vd., 2013). Bakır eksikliği sonucu lizil oksidazın değişen aktivitesini yansıtan diğer anormallikler arasında, tendonlarda aşırı uzamalar gözlenmektedir (Lean vd., 2013). Subklinik bakır yetersizliği, klinik olarak kolaylıkla tanınabilen bakır yetersizliğinden daha fazla ekonomik kayba neden olur (Akın, 2008). Subklinik bakır eksikliği bulunan sığırlar ökçe çatlaklarına, tırnak çürümesine ve taban apselerine karşı daha duyarlıdır (Tomlinson ve Socha, 2004). Bakır eksikliği sığırlarda anemiye yol açmaktadır (Smart vd., 1981). Buzağılarda, hızlı büyüyen, olgunlaşmamış büyüme plaklarında anormal kollajenin hatalı mineralizasyonuna neden olabilir, ancak bunun mekanizması tam olarak anlaşılamamıştır. Çoğunlukla 12 aylıktan küçük olan genç, cinsel olgunluğa erişmemiş boğalarda osteokondritis dissekans için bir risk faktörü olduğu öne sürülmüştür (Lean vd., 2013).

Thompson (2003) bakır eksikliği neticesinde; ağırlık taşıma stresinin, metafizer kan akışının fokal olarak bozulması ve mineralize kıkırdağın bozulmuş invazyonu nedeniyle, kırılğan primer kemik trabeküllerinde, mikro kırıklara neden olabileceğini desteklemektedir. Klinik olarak, bu lezyon primer spongios kemiğin anormal mineralizasyonu nedeniyle, alt ekstremite kemiklerinde özellikle distal karpal ve tarsal epifiz plaklarında, epifizitis veya genişleme olarak ortaya çıkabilir. (Woodbury vd., 1999). Bu büyüme plaklarındaki değişiklikleri, D vitamini eksikliğinin neden olduğu raşitizm ve osteokondrosislerde oldukça benzerdir (Lean vd., 2013).

1.4.3. Selenyum

Selenyum ile tırnağın gerilme gücü arasında pozitif bir ilişki olduğu aktarılmaktadır. Selenyum, keratin proteinlerinin bağlanmasına bağlı olarak şekillenen oksidatif hasardan tırnak yapısını korumada rol oynar. Çinko dahil olmak üzere diğer

bahsedilen iz elementlerin hiçbirisinin, tırnağın gerilme gücü üzerine önemli bir etkilerinin olmadığı bildirilmiştir. Selenyum, lipidler açısından zengin olan keratinositlerin hücreler arası maddesini korur ve devamlılığını sağlar. Selenyum, E vitamini ile birlikte görev yapar. İnorganik formdaki selenyum, bağırsaktan pasif olarak emilir ve hemen bazı selenoproteinlerin sentezi için kullanılır. Organik formdaki selenyum, dokularda daha iyi emilir ve depolanır, ancak tutulumundaki farklılıklar çok büyük değildir. Çoğu merada selenyum seviyesi düşüktür ve selenyum alımını artırmak ve devamlılığını sağlamak için merada otlayan süt sığırlarına selenyum takviyesi yapılması gereklidir. Kanda orta seviyede selenyum bulunan sürüler, daha yüksek süt üretimine ve daha iyi üreme performansına sahiptirler (Langova vd., 2020).

Selenyum süt sığırları için temel bir elementtir; aynı zamanda, toksik etkisi olan iz elementlerden biridir ve 1950'lerden önce selenyum ile beslenme selenozu gösterdiği belirtilmiştir (Lean vd., 2013). Süt sığırlarında, bağışıklık sistemlerinin antioksidan aktivitesini korumak için bakır, çinko ve selenyuma ihtiyaç vardır (Cortinhas vd., 2012). Glutasyon, peroksidaz enziminin bir bileşenidir. Glutasyon peroksidaz, hidrojen peroksitin (H_2O_2) ve serbest oksijenin (O_2) suya (H_2O) indirgenmesinden sorumludur (NRC, 2001). Bakır ve çinko, süperoksit dismutaz gibi davranarak, glutasyon peroksidaz, hem hücre içi hem de hücre dışı lipid zarlarının oksidatif hasara karşı korunmasında rol oynar. Lipit bakımından zengin hücreler arası bağlayıcı maddenin fizyolojik fonksiyonunun korunmasına ve devamlılığına katkıda bulunabilir (Tomlinson ve Socha, 2014).

Selenometiyonin (SeMet) formundaki selenyum, metiyonin ile aynı mekanizma tarafından kolayca emilir. İnorganik selenyumun selenit veya selenat formunda vücutta depolanmasıyla, selenoaminoasitler selenyum sistein ve selenyum metiyonin meydana gelir (Tomlinson ve Socha, 2004). Subklinik mastitis vakalarının azalmasının bakır, çinko ve selenyumun kan seviyelerindeki veya doğum öncesi dönemde besin alımındaki değişikliklerden kaynaklanabileceğini varsayılmaktadır (Cortinhas vd., 2012).

Hücresel düzeyde selenyum, E vitamini ve kükürt aminoasitleri arasında metabolik bir ilişki vardır (Smart vd., 1981). Her iki madde de biyolojik zararları oksidatif dejenerasyondan korurlar. Bu maddelerin yoklukları dokularda parçalanmaya neden olur. Selenyum organizmada şu fizyolojik görevleri yapar:

- Başta hücre zararlarını oksidatif zararlardan koruyan glutatyon peroksidaz olmak üzere birçok enzimin ögesidir,
- Spermatozoaların özel bir proteininin bileşiminde bulunur,
- Purin ya da primidin bazlarına bağlanabildiği için RNA'da fonksiyonu vardır,
- Prostaglandin sentezi ve esansiyel yağ asitleri metabolizmasında rolü vardır,
- E vitamini ile birlikte ruminantlar tarafından yeterli bir bağışıklık için gereklidir (Akın, 2004; Lean vd., 2013).

Selenyum hem eksiklik hem de fazlalığı durumunda topallığa neden olur. Selenyum eksikliğinde buzağılarda büyüme yetersizliği, sığırlarda süt kalitesinde düşüş, döl tutma ve erişkin süt sığırlarında gebe kalamamaya neden olur (Lean vd., 2013). Nutrisyonel kas distrofisi veya beyaz kas hastalığı dahil olmak üzere, tek veya selenyum ile birlikte E vitamini eksiklikleri ile ilişkili klinik durumlar (topallık) gözlenebilir (Buergelt vd., 1996; Lean vd., 2013). Nutrisyonel kas distrofisinin subakut formu daha yaşlı ileri buzağılarda daha yaygındır (1-4 aylık) ve genellikle üst ön ve arka ekstremitelerin kaslarını etkileyerek kasılma sonucu yürümede zorluk, paraliz veya yatıp kalkamama ile sonuçlanır. Amerika Birleşik Devletleri (Buergelt vd., 1996), Britanya (Mearns ve Lewis, 2007) ve Hollanda (Jobse vd., 2008)'daki sığırlarda selenyum ve E vitamini eksikliğine bağlı, aralıklı topallık ve dorsal skapular yer değiştirme ("yüzen kürek kemiği"), kas dejenerasyonu veya kas distrofisi gelişebildiği bildirilmiştir (Lean vd., 2013). Ruminantlarda selenyum gereksinimi yaklaşık 0,1-0,3 ppm'dir, burada süt sığırları için tolere edilebilir maksimum seviye 2 ppm olarak kabul edilmektedir (NRC, 2001).

Selenyumun sığırlara fazla verilmesi gelişmekte olan keratinositlere zarar verebilir (Tomlinson ve Socha, 2004). Sığırlarda toksisite vakalarının çoğu, hayvanın fazladan selenyum içerikli bitkileri yemesiyle ilişkilidir, ancak bazen insan hatası,

örneğin birden fazla ek selenyum kaynağının verilerek hayvanın aşırı selenyum dozuna maruz kalmasıyla da toksisiteye neden olabilir. Avustralya’da selenyum zehirlenmesiyle ilişkili selenyum içeren bitki türleri arasında geven otu (*Astragalus*), gagageveni (*Oxytropis*), bezelye (*Neptunia*), hindistan dutu (*Morinda*), yıldızpatı (*Aster*) ve tuz çalısı (*Atriplex*) bulunur. Bitki türleri selenifer topraklarda büyür ve 1000 ppm'den fazla selenyum biriktirebilir. Bu bitkiler tatsızdır ve alternatif kaynakların az olduğu durumlarda sığırlar zehirlenebilir. Tahıllar, otlar ve diğer yem bitkileri de selenyum biriktirebilir ve toksisiteye neden olabilirler (Lean vd., 2013). Fazla alınmasından kaynaklanan zehirlenme, alınan selenyum seviyesine bağlı olarak toksisitede klinik olarak; akut, subakut ve kronik seyir gösterir (Howell, 1983).

Akut zehirlenme geçiren hayvanlarda solunum sıkıntısı, ishal görülür ve genellikle ölümlü sonuçlanır. Hayvanlarda başıboş dolaşma, topallık, görme bozukluğu, felç, karın ağrısı, hipersalivasyon, dış gıcırdatma gözlenebilir (Howell, 1983; Lean vd., 2013).

Kronik selenyum zehirlenmesinde kıl dökülmesi, eklem lezyonları ve topallık, miyokard dejenerasyonu, karaciğerde siroz ve anemi görülür (Howell, 1983). Sığırlarda yüksek ateş, ataksi, karakteristik bir duruş (baş aşağı ve kulaklarda düşüş) görülebilir (Lean vd., 2013). Tırnak dış duvarı ara sıra bükülür, genellikle birden fazla yatay çatlak gelişir (Koller ve Exon, 1986). Kronik toksikasyonun zaman süreci, 5-30 ppm selenyum içeren yemlerin uzun süre tüketilmesinden kaynaklı birkaç haftadan birkaç aya kadar değişir (Lean vd., 2013).

Selenyum eksikliğinin teşhisi genellikle klinik belirtilere, dokulardaki veya yemdeki yüksek selenyum seviyelerinin laboratuvar tarafından doğrulanmasına dayanır. Tırnak kapsülündeki ve kıl keratinindeki selenyum içeriği, uzun vadeli selenyum durumunu yansıtır. Bu bakımdan kıl veya tırnaktaki selenyum içeriğinin belirlenmesi kronik selenyum toksisitesini doğrulamanın en güvenilir yoludur. Bununla birlikte, toksisite şekillenmeden önce üretilen keratinin normal selenyum konsantrasyonlarına sahip olacağı bilinmelidir; bu nedenle numuneleri dikkatli bir şekilde almak önemlidir (Lean vd., 2013).

1.4.4. Manganez

Manganez, grimsi renkli görünüşte bir metaldir. Atom numarası 25, atom ağırlığı 54 olup pirulosit (MnO_2) gibi bileşenlerinden temin edilir (Akın, 2008). Manganez, vücut metabolizmasında rol alan bir dizi enzimin parçasıdır. Proteoglikan moleküllerinin kondroitin sülfat yan zincirlerinin sentezinde gerekli olan glikotransferaz ve glikoziltransferaz enzimlerinin aktivasyonu için gereklidir (NRC, 2001; Tomlinson vd., 2004). Manganez, kıkırdak ve kollajen oluşumu, kemik gelişimi için (Van Riet vd., 2013; Langova vd., 2020) gerekli bir dizi enzim sisteminde aktif rol oynar (Tomlinson vd., 2004). Süperoksit dismutazın ayrılmaz bir parçası olarak antioksidan koruma, kemik gelişimi ve yumurta kabuğu oluşumunda, karbonhidrat ve lipit metabolizmasında, bağışıklık ve motorik fonksiyonların gerçekleştirilmesinde ve üremede rol oynar (Andrieu, 2008). Manganezin immünolojik işlevde önemli bir rol oynadığına dair az da olsa kanıt vardır (Greene vd., 1998).

Manganez, enerji üretiminde bir enzim olan piruvat karboksilaz gibi kritik enzim sistemlerinin aktivatörü olarak keratinizasyon işleminde rol oynar (Tomlinson vd., 2004; Lean vd., 2013). Manganez süperoksit dismutazın aktivasyonunda ve süperoksit serbest radikallerini temizleyerek lipitler için koruyucu bir işleve sahiptir (Tomlinson ve Socha, 2004; Lean vd., 2013). Uygun bacak formasyonunu koruyarak ayak hastalıklarının en aza indirilmesine yardımcı olur (Tomlinson ve Socha, 2004).

Manganez organizmada; en çok karaciğerde, sırayla böbreklerde, iskelet sisteminde, saç, kıl ve yapağıda düşük miktarda bulunur (Akın, 2008). Çinko, manganez ve bakırın tümü üreme fonksiyonunda, üreme organlarının gelişiminde ve hormonların üretiminde kritik rol oynar (Ballantine, 2002). Manganezin rasyonda yeterli miktarda verildiği durumlarda kaliteli bir tırnak dokusu oluşur, bu da süt sığırlarında topallık riskini azaltır (Tomlinson vd., 2004; Andrieu, 2008). Rasyonda manganez düzeyinin artması, hemogloblin düzeyinin düşmesine, doku demir

düzeşinin azalmasına ve karaciğerde bakır düzeşinin yükselmesine neden olmaktadır (Akın, 2008).

Sığırların beslenmesinde manganeş ihtiyacı 20 mg/kg olarak tanımlanmıştır (Greene vd., 1998). Manganeş eksikliğı bulunan sığırlarda, iskelet anormallikleri, çarpık bacaklar ve tendonlarda kısalmalar ve fertilitte problemleri görülür (Tomlinson ve Socha, 2004; Akın, 2008). Fazla verilmesi durumunda ise herhangi bir sorun teşkil etmez (Greene vd., 1998). Manganeş eksikliğinde, semptomların gözle görülür hale gelmesi zor olduğundan dolayı, eksikliğinin tespit edilmesi zordur (Greene vd., 1998).

1.4.5. Demir

Demir, metalik gri görünüşünde bir metaldir. Atom numarası 26, atom ağırlığı 55 olup, demir cevherinden temin edilir (Akın, 2008).

Demir sitokromların, myoglobin ve hemoglobinin yapısında bulunan bir elementtir (Akın, 2008; Underwood, 2012). Normalde plazmada %70 den fazla bulunur ve bu demir kemik iliğine gider ve depo edilir (Underwood, 2012). Demir, birçok biyokimyasal reaksiyonda hayati bir rol oynar. Bunlar arasında katalaz enziminin temel bir bileşeni olarak antioksidan savunmasında, enerji ve protein metabolizmasında, kanda oksijen taşıyıcısı olarak, oksidasyon indirgeme reaksiyonları ve elektron taşıma sisteminde görev alır (Akın, 2008; Andrieu, 2008). İndirgenmiş demir ayrıca lipid peroksidasyonu ve radikal oluşumu için bir katalizördür, bu nedenle güçlü bir prooksidan etkiye sahiptir (Halliwell, 1987; Andrieu, 2008).

Demirin yemle yüksek miktarda alınması bakır ve çinkonun daha fazla alınmasını gerektirir (Greene vd., 1998). Demir eksikliğı yetişkin sığırlarda, gereksiniminin düşük olması ve çevrede her yerde bulunduğu için pek görülmez, fakat sütteki demir içeriğı düşük olduğundan buzağılarda eksikliğı daha sık görülür

(Underwood, 1999). Demir eksikliğinde hayvanda halsizlik, anemi, immun sistemin baskılanması, kilo kaybı, dolaşım problemleri gibi sorunlar oluşabilir (Akın, 2004). Demir eksikliği olan hayvanlarda hücresel ve humoral bağışıklık tehlikeye girer. Demir eksikliğinin, konakçı savunma mekanizmaları üzerinde, hem artırıcı hem de engelleyici etkilere sahip olabileceği bilinmektedir. Demir eksikliğinin bağışıklığın zayıfladığı ve fonksiyon bozuklukları oluştuğu, demir fazlalığı olan durumlarda ise immünomodülatör olarak etki gösterdiği bildirilmektedir (Greene vd., 1998).

1.4.6. Kobalt

Kobalt hem rumen bakterilerinin, hem de hayvanın B₁₂ vitamini gereksinimlerini karşılamak için rumendeki mikroorganizmalar tarafından B₁₂ vitamini üretimi için gerekli olan, besinlerinde bulunan önemli bir iz elementtir (Greene vd., 1998; Kincaid vd., 2003; Akın, 2004). B₁₂ vitaminin en temel fonksiyonu vücutta gerçekleştiren birçok enzim sisteminin esansiyel bir parçası olmasıdır (Akın, 2004). Ruminantlarda, kobalttan B₁₂ vitamini (kobalamin) üretimi düşük olup, yaklaşık %3'tür (Smith ve Marston, 1970). B₁₂ vitaminin en önemli görevleri; nükleik asitlerin ve proteinlerin metabolizmasına katılmak, purin ve primidin sentezinde, metil gruplarının iletiminde, aminoasitlerden proteinlerin sentezinde, karbonhidrat ve yağ metabolizmalarında da görev yapmaktır (Akın, 2004). Karaciğer, en yüksek kobalt konsantrasyonuna sahiptir ve kobaltın ana depolama bölgesi olarak kabul edilir (Underwood., 1999; Kincaid vd., 2003). Kobalt, bağırsaklarda emilir ve kanla çeşitli dokulara taşınır (Wapnir, 1990; Underwood., 1999).

B₁₂ vitamini eksikliği, öncelikle rumen fonksiyonlarını etkiler ve ardından büyümeyi ve verimliliği azaltır (Greene vd., 1998). Kronik kobalt eksikliği ve dolayısıyla B₁₂ vitamini eksikliğinde, protein ve enerji metabolizması bozulur ve hayvanda topallık şekillenir (Lean vd., 2013). B₁₂ vitamini eksikliği folik asit eksikliğine neden olarak nükleik asitlerin biyosentezinde azalmaya neden olur. Kobalt eksikliğinin belirtileri iştahsızlık, kilo kaybı, halsizlik, diyare ve anemidir. Kobalt, B₁₂ vitaminin komponenti olması nedeniyle kan formasyonunda etkilidir.

Kobalt eksikliğinden ileri gelen nutrisyonel anemiler sığır ve koyunlarda kobalt ilavesi ile başarılı bir şekilde sağaltılabilir (Akın, 2004).

Genel olarak, büyük ölçüde kaba yemlerden oluşan rasyonlar, daha fazla kobalamin üretimini artırma eğilimindedir (Sutton ve Elliot, 1972). Hayvanlara yem ile 0,1 mg/kg dozunda kobalt verilmesi genellikle yeterli B₁₂ vitamini sentezini sağlamaktadır (Greene vd., 1998).

1.4.7. Biotin

Biotin, keratin gibi skleroproteinlerin üretiminde ve birikmesinde rol oynar (Lischer vd., 2002). Birçok çalışma, biyotin tedavisinin tırnak sağlığı üzerindeki olumlu etkilerini bildirmektedir (Hedges vd., 2001; Bergsten vd., 2003; Pöttsch vd., 2003). Biotin, birçok metabolik olayda yer alan enzimler için gerekli olan bir maddedir ve tartışmasız keratinizasyonda yer alan en önemli vitamindir. Deri, kıl örtüsü ve tırnak gibi keratinize dokuların üretimi ve bütünlüğü için gereklidir (Lean vd., 2013).

Tırnak lezyonları içerisinde, ayak hastalıklarından en sık etkilenen bölge beyaz çizgidir ve bu bölge tırnak üretiminin yüksek olduğu bölgedir (Budras vd., 1996). Birkaç çalışmada, biyotin takviyesinin, beyaz çizgi lezyonlarının insidensini önemli ölçüde azalttığı, ancak taban lezyonlarında önemli bir farklılık bulunmadığı gözlenmiştir (Midla vd., 1998). Mulling vd. (1999), yaptıkları bir çalışmada, hücreler arası bağlayıcı maddesinin içinde, kompleks lipid moleküllerinin üretimi için biyotin gerekliliğini göstermişlerdir ve tırnak kapsülü için biyotin etkilerini araştırmışlardır. Bahsedilen bu çalışmada, sağlam bir hücresel yapı oluşturmak için çinko ve bakır gibi eser minerallere ihtiyaç duyulurken, hücreler arası bağlayıcı maddenin üretimi için biyotin gerekliliği ortaya konulmuştur (Mulling vd., 1999).

Süt sığırlarında, yemlere günlük biyotin takviyesi yapılmasının, biyotin plazma konsantrasyonlarını artırdığı ve topallık sorunlarını azalttığı bildirilmiştir (Campbell vd., 2000; Lean ve Rabiee, 2011; Lean vd., 2013). Biotinin solea

ülserleri için bir tedavi değil, çiftlik yönetimindeki hataları düzeltmede etkili vitamin takviyesi olarak görülmektedir (Greenough, 2001).

A, D ve E vitaminleri ayrıca keratinize tırnak dokusunun yapısında ve kalitesinde önemli bir rol oynarlar. Keratinize hücrelerin farklılaşmasında A vitamini gereklidir. Kalsiyum metabolizmasının en önemli düzenleyicilerinden biri olan D vitamininin keratinizasyon üzerinde olumlu etkisi vardır. E vitamini, lipitte çözünen bir antioksidandır ve aynı zamanda tırnak dokusunun hücreler arası bağlayıcı maddede bulunan hücresel zarların korunmasında rol oynar (Lean vd., 2013).

Çizelge 1.2. Farklı rasyon bileşenlerinin topallık riski üzerindeki etkileri (Lean vd., 2013)

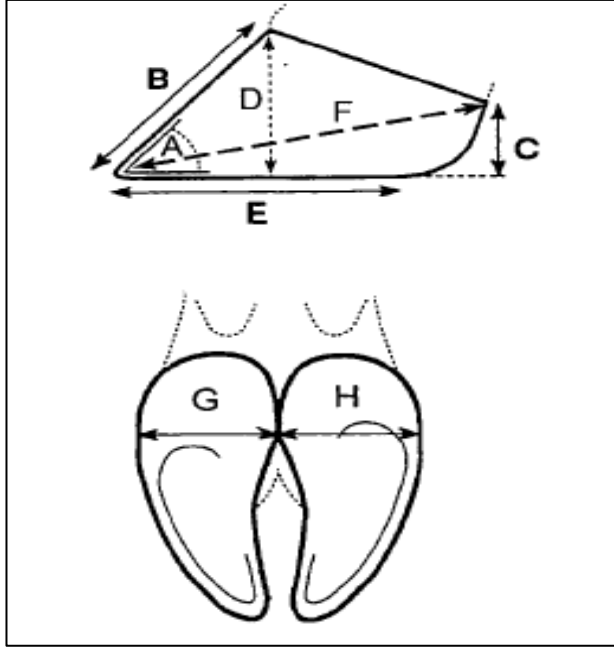
Etken	Etki	Bozukluklar	Etki Gücü
Kalsiyum	• Eksikliği	• Osteoporoz	• Orta
	• Kronik Fazlalığı	• Osteopetroz • Vertebralarda osteofiter üremeler	• Orta
Fosfor	• Eksikliği	• Osteomalazi ve patolojik kırıklar	• Orta-Yüksek
Selenyum	• Eksikliği (E vitamini ile birlikte)	• Beyaz Kas Hastalığı	• Yüksek
	• Toksik Etkisi	• Alkali hastalığı (Selenosis)	• Orta-Yüksek
Sülfür	• Eksikliği	• Düşük kaliteli tırnak • Patolojik Kırıklar	• Düşük-Orta • Orta
Bakır	• Eksikliği	• Osteokondrosis • Beyaz çizgi hastalığı	• Düşük • Düşük
	• Eksikliği	• Tırnak sağlığında düşüş • Kondrodistrofi	• Düşük • Orta
Manganez	• Eksikliği	• Tırnak sağlığında düşüş	• Düşük
Flor	• Toksik Etkisi	• Florosis	• Yüksek
Molibden	• Şartlı Bakır eksikliği	• Molibdosiz	• Bakır üzerinde etki için yüksek • Topallık için düşük

1.5. Tırnak Konformasyonu

Konformasyon, bir hayvanın veya bir bölümünün ölçüleri veya bu ölçülerin birbiri ile olan ilişkisidir (Vermunt ve Greenough, 1995). Vermunt ve Greenough (1995), tırnak konformasyonu ile topallık oluşumu arasındaki ilişkiyi değerlendirmişler, anormal şekilli tırnaklarda tırnak lezyonlarının sırasıyla %21 ve %42 oranında şekillendiğini bildirmişlerdir. Tırnağın aşırı uzaması en sık kaydedilen anormal tırnak şeklidir ve buda daha sıklıkla solea ülseri ve beyaz çizgi lezyonlarına bağlı olarak şekillenmektedir (Vermunt ve Greenough, 1995).

Ön ayak tırnağının yerle yaptığı açı 45-50°, arka ayak tırnağınınki ise 50-55° olmalıdır (Yavru vd., 1989; Vermunt ve Greenough, 1995; Çeçen, 2014; Kamiloğlu, 2014). Tırnağın ön duvar uzunluğunun, ökçe uzunluğuna oranı 2/1 olmalıdır. Ön duvar uzunluğu 60-80 mm, ökçe yüksekliği gençlerde 30-45 mm, erişkinlerde 25-30 mm, ökçe ve tırnak ucu arası uzunluk 100-145 mm, en dar yerinde (iç ve dış kenar arası) 50 mm olmalıdır. Bu ölçüler; ırk, yaş, ön ve arka tırnaklara göre farklılık gösterebilir. Tırnağın ön ve yan duvarları, tabanı ve ökçeleri normal görünüm ve vasıfta olmalıdır. Eklenti parmakların (mahmuz) uzunluğu, kendi çapları kadar olmalıdır. Parmakların eksenini düzgün olmalı, her iki tırnağın yumuşak ökçeleri ve tabanları yere muntazam basmalıdır. Ön tırnak farklı olarak arka tırnaktan yüksek olmalıdır (Yavru vd., 1989; Çeçen, 2014; Kamiloğlu, 2014). Tırnak konformasyonun belirlenmesinde kullanılan ölçümler Şekil 1.6 ve Şekil 1.7’de verilmiştir.

Tırnak boyutunun ve şeklinin ölçümleri; sığır tırnağının kalitesini, barınma, yönetim ve beslenme gibi faktörlerin tırnak konformasyonu üzerindeki etkisini değerlendirmek için geliştirilmiş ve kullanılmıştır (Vermunt ve Greenough, 1995). Tırnağın ağırlık taşıyan taban yüzeyi, tırnak fonksiyonuyla ilgili en önemli konformasyonel özelliklerden biri gibi görünmesine rağmen, bugüne kadar tırnak konformasyonu ile ilgili çalışmaların çoğunluğu, tırnağın dış ölçülerini belirleyen parametreleri kullanmaktadır. Tırnak konformasyonunu etkileyen ana çevresel faktörlerden biri zeminin özelliğidir (Telezhenko vd., 2009).



Şekil 1.6. Sığır tırnak konformasyonunda kullanılan ölçüler

A. Tırnak açısı; **B.** Dorsal duvarın uzunluğu; **C.** Ökçe yüksekliği; **D.** Tırnak yüksekliği; **E.** Taban uzunluğu; **F.** Diyagonal uzunluk; **G.** Lateral tırnağın genişliği; **H.** Medial tırnağın genişliği (Vermunt ve Greenough, 1995).

A. Dorsal açı (ayak açısı, tırnak açısı): Tırnağın dorsal sınırının zemine göre eğimi.

B. Dorsal kenarın uzunluğu (tırnak uzunluğu): Dorsal derinin tırnak birleşim yerinden tırnağın ucuna kadar olan mesafe.

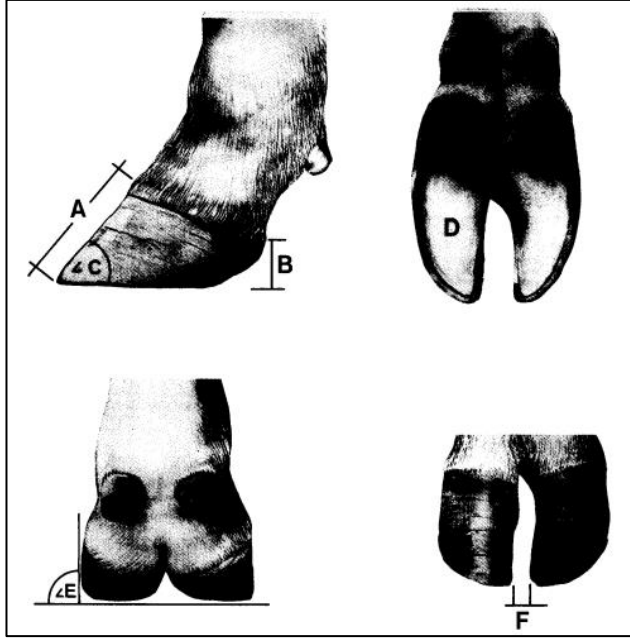
C. Ökçe yüksekliği (ökçe derinliği): Zemin yüzeyinden deri-tırnak birleşimine kadar olan mesafe. (Taban ile *corium coronarium* arasındaki mesafe).

D. Tırnak yüksekliği: Taban ile tırnak ön yüzündeki deri-tırnak birleşim yeri arasındaki mesafe.

E. Taban uzunluğu: Zemin yüzeyi ile temas halinde olan tırnağın ön ucu ile ökçe arasındaki mesafe (Tırnak taban uzunluğu).

F. Diyagonal uzunluk: Tırnak ön ucu ile deri ile tırnak birleşim yeri arasındaki mesafe.

Tırnak/ökçe oranı: Bu oran, tırnak yüksekliğinin ökçe yüksekliğine bölünmesiyle hesaplanır (Vermunt ve Greenough, 1995).



Şekil 1.7. Tırnak ölçülerinin şematize gösterimi

A. Tırnağın dorsal yüzeyin uzunluğu, **B.** Ökçe derinliği, **C.** Dorsal yüzeyinin zemine yaptığı açı, **D.** Taban yüzeyinin alanı, **E.** Abaksiyal duvarın açısı, **F.** İki tırnak arası uzunluk (Politiek vd., 1986).

Tırnak ölçüleri ile tırnak problemleri, üretim özellikleri ve sürdürülebilirlik arasındaki ilişkiler bulunmuştur. Topallıktan etkilenen süt sığırlarının daha uzun ayak tırnaklarına ve daha derin ökçelere sahip olduğu bilinmektedir. Bir çalışmada, uzun tırnağı bulunan süt sığırlarında daha fazla solea ülseri gözleendiği ortaya konulmuştur (Vermunt ve Greenough, 1995). Kısa ve daha dik açılı tırnağa sahip olan süt sığırlarının daha uzun ve dar açılı tırnağa sahip olan süt sığırlarına göre daha az topalladığı, bu sığırlarda üreme ve süt veriminin daha iyi olduğu ve daha uzun yaşadıkları aktarılmaktadır (Manson ve Leaver, 1989).

Beslenme, beslenme stratejileri ve çevre, özellikle barınma, sürü düzeyindeki sorunların ortak problemleridir. Anormal şekilli tırnaklar topallığa daha yatkındır. Kısa sürede tırnak kalitesinin iyileştirilmesi, sürüdeki tırnak problemlerini azaltmada etkilidir. Uzun süreli genetik seleksiyon, tırnak ölçülerinin düzeltilmesinde önemli bir katkı sağlayabilir (Vermunt ve Greenough, 1995).

1.6. Tırnak Kalitesi

Tırnak kalitesi; tırnak şeklinin, tırnak kapsülünün karakteristik özelliklerinin ve tırnağın içinde bulunan yapıların fizyoloji ve anatomisinin bir ürünü olarak tanımlanmaktadır (Politek vd., 1986; Lean vd., 2013). Tırnak sağlığı ise, büyük ölçüde yeterli, dirençli ve kaliteli tırnak kapsülünün üretilmesiyle belirlenir (Dietz ve Prietz, 1981). Tırnak kapsülünün direncini belirleyen fiziksel ve biyokimyasal özellikler ise tam olarak tanımlanmamıştır (Lean vd., 2013). Yüksek tırnak kalitesine sahip sığırlarda, tırnak problemlerine yakalanma oranı (Distl vd., 1990) ve tırnak bakım ihtiyacı diğer sığırlara göre daha azdır. Barınma sistemleri, yönetim ve beslenme gibi çevresel faktörler sığır çiftliklerinde tırnak kalitesinin korunmasında önemlidir. Tırnak kalitesinin kısa vadede iyileştirilebilmesi için, ayak ve bacak problemlerini azaltacak çiftlik yönetimi prosedürlerinin uygulanması gerekmektedir (Politek vd., 1986). Sığırlarda, tırnak kapsülünün kalitesi ve gücü metabolik, hormonal, genetik, çevresel ve beslenme faktörlerinden etkilenir (Assis vd., 2017). Süt sığırlarında topallık oranı arka bacakların lateral tırnaklarında daha yaygın görülmektedir. Dişi sığırlarda topallık olasılığı erkek sığırlara göre daha fazla görülür (Politek vd., 1986).

1.6.1. Tırnak Kapsülünün Kalitesini Etkileyen Faktörler

Capsula unguiae'nin yapısını ve biyomekanik özelliklerini belirleyen iç ve dış faktörler bulunmaktadır (Lethbridge, 2009).

Tırnağın kalitesini etkileyen iç faktörler; tırnağın yapısı, kompozisyonu ve keratin proteinlerinin, keratin filamentlerinin ve bu filamentlerle ilişkili proteinlerin kimyasal olarak bağlanma şekli gibi sıralanabilir. Tırnakta hücreler arası bağlayıcı maddenin kompozisyonu ve miktarı, tırnak tubullerinin ve intertubuler boşluktaki tırnağın yapısı da tırnağın kalitesini etkilemektedir (Akin, 2004; Lethbridge, 2009).

Tırnak kapsülünün kalitesi ve yapısı temelde fizyolojik olarak keratinizasyon sürecine bağlıdır. Epidermis avasküler olduğundan, keratinositler, bazal membran boyunca difüzyon yoluyla coriumun ince mikro damar sisteminden oksijen ve besin almaya bağımlıdır. Bu difüzyon kolayca bozulabilir ve bunun sonucunda düşük kaliteli tırnak üretimi şekillenir. Lokalize bir travma nedeniyle dolaşımdaki vazoaktif maddelerin de etkilenmesi sonucunda keratinositlerin besin almasının engellenmesi, coriumda bir yangıya neden olabilir. Ek olarak keratinositlere verilen hasar, daha düşük kalitede tırnak üretimine neden olmaktadır. Sonuç olarak, bölgedeki kılcal damarlarının hasar görmesi nedeniyle, dermisi epidermisten ayıran bazal membran boyunca kan bölgeye sızar ve bu da daha kalitesiz tırnak kapsülü üretimine neden olur (Lean vd., 2013).

Capsula unguiae'nin yapısını etkileyen dış faktörler yüksek seviyede nem, kimyasal ve mikrobiyolojik faktörlerdir (Lethbridge, 2009). Aynı zamanda sağlıklı tırnak kalitesini idrar, gübre ve hijyen problemleri gibi çevresel faktörler de olumsuz yönde etkilemektedir. Tırnağın nem içeriği, tırnak kapsülünün mikro yapısından ve biyokimyasal bileşiminden etkilenmektedir. Yağ asidi metabolizması, tırnak hücrelerini birleştiren ve kapsülün geçirgenlik özelliklerini düzenleyen hücreler arası bağlayıcı maddenin sentezini etkilemektedir (Lethbridge, 2009).

1.7. Tırnak Sertliği

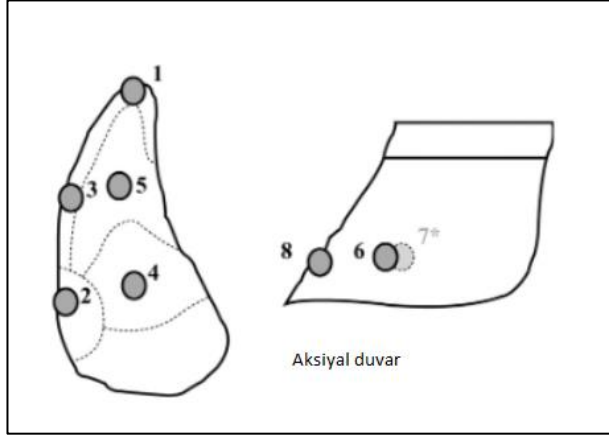
Sertlik, bir malzemenin daha sert bir nesneye penetrasyonuna direnci olarak tanımlanır (Vermunt ve Greenough, 1995). Tırnak sertliği üzerinde çeşitli faktörlerin etkisi olduğu bildirilmiştir (Vermunt ve Greenough, 1995).

Capsula unguiae'nin kalitesi büyük ölçüde birim alandaki tubuler hücre sayısı ile belirlenir (Polítiek vd., 1986; Vermunt ve Greenough, 1995). Kapsülün daha sert olması, tabana kıyasla daha fazla kalsiyum, bakır, çinko, daha düşük olarak ise su, sodyum, potasyum ve demir konsantrasyonuna sahip tırnak duvarının sert keratin içeriği ile ilişkilendirilmiştir (Baggott vd., 1988).

Capsula unguulae, suda çözünmeyen bir protein olan keratinden oluşur ve epidermiste farklılaşmış keratinosit hücrelerinin ve membranı sarıp kaplayan materyalin keratinizasyonu ile meydana gelir. Epiderminin en içteki veya bazal katmandaki hücreler, ipliksi keratin proteinleri üretir. Bu proteinler, kükürt içeren sistein gibi aminoasitler bakımından zengindir (Tomlinson vd., 2004; Assis vd., 2017). Sistein miktarı ve keratinizasyon derecesi (Godwin, 1962) kapsülün yapısal sağlamlığı ile ilişkilidir (Tomlinson vd., 2004). Epiderminin *stratum spinosum* katmanında üretilen ve tırnağı kaplayan materyal veya hücreler arası bağlayıcı madde, glikoproteinlerden ve kompleks lipidlerden meydana gelir (Budras vd., 1998). Glikoproteinler mekanik olarak tırnak hücrelerini birbirine bağlarken, lipitler ise kapsülün uygun şekilde hidrasyonunu sağlamak için gerekli olan geçirgenlik bariyerine katkıda bulunur. Lipitler, hücrelerin birbirine tutunmasından sorumlu olan hücreler arası bağlayıcı maddenin önemli bir tamamlayıcısıdır. Hücreler arası bağlayıcı maddedeki lipidlerin korunmasının, tırnak kapsülünün yapısal bütünlüğünü ve biyolojik işlevini sürdürmede hayati önem taşıdığı ileri sürülmektedir (Mulling vd., 1999; Lean vd., 2013).

Tırnak dokusu suya maruz kaldığında suyu hızlı emer (Borderas vd., 2004; Gregory vd., 2006). Sığır tırnağı keratin, hidrofilik bir jel gibi davranır ve suyu alırken şişer (Gregory vd., 2006). Tırnaklar ıslak ortamla temas ettiği sürece, tırnak kapsülünün su içeriği artar, bakteriyel ve fungal enfeksiyonlara karşı direnç azalır (Georg ve Meyer, 2002). Çeşitli çalışmalarda, tırnak kapsülünün su içeriği ile tırnak sertliği arasında negatif ilişkili olduğu gözlenmiştir (Vermunt ve Greenough, 1995; Borderas vd., 2004). Tırnak sertlik derecesi, yaralanma veya tırnak lezyonları ile birlikte tırnakların neme maruz kalması sonucunda etkilenir ve tırnak daha yumuşak hale gelir (Vermunt ve Greenough, 1995; Georg ve Meyer, 2002; Borderas vd., 2004; Shakespeare, 2009). Süt sığırlarının tırnak sertliği ile tırnak lezyonlarının şiddeti arasında anlamlı negatif korelasyon saptanmıştır. Yumuşak tırnakları olan süt sığırlarının daha şiddetli tırnak lezyonları şekillenmektedir (Borderas vd., 2004). Genel olarak hayvanları normal rasyonla beslemenin tırnak sertliği üzerine herhangi bir etkisi yoktur (Offer vd., 2001).

1.7.1. Tırnak Sertliğinin Ölçülmesi



Şekil 1.8. Tırnak sertliğinin değerlendirilmesinde kullanılan ölçüm noktaları (Borderas vd., 2004)

1. bölge: Tırnağın ucunda yer alan bölge; tırnak kenarı ile beyaz çizgi arasında kalan kısım.
2. bölge: Abaksiyal tırnak duvarı ile tabanın birleşme yerinde, beyaz çizgi ile tırnak kenarı arasında kalan bölge.
3. bölge: 1. ve 2. kısım arasındaki bölge.
4. bölge: Taban ile ökçe birleşme noktasındaki orta kısım.
5. bölge: Tırnak tabanının apeksinin orta kısmı.
6. bölge: Tabandan 2 cm yukarıda abaksiyal duvarda ökçe ile tabanın birleşme noktası ve tırnağın ön ucunun arasında kalan orta kısım.
7. bölge: Tabandan 2 cm yukarıda aksiyal duvarda ökçe ile tabanın birleşme noktası ve tırnağın ön ucunun arasında kalan orta kısım.
8. bölge: Tabandan 2 cm yukarıda tırnağın ön dorsal duvarı (Borderas vd., 2004).

1.8. Tırnak Büyüme Hızı ve Aşınması

Tırnak kapsülü sürekli olarak uzar ve deplesyona uğrar (Lean vd., 2013). Tırnağın uzaması ve deplesyonunu etkileyebilecek faktörler arasında çevre, mevsim (Clark ve Rakes, 1982), doğum sayısı veya yaş ve beslenme yer almaktadır (Huang vd., 1995; Tarlton vd., 2002; Lean vd., 2013). Buzağılama ile ilişkili olarak tırnak kapsülünde önemli değişiklikler meydana gelmektedir (Tarlton vd., 2002; Lean vd., 2013). Bağlama sistemleri sığırları, beton ve büyük yüzeylere maruz bırakmakta, otlamak için de hayvanlar uzun mesafeler gitmek zorunda kalmaktadırlar. Bu şekilde hayvanların tırnakları, sokakların ve yolların ıslak ve kirli yüzeylerinden etkilenmektedir (Georg ve Meyer, 2002). Bu tür hayvan hareketleri ve hayvanların bu gibi durumlara zorunlu olarak maruz kalması, tırnağın aşınma oranını artırır. Zamanla aşınan tırnak kapsülünün yerini, yüksek kaliteli yeni tırnak kapsülü eski tırnağın yerini alır. Aksi takdirde hayvanların performansı zarar görür (Hahn vd., 1986).

Tırnağın büyüme oranı ve aşınması; ırka, genetiğe, beslenmeye, çevresel faktörlere (zemin özellikleri, mevsimsel değişiklikler, nem, sıcaklık, yönetim faktörleri vb.), yaşa, ağırlık taşıyan biyomekaniğe ve tırnaktaki kan dolaşımına (sistemik hastalık ve mekanik travmadan etkilenir) bağlıdır (Hahn vd., 1986; Vermunt ve Greenough, 1995; Shearer vd., 2005).

Tırnak *corium coronarium*'un *stratum basale*'nden üreyerek tabana doğru yavaşça uzar ve tırnağın zemin yüzeyine ulaşması 8-10 hafta sürer (Vermunt ve Greenough, 1995). Tırnaklar sürekli büyür. *Corium coronarium*'un, *capsula ungulae* duvarı ile çok sıkı ve güvenli bir bağ sürdürmesi gerekir; bununla birlikte, tırnak tabanında şekillenen sürekli aşınmaya uyum sağlamak için tırnak duvarının üçüncü falanksa göre aşağı doğru büyümesine de izin vermesi gerekir (Shakespeare, 2009). *Corium*u bağlayan hücreler arası bağlar (küçük protein köprüleri) epidermal duvar katmanını, özellikle bazal ve tubuller hücre katmanları, bu büyümeyi ve hareketi karşılamak için gerektiğinde ayrılmak, yeniden hizalanmak ve yeniden bağlanmak zorundadır. *Corium*u bağlayan hücreler arası bu bağlar, yukarıda sayılan işlevleri

gerçekleştirirken, yeterli bağlanma gücünü korumalıdır (Shakespeare, 2009). Bunu başarmak için duvar hareketinin kademeli olması gerekir. Yetişkin Holştayn süt sığırları için dorsal duvarın büyüme oranı ayda 5-6 mm uzunluğundadır (Hahn vd., 1986; Shearer vd., 2005; Greenough, 2007). Büyüme hızı, aşınma oranından etkilenir ve zamanla artan aşınma oranına uyum sağlayarak tırnağın uzaması devam eder (Shakespeare, 2009).

Yumuşak ökçe tırnağın dorsal duvarına göre % 40, lateral duvara göre %22 daha hızlı büyür (Prentice, 1973; Hahn vd., 1986; Shakespeare, 2009). *Solea ungulae* ayda 3-4 mm'den daha az büyür, çünkü tırnak ön duvarını aşmaması gerekir (Shearer vd., 2005; Greeneough, 2006). Öyle olsaydı: tırnak tabanı, tırnak duvarının dışına taşacak ve sonra ağırlığının çoğunu *solae ungulae*'nin taşıması zorunlu olacaktı (Shakespeare, 2009).

Arka tırnakların büyümesi ve aşınma oranı, ön tırnaklara göre %7' ye kadar daha hızlıdır; bununla birlikte, beton zeminlerde hayvanlarını yürütülmesi ve buna bağlı olarak ön ayakların kayması bu oranı önemli ölçüde azaltabilir, hatta tersine bile çevirebilir (Hahn vd., 1986). Benzer yemle beslenen ve benzer zeminde bulunan buzağuların tırnak büyüme oranları yetişkin sığırlardan %26-28 daha hızlı gerçekleşmektedir (Shakespeare, 2009).

1.9. Tırnak Lezyonları

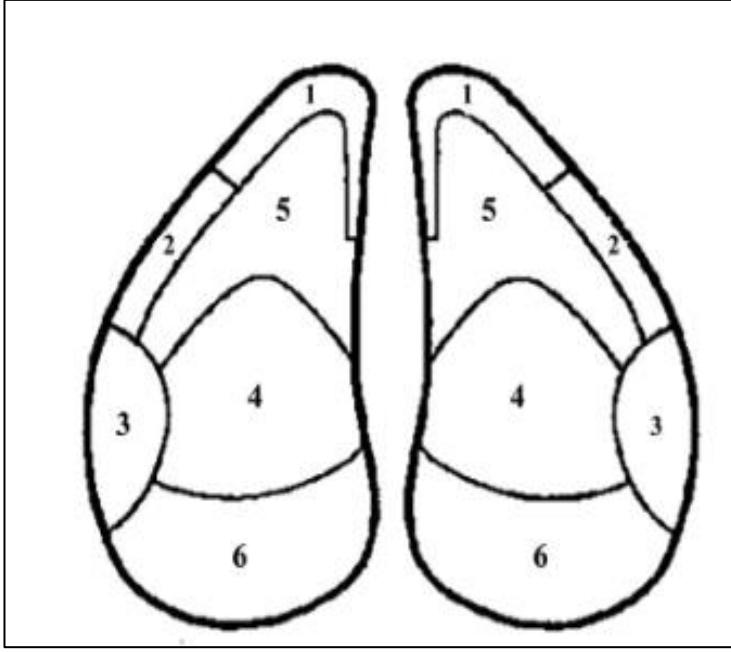
Topallık birçok nedeni olan bir yürüyüş kusurudur (Sanders vd., 2009). Topallık, süt sığırlarının refahı ve süt verimi üzerinde büyük bir olumsuz etkiye sahiptir (Whitaker vd., 2004). Laminitis, *corium ungulae* lezyonlarına bağlı olarak şekillenen topallıkların altında yatan önemli bir nedendir. Lezyonun tam tanımlayıcısı olarak laminitis teriminin yetersiz olduğu bilinmektedir, çünkü bu durumda sadece coriumun laminar dokusu ve buna destek veren yapılar değil, bunlardan çok daha fazlasını etkilenmektedir (Shearer vd., 2015). Laminitis sığırlarda yaygın olarak

ağrılı bir problemdir ve ekonomik olarak önemli bir ayak hastalığı olarak görülmektedir (Galbraith vd., 2006).

Laminitis oluşumu 3 fazdan meydana gelir; Birinci faz, coriumdaki kan akışını bozan vazoaaktif maddelerin salınmasıyla başlar ve coriumun dokularında birkaç saat ile gün içerisinde önemli hasar meydana gelebilir (Lischer ve Ossent, 2002; Shearer vd., 2015). Kapsülü üreten ve çoğalan epidermal bazal hücreler, altta bulunan dermis katmanında (corium) kan damarlarından beslenir (Lischer ve Ossent, 2002). Epidermal-dermal yapı ve bazal hücre tabakasının dejenerasyonu, tırnak süspansiyon maddesinin bozulmasına ve ikinci faza girmesine yol açar (Lischer ve Ossent, 2002; Shearer vd., 2015). Laminitis oluşumunda ilk olarak damar çeperinin paralizisi ve vazodilatasyon neticesinde tırnağın arteriovenöz şantları açılır buda bölgede kanın göllenmesine neden olur. Normalde kan akımı coriumda son bulur. Çevredeki dokularda ve kan damarlarının duvarlarında hipoksi şekillenir ve daha sonra kan dışarı sızmaya başlar. Bu durum bölgede transudasyon ve ödeme yol açar. Sonrasında eritem, ödem, hemorajiler, trombus ve son olarak nekroz oluşur (Lischer ve Ossent, 2002; Shearer vd., 2015).

Laminitisin ikinci fazında, distal falanksın tabana batması, aşağı doğru yer değiştirmesi ve alt kısımdaki corium ve digital yastığın sıkışması, yaralanması ile gözlenir (Shearer vd., 2015). Lezyonlar hayvanın yaşamı için ciddi bir tehdit oluşturmaktadır, çünkü şiddetli ağrı ve topallık bölgede daha büyük hasara neden olabilir. *Capsula unguiae*'nin iç yüzeyinde veya yakınında lezyonlar şekillenebilir (Lischer ve Ossent, 2002).

Yaklaşık 8 hafta sonra görülen üçüncü fazda; tırnak kapsülünde lezyonlar belirginleşmeye başlar. Lamel veya lamellar hiperplazi arasında eksudat birikimleri veya epidermal-dermal yapıda bir ayrılma, beyaz çizginin bozulmasına ve genişlemesine neden olur. Bunun sonucunda enfeksiyon için bir giriş kaynağı olarak bölgede (beyaz çizgide) bir açıklık meydana gelebilir (beyaz çizgi hastalığı). Ayrıca, nekrotik doku kitleleri ve corium yüzeyinde kan birikmesi tırnak üretimini engeller (Lischer ve Ossent, 2002).



Şekil 1.9. Topallığa neden olan lezyonun kaydedilmesinde kullanılan tırnak bölgelerini gösteren tırnak diyagramı (Sanders vd., 2009)

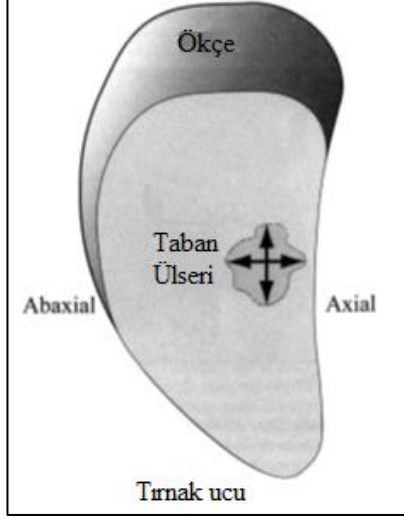
1-2: İnce taban tırnak ülserleri, **3:** Beyaz çizgi hastalığı, **4:** Solea ülseri, **5:** Tırnak ülserleri, **6:** Ökçe erozyonu

1.9.1. Taban Ülseri (Solea Ülseri)

Tırnak yaralanmaları ve hastalıkları fazla sayıda süt sığırlarının etkilenmesi nedeniyle süt üreticileri için bir endişe kaynağıdır (Flower vd., 2007). Taban ülseri, entansif beslenen süt sığırlarında en sık görülen topallık nedenlerinden birisidir (Lischer vd., 2002). İşletmede tırnak lezyonu bulunan sığırlar geç fark edilirse bu süre boyunca hayvanlar ağrı duyar ve süt verimlerinde önemli bir azalma meydana gelebilir (Enevoldsen vd., 1991).

Taban ülseri basit bir tanımlamayla coriumu açığa çıkaran tırnak tabanında meydana gelen bir defekt veya açılmadır (Shaerer 2015). Taban ve ökçelerin geçiş bölgesinde ve iç (aksiyal) tarafta *corium unguiae*'de meydana gelen basınç nekrozu, fiziksel nedenler ve enfeksiyon sonucu oluşan bu hastalık, ilk olarak Rusterholz

tarafından bulunmuştur (Akın, 2008). Şekil 1.10'da Rusterholz ülserinin tırnak üzerindeki bölgesel yeri gösterilmiştir.



Şekil 1.10. Taban ülserinin (Rusterholz ülseri) şematik görünümü (Van Amstel vd., 2003)

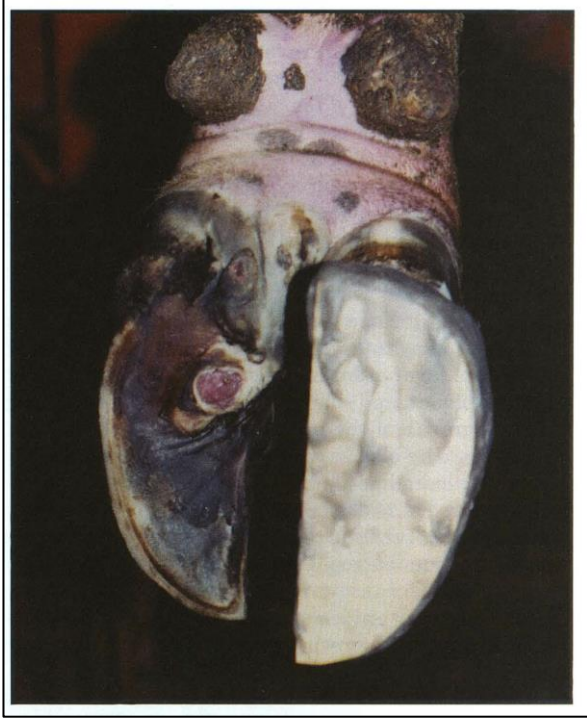
Genel olarak süt sığırlarında daha yaygın olarak gözlenmektedir ve erkek sığırlarda da görülebilir (Akın, 2008). Frizyan ırkı süt sığırlarında, laktasyon periyodunda %10-80'inde değişen şiddette solea ülseri (*pododermatitis circumscripta*) görülür (Enevoldsen vd., 1991). Epidemiyolojik çalışmalar, solea ülserlerinin tekrarlama oranının yüksek olduğunu göstermiştir (Lischer vd., 2002).

Sığırların serbest dolaştığı ahırlarda kireç kullanmak, taban ülseri riskini arttırabilir. Hem sığır yollarının varlığı (yani tarladan tarlaya doğrudan erişim) hem de beton yolların veya karayollarının kullanımı, bu aradaki toz veya taşların tabanı etkilemesi, taban ülseri riskinde artış meydana getirebilir (Barker vd., 2009). Kapalı ahır sistemlerinde beton zemin düşük maliyet, dayanıklılık ve hijyen kolaylığı ile süt sığırcılığında yaygın olarak kullanılmaktadır. Beton zeminler; topallık, taban ve beyaz çizgi kanamaları, solea ülserleri, digital dermatitis ve ökçe erozyonu gibi tırnak patolojilerinin gelişimi için bir risk faktörüdür (Wells vd., 1999; Vokey vd., 2001; Somers vd., 2005).

Hazırlayıcı nedenler arasında sağlıklı tırnak yapısının bozulması, tırnak kesiminin hatalı yapılması, tırnaklardan birinin şekil olarak yüksek ya da büyük

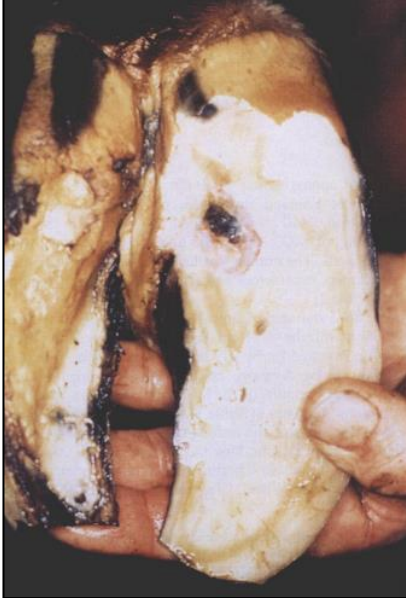olması hastalık oluşumunu tetikler. Yapıcı nedenler arasında ise tırnak tabanının çok fazla kesilmesi veya çok fazla tırnak dokusunun üremesi sonucu; tırnakta şekil bozukluğu meydana gelmekte ve buda ağırlığın dengesiz dağılmasına neden olmaktadır. Sonuç olarak buda hayvanın tek tarafa yüklenmesine ve tırnakta aşınmaya yol açmaktadır (Akın, 2008).

Taban ülserinin en erken belirtilerinden biri, özellikle ökçe-taban birleşiminde meydana gelen kanamalardır. Hayvan bu bölgeye basınç uygulandığında ağrı hissediyorsa, bu durum ülserin klinik aşamada olduğuna dair iyi bir kanıttır. Daha sonra kanama odaklarının bulunduğu bu bölgede, zamanla tırnağa yük binmesi ve travma sonucunda, bu lezyon büyük olasılıkla tam kalınlıkta bir tırnak tabanı defektine veya ülserle ilerleyecektir (Resim 1.1, Resim 1.2). Klinik öncesi veya gelişimin erken aşamalarında, bazı kanamaların boyutuna rağmen, tırnak muayene pensi ile uygulanabilecek basınç çok az rahatsızlığa veya hiç rahatsızlığa neden olmaz. Olgun ülserlere genellikle topallık eşlik eder ve hatta bir tırnak muayene pensi ile ülser üzerine hafif bir baskı bile ağrı tepkisine yol açar (Shearer, 2010).



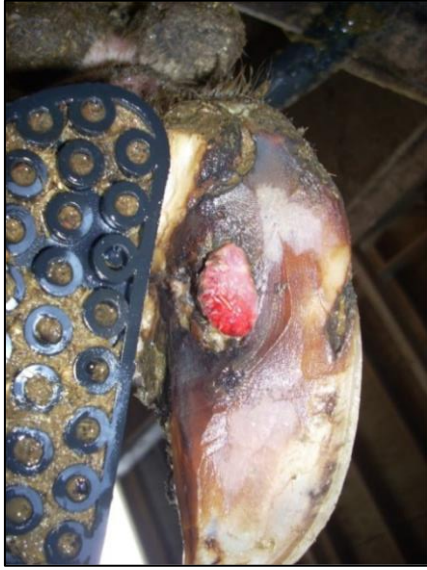Resim 1.1. Taban ülseri lezyonu veya "Rusterholz ülseri" (Van Amstel vd., 2003)

Taban ülselerinde granülasyon dokusu, nekroz, irinli eksudatlar ve taban katmanında ayrılma görülür (Sogstad vd., 2005).

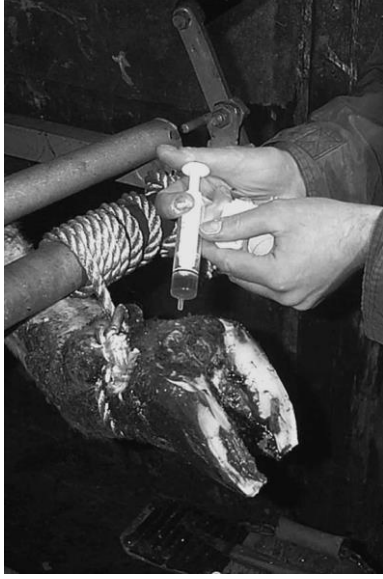

Resim 1.2. Taban ile ökçe birleşme yerindeki coruimda meydana gelen solea ülseri (Murray vd., 1996)

Tırnağın temizliği yapıldıktan sonra, tırnağın taban kısmında, taban ile ökçelerin geçiş sınırında ve aksiyal tarafta (Rusterholz bölgesi) renk değişikliği veya lezyonun klinik görünümüne bakılarak tanı konulabilir. Sağlatımda periyodik tırnak bakımı mutlaka yapılmalıdır. Öncelikle tırnağın fiziksel olarak temizliği yapılır. Erken dönemde perforasyon bulunmuyorsa iyotlu tampon, çam katranı tırnağa sürülür ve rudimenter parmaklara kadar basınçlı pansumana alınır. Yerden gelen basıncı azaltmak amacıyla 5-10 cm kalınlığında sünger pansuman içerisine yerleştirilir. Nekrotik odaklar ve taşkın granülasyon dokusu bulunuyorsa bu odaklar temizlenmelidir. Tabanda irin toplanmışsa irin temizlenir, eksostozlar varsa kürete edilir. Tırnak kesilip düzeltilir ancak sağlam tırnak tabanı çok fazla inceltilmemelidir. Tırnağa antibiyotik (sülfonamid) uygulanarak, basınçlı pansumana alınır (Akın, 2008; Kamiloğlu, 2014; Çeçen, 2016). Lezyonlu tırnağa oksitetrasiklin uygulanıp, aynı ayağın sağlam olan tırnağına takoz uygulaması yapılır (Resim 1.3, Resim 1.4) (Manske vd., 2002; Shearer vd., 2015).



Resim 1.3. Tedaviden 21 gün sonra solea ülseri ve aşırı granülasyon dokusu (Shearer vd., 2015)



Resim 1.4. Bölgesel ilaç (oksitetrasiklin) kullanımı (Manske vd., 2002)

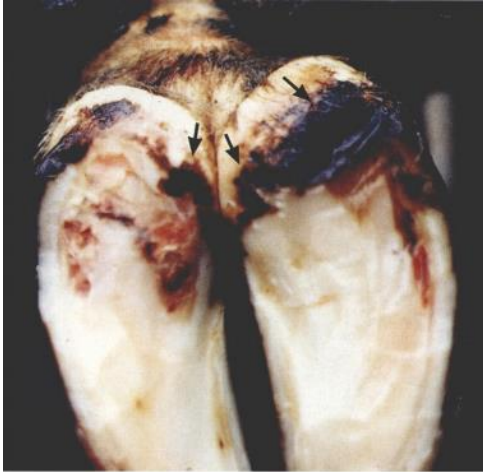1.9.2. Ökçe Erozyonu

Ökçe erozyonu "düzensiz capsula unguiae kaybı" olarak tanımlanır ve hijyenik olmayan bir ortam sonucu meydana gelir (Manske vd., 2002). Ökçe bölgesindeki tırnak kapsülünün aşınması ve derin yarıkları ile karakterize bir tırnak lezyonudur (Resim 1.5, Resim 1.6) (Akın, 2008). Philipot (1992) ökçe erozyonunun, sığırların %11'inde topallığa neden olduğunu aktarırken, arka ayakların sadece %4'ünde ve ön ayakların ise %12'sinde topallığa neden olduğunu bildirmektedir (Murray vd., 1996).

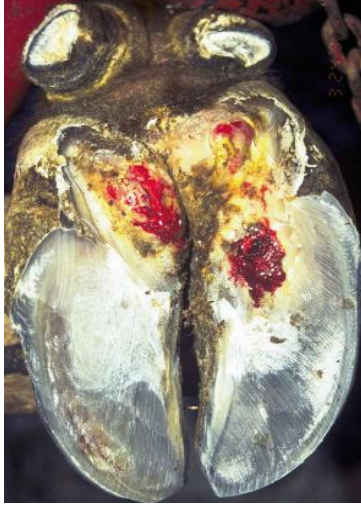Ökçe erozyonunun ana nedenleri arasında nemli ortam ve dışkı ve idrar ile tırnağın temas etmesi bulunmaktadır (Peterse, 1985; Enevoldsen vd., 1991; Manske vd., 2002; Sogstad vd., 2005). "Çamur topuk" terimini kullanmak bu bağlamda uygundur (Peterse, 1985). Doğrudan ökçede anormal tırnak üretimi (ökçe erozyonu) ile sonuçlanan interdigital derinin spesifik bir bakteriyel enfeksiyonu sonucunda meydana geldiği ileri sürülmüştür (Peterse, 1985; Manske vd., 2002). Normalde tırnak üreten epidermis enfekte olur ve tırnak ile pododerma arasındaki ayırım fark edilebilir hale gelir (Peterse, 1985).

Ökçe erozyonunun ön tırnaklardaki görülme arka tırnaklara göre daha fazladır. Ökçe erozyonu kışın daha yaygındır ve yaz aylarına göre dört kat daha fazla görülmektedir (Murray vd., 1996). Buzağılama sonrasında zamanla süt sığırlarında ökçe erozyonunun şiddetinde bir artış meydana gelmektedir (Offer vd., 2001). Ökçe erozyonu prevalansı ile barınak sistemleri arasında bir ilişki bulunmaktadır. Serbest ahırlarda en sık görülen tırnak lezyonudur ve serbest ahırlarda bağlı ahırlara göre daha fazla oranda gözükmetedir (Sogstad vd., 2005).

Taban ülserleri nedeniyle daha fazla yumuşayan tırnaklar ökçe erozyonuna karşı daha hassas olabilir veya erozyon nedeniyle ökçenin ağırlık taşıyan yüzeyi azalabilir, buda ağırlığın bindiği taban üzerindeki basıncı arttırabilir (Enevoldsen vd., 1991). Ökçe erozyonu arttıkça tırnaklarda dorsal açıda dikleşme ve kısalmaya neden olarak yumuşak ökçenin daha fazla yumuşamasına neden olmaktadır (Offer vd., 2001). Tırnakların ökçe bölgesinde çukurlar, çatlaklar oluşmaya başlar. Daha yaygın lezyonlarda ökçe üzerinde “V” şeklinde çatlaklar oluşur (Cramer vd., 2008).



Resim 1.5. Ökçe erozyonu (Raven, 1989; Murray vd., 1996)



Resim 1.6. Şiddetli ökçe erozyonu ve solea ülseri bulunan bir tırnağın görünümü (Manske vd., 2002)

Sağaltımda ökçede oluşan yarıklar ve çatlaklar tedavi edilmeli ve fazla uzayan tırnak kısımları kesilmelidir. Antiseptik solüsyonlarla pansuman yapılmalı, hayvanın kaldığı ahır veya barınak zemini temiz tutulmalı ve hayvan istirahat ettirilmelidir (Akın, 2008).

1.9.3. Beyaz Çizgi Hastalığı

Linea alba (beyaz çizgi), *paries ungulae* ile *solea ungulae*'nin birleşme bölgesidir. *Linea alba*'nın tırnağın taban yüzeyinin ve genellikle lateral bölgesinin yaralanmasına veya *solea ungulae*'nin *paries ungulae*'den ayrılmasına “beyaz çizgi hastalığı” denilmektedir (Resim 1.7) (Akın, 2008).

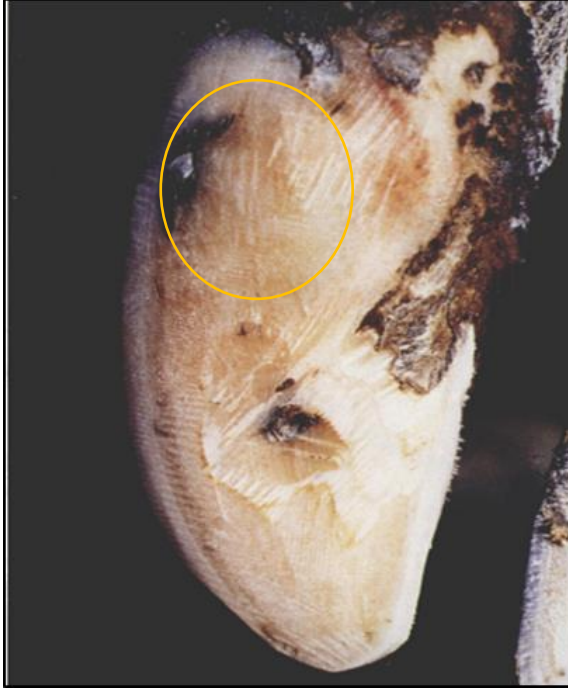Beyaz çizgi hastalığı tanısı konulmadan önce sığırlarda süt veriminin yüksek olduğu hastalıktan sonra süt veriminin azalmaya başladığı gözlenmiştir. Solea ülseri ve beyaz çizgi hastalığı yüksek oranda süt kaybına neden olan hastalıkların başında gelmektedir (Amory vd., 2008).

Genel olarak, beyaz çizgi lezyonları medial tırnaklarda gözlenen en önemli lezyondur (Murray vd., 1996). Kujala vd. (2010), beyaz çizgi hastalığı birlikte taban hemorajilerinin süt sığırlarında en sık görülen tırnak lezyonu olduğu bildirilmiştir.

Beyaz çizgi lezyonlarının kış aylarında daha sık gözleendiği, ancak mevsimsel etkiye bağılı olarak tırnak derisi ve ökçe hastalıklarından daha düşük bir oranda gözleendiği aktarılmaktadır. Yaz aylarında hayvanların otlatılması neticesinde oluşan risk faktörleri, entansif besiyeye geçildiğinde, beyaz çizgi lezyonları ve tabanda aşınma gibi tırnak lezyonlarına neden olabilir (Murray vd., 1996).

Barınak ve avlulardaki eğimli beton zeminler diğer zemin yüzeylerine kıyasla, beyaz çizgi hastalığının gelişmesinde daha fazla etkilidir. Beyaz çizgi hastalığı ile hayvan popülasyonunun artması arasında pozitif bir ilişki bulunmaktadır (Barker vd., 2009). Beyaz çizgi hastalığı ve solea ülserleri çok ağırlı ve kronik bir rahatsızlık olup, en çok etkilenen hayvanların ise yüksek verimli süt sığırları olduğu bildirilmiştir (Machado vd., 2011).

Beyaz çizgi hastalığı, enfeksiyonlu veya enfeksiyon olmaksızın tırnak kapsülünün ayrılmasına neden olur (Amory vd., 2008). Beyaz çizgi hastalığı erişkin sığırlarda erken laktasyon döneminde ortaya çıkıp topallığa neden olmaktadır (Pötzsch vd., 2003). Beyaz çizgi hastalığında klinik olarak; hafif hemorajik renk değişikliği, tek bir noktada orta derecede kanama veya beyaz çizginin % 20'sini kaplayan birkaç yüzeysel kanama, tek bir noktada derin çaplı kanama veya beyaz çizginin % 50'sini kapsayan geniş çaplı hemorajik renk değişiklikleri (Sogstad vd., 2005) ve beyaz çizgide çatlaklar gözlenebilir (Cramer vd., 2008) (Resim 1.7). Beyaz çizgide bir apse bulunuyor ve şiddetli ise, bu durum etkilenen tırnakta şişkinliğe de neden olabilir (Cramer vd., 2008). Son yıllarda, tırnağın subklinik lezyonlarının, özellikle de 'subklinik laminitis' ile ilişkili olanların (taban ve beyaz çizgideki kanamalar) daha ciddi lezyonlara ve topallığa yatkınlık yaratacağı düşünülmektedir (Leach vd., 1997).



Resim 1.7. Beyaz çizgi hastalığı (Murray vd., 1996)

Solea ülseri veya beyaz çizgi apsesi olan sığırlarda tedavi olarak lezyon olan ayaktaki sağlam tırnağa tahta blok konularak lezyonlu tırnak üzerindeki basıncın azaltılması sağlanır (Cramer vd., 2008; Çeçen, 2016). Biotinin beyaz çizgi lezyonlarının oluşumunu teorik olarak azalttığı ve iyileşme hızını arttırdığı bilinmektedir (Midla vd., 1998). Biotin yaşlı sığırlarda, beyaz çizgi ile tırnak kapsülünün yaptığı bağlantıyı günlendirdiği için, biyotin ilavesi ile beyaz çizgi hastalığından kaynaklanan topallıklar azaltılabilir (Pöttsch vd., 2003).

1.9.4. Taban Çatlakları ve Kırığı

Taban çatlağı, tırnak kapsülünün bütünlüğünün bozulmasıdır. *Fissura ungulae* olarak adlandırılır. Vertikal (dikey) tırnak çatlağı ve horizontal (yatay) tırnak çatlağı olarak ikiye ayrılır (Çeçen, 2016).

Vertikal tırnak çatlağı, yetişkin sığırlarda daha sık görülür. Çatlakların oluşumunda tırnak büyüklüğünün etkili olduğu düşünülmektedir. Bu yüzden ön ayakların lateral tırnaklarında vertikal tırnak çatlakları daha yaygın olarak görülür. Stres de bu çatlakların oluşumunda bir faktördür. Tırnağın ön yüzü ile lateral duvarının kesiştiği yerde lokalize olarak bu çatlaklar oluşur (Çeçen, 2016).

Horizontal tırnak çatlağı, fizyolojik değişiklikler ve bazı hastalıklar (şap, mastitis) sonucunda ortaya çıkar. Tırnak üzerinde oluşan halkalanmalar güç doğum, retensio sekundinarum, kötü hava koşulları gibi durumlarda daha derin oluklar haline alır. Beslenme düzenindeki aksaklıklar ve değişiklikler hayvanda bir stres meydana getirir. Bu durumda kapsül oluşumu yavaşlar ve çatlaklar yaygınlaşır. Corium coronariuma paralel olarak yerleşen bu çatlaklar, tırnak uzadığı zaman tırnağın distal kısmına doğru hareket eder ve ayrılmaya başlar. Yüksük benzeri bir görüntü aldığı için “yüksük tırnak” adını alır. Hayvanda yürümede zorluk ve ağrı meydana gelir (Çeçen, 2016).

Sağaltımda, tırnak üzerinde yabancı cisim varsa uzaklaştırılmalı, tırnağı mekanik temizliği yapılmalıdır. Tırnakta bir apse mevcut ise, apse direne edilmelidir. Çatlak tel dikişi uygulamaları ile dikilmeli ya da selülozik dolgu maddesi ile çatlak doldurulmalıdır. Hayvana istirahat önerilmelidir ve bol altlık konulmalıdır (Çeçen, 2016).

Corium coronarium'a paralel olan tırnak kapsülündeki ayrılmalar tırnak kırığı olarak adlandırılır. Genellikle lateral tırnaklarda görülmektedir. Coroner bölgedeki yangı ve yaralanmalar, horizontal tırnak çatlakları daha düşük kalitede kapsül oluşumuna neden olur ve tırnak zayıf kaldığı kalır. Bu zayıf tırnağa yük bindiği durumda tırnak kırılabilir (Çeçen, 2016).

Bu çalışmanın amacı; sağlıklı ve tırnak lezyonuna sahip sığırlarda serum ve tırnak dokusu iz element düzeylerinin karşılaştırması ve özellikle tırnak lezyonları ile tırnak dokusu iz element düzeyleri arasındaki ilişkinin değerlendirilmesidir.

2. GEREÇ VE YÖNTEM

Çalışmaya, Afyon Kocatepe Üniversitesi, Hayvan Deneyleleri Yerel Etik Kurulunun 25.12.2019 tarih ve 179 sayılı izni ile başlandı. Bu çalışma, Konya’da bulunan özel bir sığır işletmesinde gerçekleştirildi. Çalışmaya dahil edilecek sığırlar, işletmenin izlenim programı üzerinden, aranan özelliklere uygun şekilde seçildi ve seçilen hayvanların aynı laktasyon periyodu içerisinde olmasına özen gösterildi.

Çalışmada sığırlar sağlıklı sığırlar ve tırnak lezyonunu bulunan sığırlar olmak üzere iki gruba ayrıldı. Çalışmada; 2-5 yaşları arasında değişen 10 sağlıklı sığır, 30 tırnak lezyonunu bulunan sığır olmak üzere toplam 40 dişi sığır kullanıldı. Her iki grupta bulunan hayvanların tırnak muayenesi yapılmadan önce bütün hayvanlar, topallık skoru için serbest olarak yürütüldü ve gözlemlendi. Çalışmaya dahil edilen bütün hayvanların topallık skorlaması Zhao vd. (2015), bildirdiği skorlama sistemine göre yapıldı ve topallık skorları kaydedildi (Çizelge 2.1).

Çizelge 2.1. Topallık değerlendirme kriterleri (Zhao vd., 2015).

Skor	Kriter
1	Düzlük ve uyumlu yürüyüş, sırt çizgisi düz, üniform adımlar
2	Hafif düzensiz yürüyüş, eklemlerde hafif tutukluk, gözle görülür bir topallık yok
3	Düzensiz yürüyüş, sırt çizgisi kambur, hafif topallık mevcut
4	Kafa sallama belli, sırt çizgisi tamamen kamburlaşmış, belirgin topallık mevcut
5	Yürümekte oldukça zorlanıyor, sırt çizgisi çok fazla kamburlaşmış, şiddetli topallık mevcut

Tırnakların muayene edilebilmesi için sığırlar için özel olarak üretilmiş travaya alındı. Travaya alınan sığırların topallık bulunan ilgili arka ayağı travayda yukarı kaldırılarak sabitlendi. Tırnak üzerinde bulunan dışkı ve toprak gibi yabancı cisimler yıkanarak ve fırçalanarak uzaklaştırıldı ve tırnaklar tamamen temizlendi. Bu

aşamadan sonra dikkatli bir tırnak muayenesi yapılarak tırnak lezyonunun ne olduğu Çizelge 2.2, Çizelge 2.3 ve Çizelge 2.4 (Manske vd., 2002)'de bildirilen kriterlere göre belirlendi ve kaydedildi.

Çizelge 2.2. Ökçe erozyonu skorlaması (Manske vd., 2002)

0	Ökçe erozyonu yok.
1	Hafif ökçe erozyonu, ökçede aşınma
2	Orta düzeyde ökçe erozyonu; uzunluğu 25 mm'yi bulabilen, coriuma ulaşmayan 5 mm'den daha derin veya daha geniş ökçe erozyonu
3	Şiddetli ökçe erozyonu, coriumun açığa çıkması söz konusudur

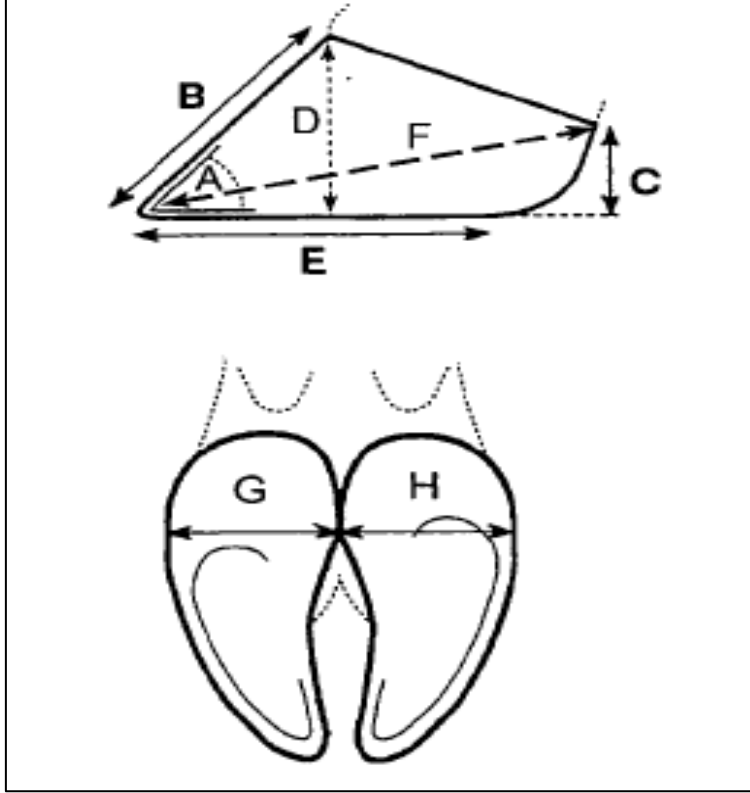
Çizelge 2.3. Beyaz çizgi hastalığı ve taban kanaması skorlaması (Manske vd., 2002)

0	Görünür kanama yok.
1	Hafif kanama; taban veya beyaz çizginin %10'undan daha az kısmı kapsayan peteşiyal kanama veya lokal hemorajik alanlar
2	Taban veya beyaz çizginin % 10-23'ünü kaplayan orta derecede kanama
3	Taban veya beyaz çizginin % 23'ünü kaplayan şiddetli kanama veya koyu kırmızı renk değişikliği ile gözlenen lokalize bir alan

Çizelge 2.4. Taban ülseri skorlaması (Manske vd., 2002)

0	Ülser yok
1	Coriumu açığa çıkaran ve granülasyon dokusu olmayan tabanda bir ülser, granülasyon dokusu yok
2	Coriumu açığa çıkaran ve granülasyon dokusu bulunan tabanda bir ülser
3	Coriumu açığa çıkaran ve granülasyon dokusu bulunan tabanda bir ülser, nekroz ve irinli eksudat gibi enfeksiyon bulguları da vardır

Tırnakların muayenesi sırasında, tırnağın Şekil 2.1’de verilen belirli uzunluk ölçüleri metal, bükülebilir bir cetvel ile ölçülüp not edildi.

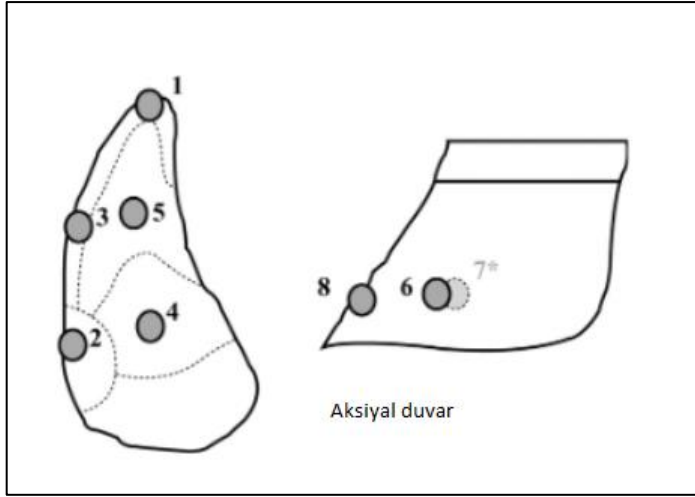


Şekil 2.1. Tırnak ölçülerinin belirlenmesinde kullanılan diyagram. **A.** Ayak açısı; **B.** Dorsal duvarın uzunluğu; **C.** Ökçe yüksekliği; **D.** Tırnak yüksekliği; **F.** Diyagonal uzunluk; **G.** Lateral tırnağın genişliği; **H.** Medial tırnağın genişliği (Vermunt ve Greenough, 1995).

Tırnak ölçüleri belirlendikten sonra, Borderas vd. (2004) bildirdiği metoda göre tırnağın 6 bölgesinin sertlik değerleri (Şekil 2.2), sertlik ölçer (durometre) cihazı (Loyka, Shore-D, LXD-D) (Resim 2.1) ile ölçülerek not edildi.



Resim 2.1. Çalışmada kullanılan sertlik ölçer cihazı (Durometre) (Loyka D-tip)



Şekil 2.2. Tırnak sertliğinin değerlendirilmesinde kullanılan ölçüm noktaları (Borderas vd., 2004)

1. bölge: Tırnağın ucunda yer alan bölge; tırnak kenarı ile beyaz çizgi arasında kalan kısım.
2. bölge: Abaksiyal tırnak duvarı ile tabanın birleşme yerinde, beyaz çizgi ile tırnak kenarı arasında kalan bölge.
3. bölge: 1. ve 2. kısım arasındaki bölge.
4. bölge: Taban ile ökçe birleşme noktasındaki orta kısım
5. bölge: Tırnak tabanının apeksinin orta kısmı.
6. bölge: Tabandan 2 cm yukarıda abaksiyal duvarda ökçe ile tabanın birleşme noktası ve tırnağın ön ucunun arasında kalan orta kısım.
8. bölge: Tabandan 2 cm yukarıda tırnağın ön dorsal duvarı (Borderas vd., 2004).

Tırnak ölçüleri ve sertliği belirlendikten sonra, hayvanların lezyonlu tırnaklarının düzeltilmesi gereken yerleri temiz bir renet ve tırnak spirali ile kesilip düzeltildi. Arka ayak lateral tırnağın *paries ungulae*'si (lateral veya ön duvarı) ve *solea ungulae*'sinden (tırnak tabanı) en az 300-500 mg olacak şekilde tırnak örnekleri alındı. Sağlıklı sığırların da tırnak muayeneleri yapıldı ve lezyon bulunmayan tırnaklardan, tırnak kesme pensi ve renet yardımıyla *solea ungulae* ve *paries ungulae*'den tırnak örnekleri alındı. Alınan tırnak doku örnekleri üzerinde makroskopik olarak gözle görülen kir, pislik, dışkı kalıntıları temizlendi. Alınan

dokuların yerle ve çevre ile kontaminasyonu minimal düzeye indirilip tırnak dokuları kaba konmadan önce % 99,5 aseton, % 96 etanol ve damıtılmış su ile ayrı ayrı durulandı ve kaplara konuldu. Analiz yapılıncaya kadar tırnak örnekleri -20 °C’de saklandı.

Çalışmaya dahil edilen bütün hayvanların *vena jugularis* ’lerinden bir kanül yardımıyla steril koşullar altında jelli tüp içine kan örnekleri alındı. İşlemler bittikten sonra alınan kanların serumlarının çıkartılması için taşınabilir santrifüj cihazı ile 5 dakikada 5000 devirde santrifüj edildi. Serumları çıkan kanların serumları steril bir enjektör ile çekilip 2 ml’lik ependorflara 1 asıl, 1 yedek olmak üzere konuldu. İz element ölçümleri yapılıncaya kadar elde edilen serum örnekleri -20 °C’de saklandı.

Lezyonlu arka lateral tırnaklardan 30 adet lateral ve 30 adet tabandan, sağlıklı lateral tırnaklardan 10 adet lateral ve 10 adet tabandan olmak üzere toplam 80 adet tırnak örneği, lezyonlu tırnağa sahip sığırlardan 30 adet ve sağlıklı sığırlardan 10 adet kan olmak üzere toplam 40 adet kan örneği alındı. İşletmede bulunan yemlerin içerdikleri iz element miktarlarını belirlemek için, yemlerden örnekler alındı.

Alınan bütün kan, tırnak dokusu ve yem örneklerinde iz element ölçümleri (krom, demir, manganez, kobalt, bakır, çinko ve selenyum) Afyon Kocatepe Üniversitesi Veteriner Fakültesi Veteriner Teşhis ve Analiz Laboratuvarı’nda gerçekleştirildi.

2.1. Serum Örneklerinin İz Element Ölçümü İçin Hazırlanması

Serum örnekleri -20 °C’den alınıp +4°C’de çözünmesi için bekletildi. Bir pipete 0,5 ml olacak şekilde çekildi. Bu çekilen serum örnekleri krozeye boşaltıldı. Daha sonra üzerine 8 ml % 65’lik nitrik asit (HNO₃) eklendi. Sonrasında yakma işlemi için SINEO MDS 10 Modelli yakma fırınına konuldu (Resim 2.2). 130 °C’de 10 dk, 150 °C’de 5 dk, takiben 180 °C’de 10 dk bekletildi. İşlemler bittikten sonra cihazın soğuması için 30 dk bekletildi. Daha sonra 25 ml’lik balon jogenin içerisine

boşaltıldı. Takiben üzerine 25 ml tamam dolacak şekilde ultra distile su ilave edildi. İşlem sonrası +4 °C’ de saklanmak üzere cam tüplere konulup muhafaza edildi.



Resim 2.2. Numune yakma fırını (SINEO, MDS 10)

2.2. Tırnak Örneklerinin İz Element Ölçümü İçin Hazırlanması

Tırnak örnekleri -20 °C’den alınıp +4 °C’de çözünmesi için bekletildi. Her bir teflona tırnak örneğinden 0,2 gram alındı ve üzerine 8 ml % 65’lik nitrik asit (HNO_3) eklendi. Üzerine 1 ml %30’luk hidrojen peroksit (H_2O_2) eklendikten sonra 15-20 dk bekletildi. Teflon kapların kapakları sıkıştırılarak Sonrasında yakma işlemi için SINEO MDS 10 Modelli yakma fırınına konuldu. 130 °C’de 10 dk, 150 °C’de 5 dk, takiben 180 °C’de 10 dk bekletildi. İşlemler bittikten sonra cihazın soğuması için 30 dk beklenildi. Daha sonra 25 ml’lik balon josenin içerisine boşaltıldı. Takiben üzerine 25 ml tamamen dolacak şekilde ultra distile su ilave edildi. Ekofilter adlı süzücüler ile süzme işlemi yapıлып tüplere konuldu ve +4 °C’de saklanmak üzere cam tüplere konulup muhafaza edildi.

2.3. Yem Örneklerinin İz Element Ölçümü İçin Hazırlanması

Yem örnekleri -20 °C'den alınıp +4 °C'de çözünmesi için bekletildi. 0,5 gram olacak şekilde numuneler alındı ve bir kaba konuldu ve üzerine 8 ml % 65'lik HNO₃ eklenip 12 dk bekletildi. Daha sonra üzerine 2 ml nitrik asit (HNO₃) ve 0,5 ml perklorik asit (HClO₄) eklendi. Sonrasında yakma işlemi için SINEO MDS 10 Modelli yakma fırınına konuldu. 130 °C'de 10 dk, 150 °C'de 5 dk, takiben 180 °C'de 10 dk bekletildi. İşlemler bittikten sonra cihazın soğuması için 30 dk beklenildi. Daha sonra 25 ml'lik balon jogenin içerisine boşaltıldı. Takiben üzerine 25 ml tamam dolacak şekilde ultra distile su ilave edildi. İşlem sonrası +4 °C'de saklanmak üzere cam tüplere konulup muhafaza edildi.

Kan, tırnak dokusu ve yemlerden elde edilen çözeltilerde iz element olarak krom, manganez, demir, kobalt, bakır, çinko ve selenyum seviyeleri ICP-MS cihazı ile (Agilent Technologies 7700 Series ICP-MS) ölçüldü (Resim 2.3 ve Resim 2.4). Minimum tespit limiti 0,001 ppb'dir ve sonuçlar ppb cinsinden değerlendirildi. 0,001 ppb'nin altında olan değerler ICP-MS cihazının belirleyebildiği sınırın altında olduğu için değerlendirmeye alınmadı.



Resim 2.3. Çalışmada kullanılan ICP-MS cihazı (Agilent Technologies 7700 Series)



Resim 2.4. Bütün ekipmanları ile ICP-MS cihazının görünümü (Agilent Technologies 7700 Series)

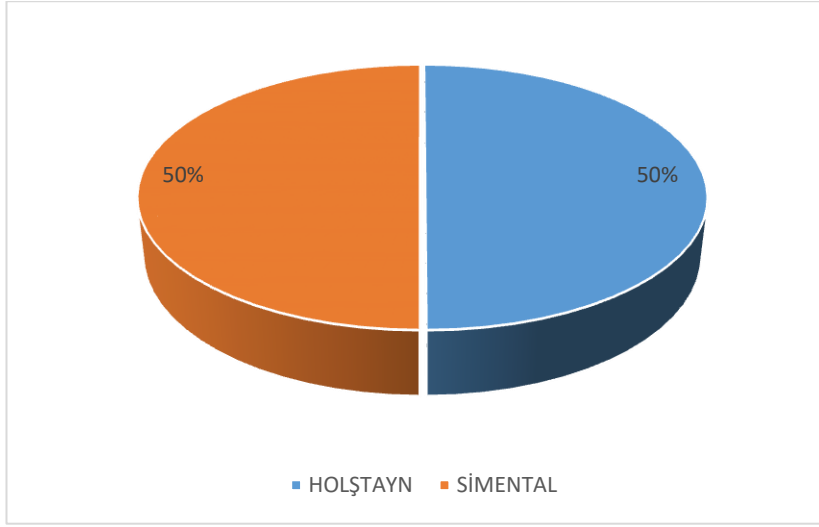
2.4. İstatistiksel Analiz

Çalışma kapsamında kan ve tırnak dokusu iz element düzeyleri, tırnak konformasyon verileri ve tırnak sertlik düzeylerinin normallik dağılımları Shapiro-Wilk normallik testi ile analiz edildi. Aynı zamanda kan ve tırnak dokusu iz element düzeylerinden marjinal olan değerler Box-plot grafiği ile belirlenerek, bu değerler istatistiksel değerlendirmeye alınmadı. Normal dağılmayan verilerin logaritmik transformasyonları yapılarak, normal dağılan verilerle birlikte bağımsız Student t testi uygulanarak gruplar arasındaki farklılıklar belirlendi. Aynı zamanda kan ve tırnak dokusu iz element düzeyleri arasında bir korelasyon olup olmadığı Spearman's korelasyon testi ile belirlendi. Çizelgelerde veriler ortalama±standart sapma olarak verildi ve önemlilik derecesi $p<0,05$ olan veriler istatistiksel olarak anlamlı kabul edildi.

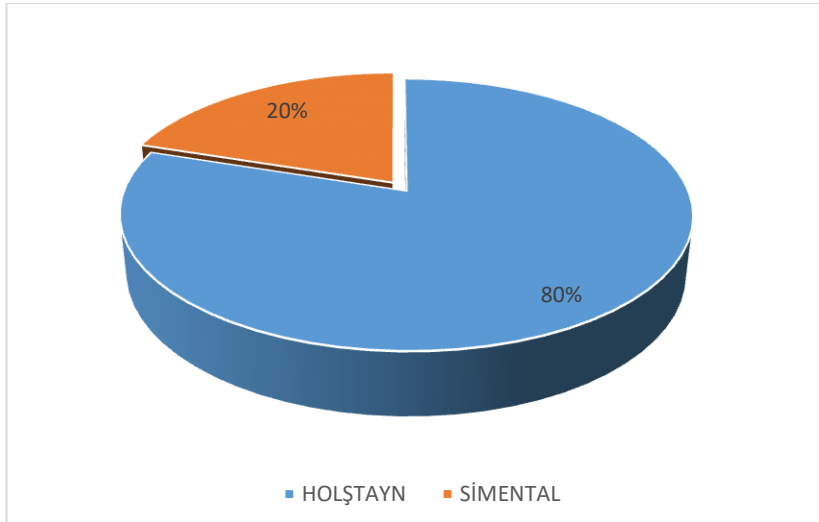
3. BULGULAR

Çalışmaya dahil edilen sağlıklı 10 sığırın, 5'i Holştayn ve 5'i Simental ırkı sığırlardı. Lezyonlu tırnağa sahip 30 sığırın, 24'ü Holştayn ve 6'sı Simental ırkı sığırlardı (Şekil 3.1 ve Şekil 3.2).

Çalışmaya dahil edilen hayvanların ırk, cinsiyet, topallık ve tırnak lezyonu skorlamaları Çizelge 3.1'de verilmiştir.



Şekil 3.1 Sağlıklı sığırların (n=10) ırk dağılımı (%)

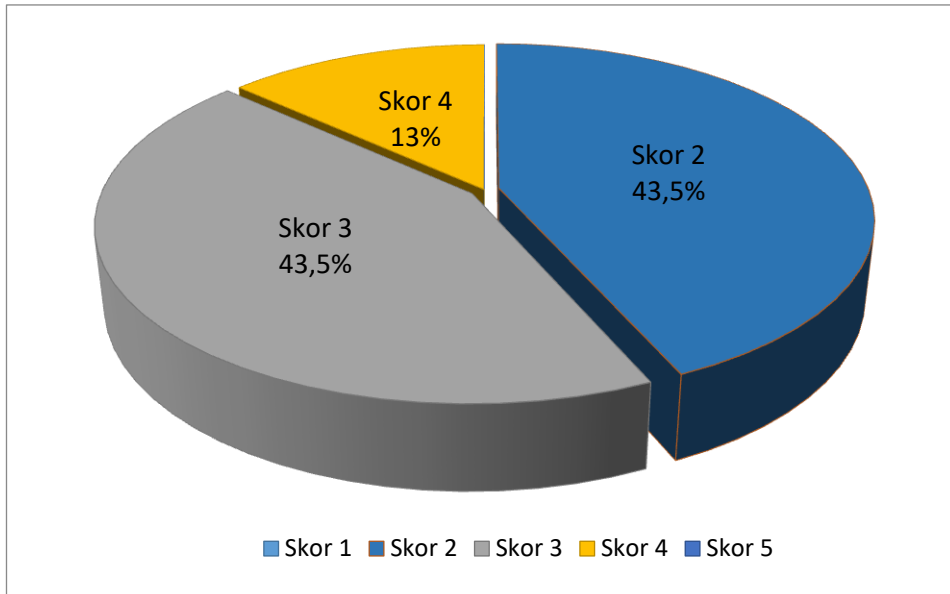


Şekil 3.2. Tırnak lezyonu bulunan sığırların (n=30) ırk dağılımı (%)

Çizelge 3.1. Çalışmaya dahil edilen hayvanlarında ırk, topallık ve lezyon skorlamaları

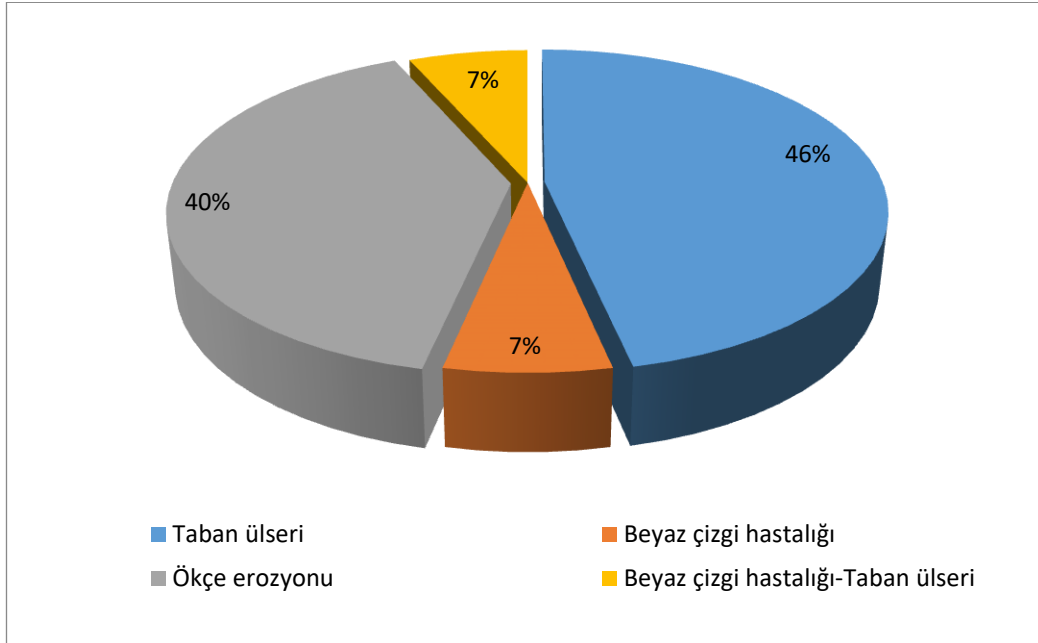
PROTOKOL NO	IRK	TOPALLIK SKORU	ARKA AYAK LEZYON VE SKORU
S1	SİMENTAL	0	0
S2	SİMENTAL	0	0
S3	HOLŞTAYN	0	0
S4	SİMENTAL	0	0
S5	SİMENTAL	0	0
S6	HOLŞTAYN	0	0
S7	HOLŞTAYN	0	0
S8	SİMENTAL	0	0
S9	HOLŞTAYN	0	0
S10	HOLŞTAYN	0	0
L1	HOLŞTAYN	3	TABAN ÜLSERİ/2
L2	HOLŞTAYN	4	BEYAZ ÇİZGİ HASTALIĞI/0
L3	HOLŞTAYN	2	BEYAZ ÇİZGİ HASTALIĞI/3 TABAN ÜLSERİ/2
L4	HOLŞTAYN	3	TABAN ÜLSERİ/3
L5	HOLŞTAYN	2	TABAN ÜLSERİ/1
L6	SİMENTAL	3	TABAN ÜLSERİ/2
L7	HOLŞTAYN	3	TABAN ÜLSERİ/1
L8	HOLŞTAYN	3	TABAN ÜLSERİ/2
L9	HOLŞTAYN	4	ÖKÇE EROZYONU/1
L10	SİMENTAL	3	TABAN ÜLSERİ/1
L11	SİMENTAL	2	TABAN ÜLSERİ/1
L12	SİMENTAL	2	TABAN ÜLSERİ/1
L13	HOLŞTAYN	2	ÖKÇE EROZYONU/1
L14	HOLŞTAYN	3	TABAN ÜLSERİ/1
L15	SİMENTAL	2	TABAN ÜLSERİ/1
L16	HOLŞTAYN	2	ÖKÇE EROZYONU/1
L17	HOLŞTAYN	2	ÖKÇE EROZYONU/3
L18	HOLŞTAYN	2	ÖKÇE EROZYONU/1
L19	SİMENTAL	2	TABAN ÜLSERİ/1
L20	HOLŞTAYN	3	ÖKÇE EROZYONU/1
L21	HOLŞTAYN	3	ÖKÇE EROZYONU/2
L22	HOLŞTAYN	2	TABAN ÜLSERİ/1
L23	HOLŞTAYN	2	BEYAZ ÇİZGİ HASTALIĞI/1 TABAN ÜLSERİ/1
L24	HOLŞTAYN	3	ÖKÇE EROZYONU/1
L25	HOLŞTAYN	4	ÖKÇE EROZYONU/3
L26	HOLŞTAYN	4	ÖKÇE EROZYONU/3
L27	HOLŞTAYN	3	ÖKÇE EROZYONU/1
L28	HOLŞTAYN	3	TABAN ÜLSERİ/1
L29	HOLŞTAYN	2	BEYAZ ÇİZGİ HASTALIĞI /2
L30	HOLŞTAYN	3	ÖKÇE EROZYONU /1

Tırnak lezyonu bulunan hayvanlar arasında; 13'ünde (% 43,5) topallık skorunun 2 olduğu, 13'ünde (% 43,5) topallık skorunun 3 ve 4'ünde (% 13) topallık skorunun 4 olduğu tespit edildi. Topallık skoru 2 olan sığırların 6'sında taban ülseri, 1'inde beyaz çizgi hastalığı, 4'ünde ökçe erozyonu, 2'sinde beyaz çizgi hastalığı ile birlikte taban ülseri gözlemlendi. Topallık skoru 3 olan sığırların 7'sinde taban ülseri, 5'inde ökçe erozyonu tespit edildi. Topallık skoru 4 olan sığırların 1'inde beyaz çizgi hastalığı, 3'ünde ökçe erozyonu belirlendi.



Şekil 3.3. Tırnak lezyonu bulunan sığırlarda (n=30) topallık skorunun dağılımı (%)

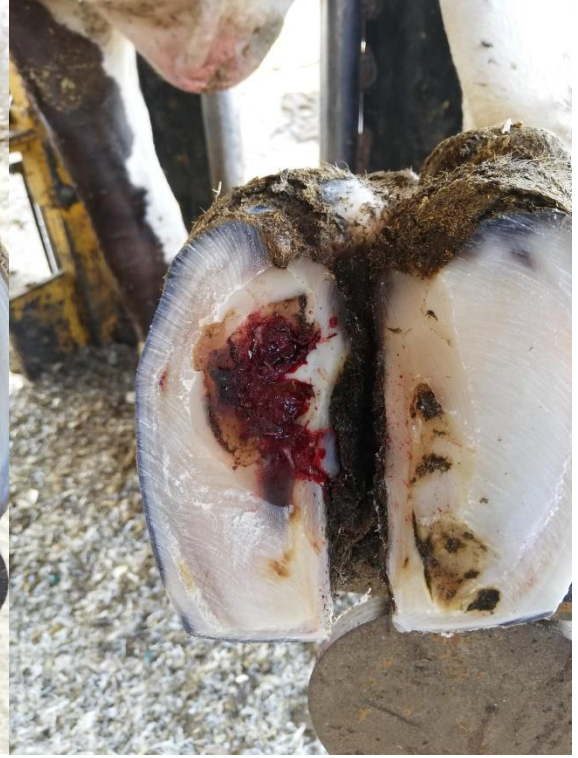Tırnak lezyonları açısından değerlendirildiğinde; Tırnak lezyonu bulunan sığırların, 14'ünde taban ülseri (% 46), 12'sinde ökçe erozyonu (% 40) ve 2'sinde beyaz çizgi hastalığı (% 7) tespit edildi. Lezyon bulunan sığırların 2'sinde taban ülseri ve ökçe erozyonu birlikte (% 7) tespit edildi (Şekil 3.4). Tırnak lezyonu bulunan hayvanlara ait bazı olgu resimleri Resim 3.1-3.8'de verilmiştir.



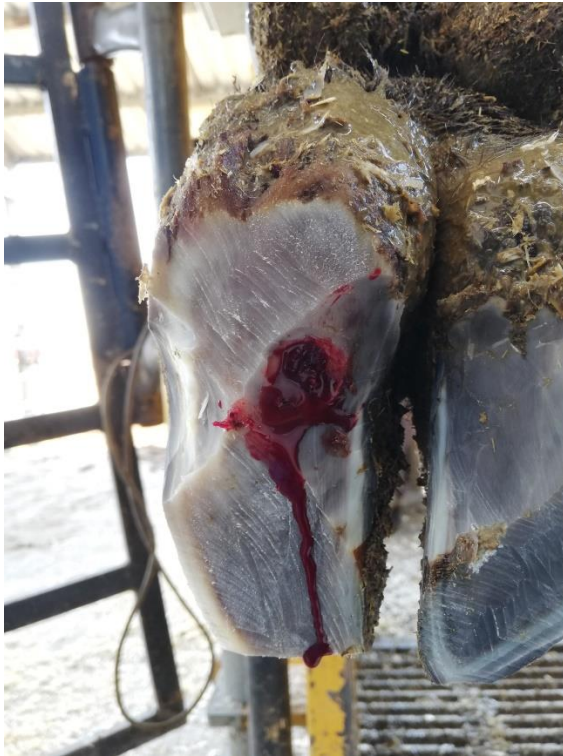Şekil 3.4. Tırnak lezyonu bulunan sığırlarda (n=30) tırnak lezyonlarının dağılımı (%)



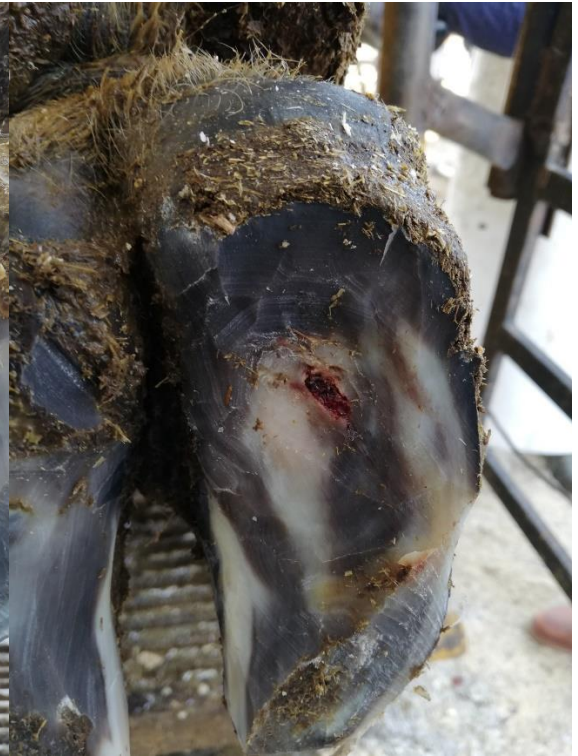Resim 3.1. Olgu 2 (beyaz çizgi hastalığı)



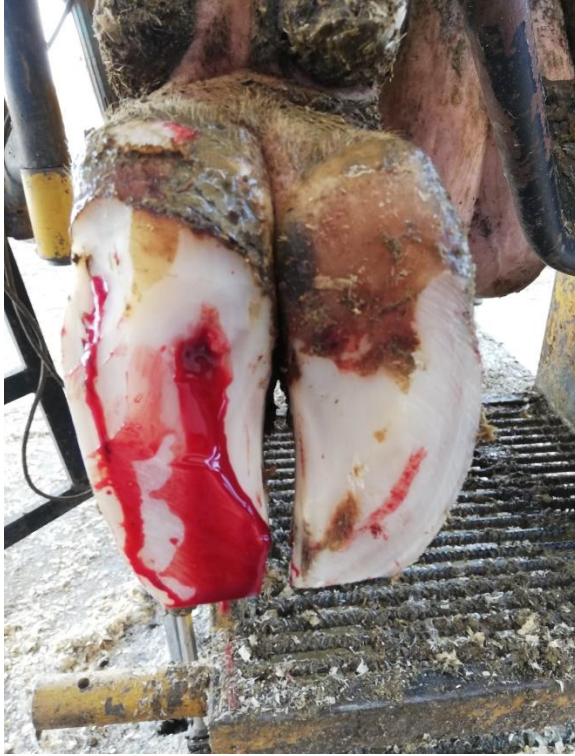Resim 3.2. Olgu 5 (taban ülseri)



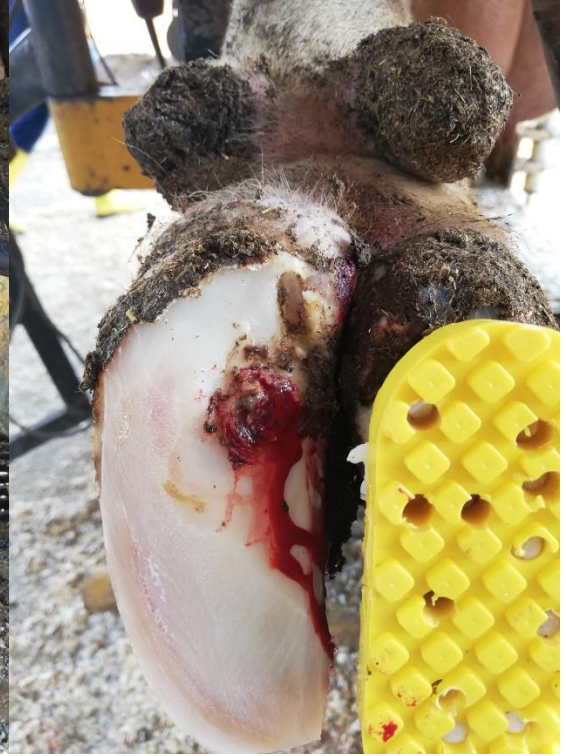Resim 3.3. Olgu 6 (taban ülseri)



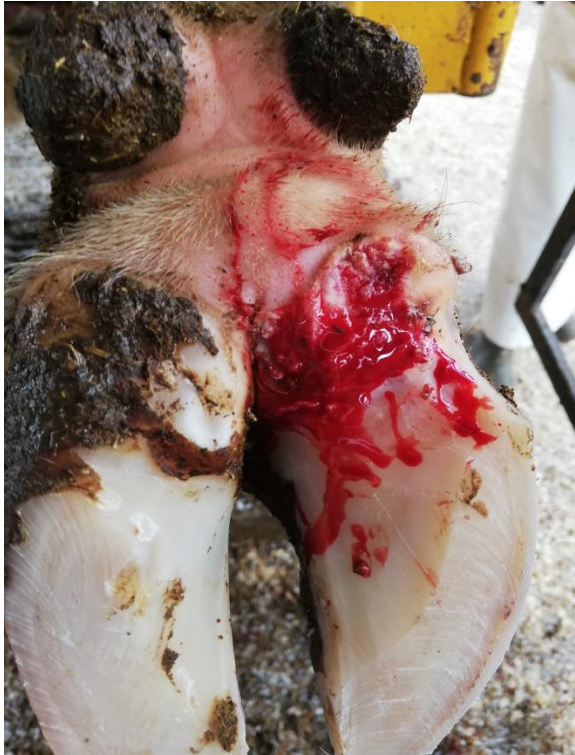Resim 3.4. Olgu 7 (taban ülseri)



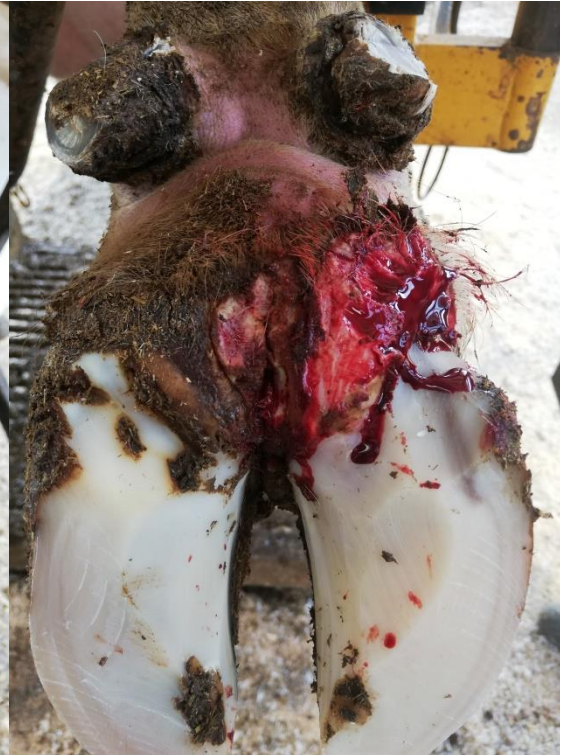Resim 3.5. Olgu 8 (taban ülseri)



Resim 3.6. Olgu 10 (taban ülseri)



Resim 3.7. Olgu 17 (ökçe erozyonu)



Resim 3.8. Olgu 25 (ökçe erozyonu)

Tırnak sertliği bakımından, yöntemde açıklanan şekilde hem sağlıklı hem de lezyonlu tırnağa sahip sığır gruplarında çeşitli tırnak bölgelerinin tırnak sertlikleri ölçüldü ve elde edilen sertlik değerleri Çizelge 3.2’ de verildi. Tırnak sertlik değerlerinin sağlıklı ve tırnak lezyonu bulunan sığırlarda 1., 2., 4. ve 6. bölgelerde birbirine yakın olduğu, 3. bölgede tırnak sertliğinin lezyonlu tırnağa sahip sığırlarda, sağlıklı sığırlara göre daha yüksek olduğu, diğer taraftan 8. bölgede ise tırnak sertliğinin sağlıklı sığırlarda, tırnak lezyonu bulunan sığırlara göre daha yüksek olduğu gözlemlendi. Ancak tırnak sertlik düzeyleri açısından bütün tırnak bölgelerinde sağlıklı ve lezyonlu sığırlar arasında istatistiksel açıdan önemli bir fark belirlenmedi. ($p>0,05$).

Çizelge 3.2. Sağlıklı ve tırnak lezyonu bulunan sığırların çeşitli tırnak bölgelerine göre tırnak sertliğinin dağılımı (ortalama±standart sapma)

Tırnak bölgesi	Sağlıklı sığır tırnağı (n=10) (Newton)	Lezyonlu sığır tırnağı (n=30) (Newton)
1. bölge	30,67±5,76	31,88±8,62
2. bölge	31,17±8,37	29,02±8,67
3. bölge	28,50±5,29	35,58±10,17
4. bölge	26,39±5,44	25,18±6,83
5. bölge	29,39±4,45	29,35±9,74
6. bölge	43,83±7,97	46,04±14,04
8. bölge	46,78±9,17	38,83±14,63

1. bölge: Tırnağın ucunda yer alan bölge; tırnak kenarı ile beyaz çizgi arasında kalan kısım. **2. bölge:** Abaksiyal tırnak duvarı ile tabanın birleşme yerinde, beyaz çizgi ile tırnak kenarı arasında kalan bölge **3. bölge:** 1. ve 2. kısım arasındaki bölge. **4. bölge:** Taban ile ökçe birleşme noktasındaki orta kısım **5. bölge:** Tırnak tabanının apeksinin orta kısmı. **6. bölge:** Tabandan 2 cm yukarıda abaksiyal duvarda ökçe ile tabanın birleşme noktası ve tırnağın ön ucunun arasında kalan orta kısım. **8. bölge:** Tabandan 2 cm yukarıda tırnağın ön dorsal duvarı.

Sağlıklı ve tırnak lezyonu bulunan sığırlarda tırnak konformasyon ölçüleri Çizelge 3.3'de ve Şekil 3.5'de verilmiştir. Tırnak konformasyonu açısından değerlendirildiğinde; sağlıklı sığırlarda bütün bölgelerde tırnak ölçülerinin lezyonlu sığırlara göre daha kısa olduğu belirlendi. Aynı zamanda 1, 3, 4 ve 5. bölgelerde tırnak uzunluk ölçüleri bakımından gruplar arasında istatistiksel olarak anlamlı fark olduğu gözlemlendi ($p<0,05$).

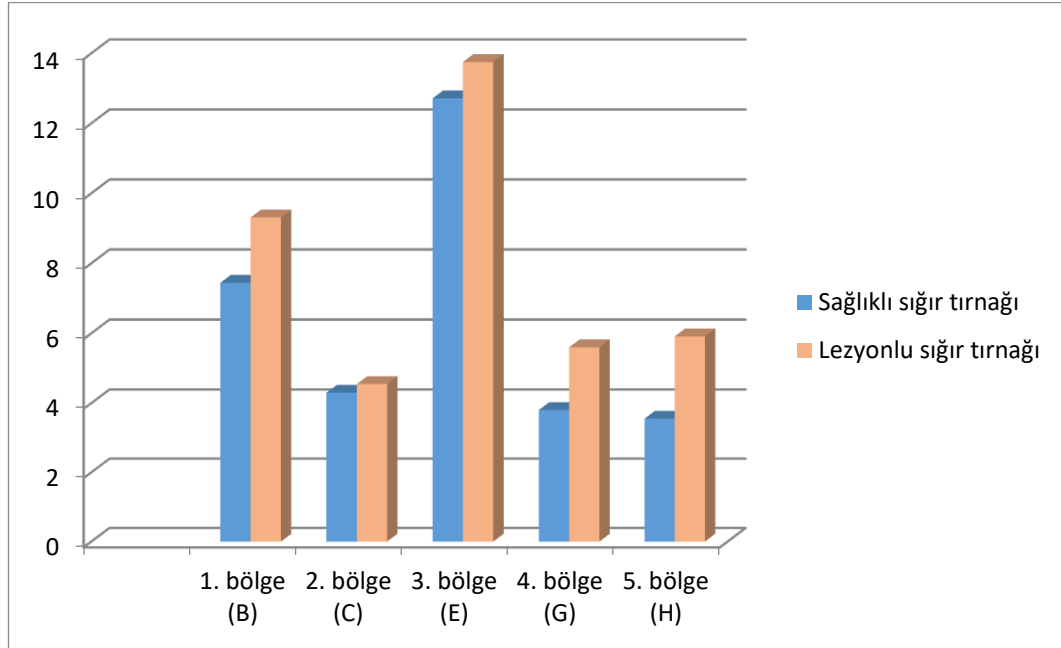
Çizelge 3.3. Sağlıklı ve tırnak lezyonu bulunan sığırlarda tırnak konformasyon verileri (ortalama±standart sapma)

Tırnak bölgesi	Sağlıklı sığır tırnağı (n=10)	Lezyonlu sığır tırnağı (n=30)	P
1. bölge (B)	7,44±0,52 ^a	9,31±0,97 ^b	0,001
2. bölge (C)	4,30±0,24	4,55±0,88	0,61
3. bölge (E)	12,71±0,59 ^a	13,75±1,28 ^b	0,01
4. bölge (G)	3,80±0,2 ^a	5,60±0,44 ^b	0,001
5. bölge (H)	3,55±0,18 ^a	5,91±0,46 ^b	0,001

^{ab}Gruplar arasındaki farklılığı göstermektedir.

B: Dorsal duvarın uzunluğu, C: Ökçe yüksekliği, E: Taban uzunluğu

G: Lateral tırnağın genişliği H: Medial tırnağın genişliği



Şekil 3.5. Sağlıklı ve tırnak lezyonu bulunan sığırlarda tırnak ölçüleri

B: Dorsal duvarın uzunluğu, **C:** Ökçe yüksekliği, **E:** Taban uzunluğu

G: Lateral tırnağın genişliği **H:** Medial tırnağın genişliği

Çalışmaya dahil edilen hayvanların hepsi, mısır slajı, buğday samanı, yonca, konsantre karma yem, pancar posası, buğday posası, korunmuş protein, protein karması, maya ve premiks içerikli toplam karma yemle ad libitum olarak besleniyordu. Bu yemlere ait iz element düzeyleri Çizelge 3.4’de verilmiştir.

Çizelge 3.4. Günlük rasyonda kullanılan yemlerin iz element düzeyleri

Yem türü	Krom (ppb)	Manganez (ppb)	Demir (ppb)	Kobalt (ppb)	Bakır (ppb)	Çinko (ppb)	Selenyum (ppb)
Mısır slajı	38,546	5724,247	11543,942	13,897	579,434	4478,379	
Buğday samanı	286,522	23265,587	37099,064	46,579	2662,004	11327,233	17,236
Yonca	787,11	56816,369	475531,94	348,258	9784,204	15501,282	46,929
Konsantre karma yem	426,528	49917,805	142415,688	158,684	8279,594	51695,028	100,891
Pancar posası	94,979	7004,648	30528,685	14,966	895,186	2591,605	15,766
Buğday posası	182	13682,495	65734,843	29,474	3675,93	10443,665	4,964
Korunmuş protein	1184,172	17897,029	324533,729	103,394	711,491	5980,472	94,318
Protein karması	259,644	21055,43	75443,095	67,961	4736,177	29333,784	72,715
Maya	3344,592	42623,172	135585,334	566,301	3533,258	33728,137	71,06
Premiks	994,969	3824640,232	2211472,692	15706,325	993846,748	3089174,273	14333,71
Ortalama	759,91	406262,70	350988,90	1705,58	102870,40	325425,39	1639,73

Sağlıklı ve tırnak lezyonu bulunan sığırlarda serum ve tırnak dokusu iz element düzeyleri Çizelge 3.5’de verilmiştir. Lezyonlu tırnağa sahip sığırların *paries unguulae* krom, manganez, demir, kobalt ve selenyum düzeylerinin sağlıklı sığırlara göre yüksek olmasına rağmen, gruplar arasında anlamlı fark olmadığı gözlemlendi ($p>0,05$). Sağlıklı sığırların *paries unguulae* bakır düzeyinin tırnak lezyonu bulunan sığırlara göre istatistiksel olarak anlamlı düzeyde daha yüksek olduğu tespit edildi ($p<0,05$).

Çizelge 3.5. Sağlık ve tırnak lezyonu bulunan sığırlarda tırnak dokusu ve serum örneklerinde krom, manganez, demir, kobalt, bakır, çinko ve selenyum düzeyleri (Ort±SD)

	Sağlıklı sığırlar	Lezyonlu sığırlar	P	
Paries Ungulae	Krom (ppb)	145,21±113,00	326,66±374,65 ^a	0,40
	Manganez (ppb)	1872,07±1128,13 ^a	2031,27±1436,74 ^a	0,99
	Demir (ppb)	20923,30±12706,47 ^a	27466,38±16703,53	0,27
	Kobalt (ppb)	40,16±30,51 ^a	56,95±44,66 ^a	0,34
	Bakır (ppb)	5180,24±1643,40 ^{a*}	2453,13±3531,14 [*]	0,002
	Çinko (ppb)	94009,69±20772,62 ^a	95628,76±23516,98 ^a	0,95
	Selenyum (ppb)	253,72±77,01	278,72±115,76 ^a	0,53
Solea Ungulae	Krom (ppb)	409,57±478,06	141,98±222,59 ^b	0,55
	Manganez (ppb)	331,11±280,54 ^b	757,81±811,11 ^b	0,09
	Demir (ppb)	7850,12±7022,95 ^b	19161,88±19354,03	0,09
	Kobalt (ppb)	11,42±7,32 ^b	15,05±15,74 ^b	0,53
	Bakır (ppb)	2025,91±484,98 ^b	1221,44±1715,65 [*]	0,006
	Çinko (ppb)	37376,90±5913,62 ^b	36301,34±11066,36 ^b	0,55
	Selenyum (ppb)	297,02±56,63 [*]	379,70±108,31 ^{b*}	0,02
Kan serumu	Demir (ppb)	2213,91±809,66	1739,40±1161,48	0,26
	Kobalt (ppb)	0,34±0,16	1,17±1,62	0,24
	Bakır (ppb)	287,31±168,44	462,85±318,26	0,10
	Çinko (ppb)	1381,75±889,78	2388,12±2156,20	0,62
	Selenyum (ppb)	49,85±10,50	60,32±15,66	0,05

^{ab}Grup içinde istatistiksel olarak anlamlı farklılıkları göstermektedir. Aynı sütunda farklı harf taşıyan değerler arasında istatistiksel olarak anlamlı fark vardır.

* Gruplar arasında içinde istatistiksel olarak anlamlı farklılıkları göstermektedir.

Sağlıklı sığırların *Solea ungulae*, krom bakır ve çinko düzeylerinin tırnak lezyonu bulunan sığırlara göre daha yüksek olduğu belirlendi. Bakır düzeyi açısından gruplar arasındaki farkın istatistiksel olarak önemli olduğu gözlemlendi ($p<0,05$). Sağlıklı sığırların *solea ungulae*, manganez, demir, kobalt ve selenyum düzeylerinin tırnak lezyonu bulunan sığırlara grubuna göre daha düşük olduğu tespit edildi. Selenyum düzeyleri açısından gruplar arasında gözlenen farkın istatistiksel olarak anlamlı olduğu ($p<0,05$), gruplar arasında manganez, demir, kobalt ve çinko düzeyleri arasındaki farkın istatistiksel açıdan önemli olmadığı belirlendi ($p>0,05$).

Bütün hayvanlarda, serum krom ve manganez seviyeleri ICP-MS cihazının tespit edebildiği düzeyin altında belirlendi ($<0,0001$ ppb). Bu bakımdan serum krom ve manganez düzeyleri istatistiksel analize dâhil edilmedi ve çizelgelerde verilmedi. Sağlıklı sığırların, serum demir düzeyinin tırnak lezyonu bulunan sığırlara göre daha yüksek olduğu belirlendi. Sağlıklı sığır serum kobalt, bakır, çinko ve selenyum düzeylerinin tırnak lezyonu bulunan sığırlara göre daha düşük olduğu saptandı ($p>0,05$).

Sağlıklı sığırların, *paries ungulae* manganez, demir, kobalt, bakır ve çinko düzeylerinin *solea ungulae*'ye göre istatistiksel açıdan önemli derecede daha yüksek olduğu saptandı ($p<0,05$). Tırnak lezyonu bulunan sığırların, *paries ungulae* krom, manganez, demir, kobalt, bakır ve çinko düzeylerinin *solea ungulae*'ye göre daha yüksek olduğu belirlendi. Tırnak lezyonu bulunan sığırların *paries ungulae* ile *solea ungulae* arasında krom, manganez, kobalt, çinko ve selenyum düzeylerinde gözlenen farkın istatistiksel olarak önemli olduğu gözlemlendi ($p<0,05$).

Sağlıklı sığırların, serum ve tırnak dokusu iz element düzeyleri arasındaki korelasyon katsayıları Çizelge 3.6'da sunulmuştur. Sağlıklı sığırların, serum kobalt ve bakır düzeyleri arasında pozitif yönde anlamlı bir korelasyon olduğu belirlendi ($p<0,05$). Sağlıklı sığırların *paries ungulae* bakır düzeyi ile demir ve kobalt düzeyleri arasında pozitif yönde anlamlı bir korelasyon olduğu gözlemlendi ($p<0,05$). Yine bu sığırlarda serum demir düzeyleri ile *solea ungulae* demir ve kobalt düzeyleri arasında pozitif yönde anlamlı bir korelasyon olduğu tespit edildi ($p<0,05$). Sağlıklı sığırların

solea ungulae ile *paries ungulae* çinko düzeyleri arasında, *solea ungulae* çinko ve bakır düzeyleri arasında pozitif yönde anlamlı korelasyon olduğu saptandı ($p<0,05$).

Tırnak lezyonu bulunan sığırların, serum ve tırnak dokusu iz element düzeyleri arasındaki korelasyon katsayıları Çizelge 3.7’da verilmiştir. Tırnak lezyonu bulunan sığırların, serum çinko ile kobalt, selenyum ile bakır düzeyleri arasında pozitif yönde anlamlı bir korelasyon olduğu belirlendi ($p<0,05$). Tırnak lezyonu bulunan sığırların, *paries* ve *solea ungulae* kobalt ile demir düzeyleri arasında pozitif yönde anlamlı bir korelasyon olduğu saptandı ($p<0,05$). Yine tırnak lezyonu bulunan sığırların, *solea ungulae* bakır düzeyleri ile *paries ungulae* bakır düzeyleri arasında pozitif yönde anlamlı bir korelasyon olduğu tespit edilirken ($p<0,05$), *paries ungulae* bakır düzeyi ile *solea ungulae* çinko düzeyleri arasında negatif yönde anlamlı bir korelasyon olduğu gözlemlendi ($p<0,05$).

Çizelge 3.6. Sağlıklı sığırlarda tırnak dokusu ve serum demir, kobalt, bakır, çinko ve selenyum korelasyon katsayıları

		Serum Fe	Serum Co	Serum Cu	Serum Zn	Serum Se	PU-Fe	PU-Co	PU-Cu	PU-Zn	PU-Se	SU-Fe	SU-Co	SU-Cu	SU-Zn
Serum Fe	r	1,000													
	p	.													
Serum Co	r	,086	1,000												
	p	,872	.												
Serum Cu	r	,017	,829*	1,000											
	p	,966	,042	.											
Serum Zn	r	,150	-,486	,503	1,000										
	p	,700	,329	,138	.										
Serum Se	r	-,617	-,086	,055	-,188	1,000									
	p	,077	,872	,881	,603	.									
PU-Fe	r	-,017	-,429	-,236	-,248	-,309	1,000								
	p	,966	,397	,511	,489	,385	.								
PU-Co	r	,383	-,200	,382	,370	-,115	,455	1,000							
	p	,308	,704	,276	,293	,751	,187	.							
PU-Cu	r	,000	-,486	-,212	-,127	-,006	,782**	,636*	1,000						
	p	1,000	,329	,556	,726	,987	,008	,048	.						
PU-Zn	r	-,067	,314	-,491	-,600	-,115	,491	-,455	,176	1,000					
	p	,865	,544	,150	,067	,751	,150	,187	,627	.					
PU-Se	r	-,417	-,257	-,018	-,152	,055	,018	-,418	-,055	,236	1,000				
	p	,265	,623	,960	,676	,881	,960	,229	,881	,511	.				
SU-Fe	r	,683*	,257	-,083	-,033	-,567	,350	,317	,333	,317	-,133	1,000			
	p	,042	,623	,831	,932	,112	,356	,406	,381	,406	,732	.			
SU-Co	r	,917**	-,257	,050	,433	-,450	-,133	,533	,067	-,317	-,467	,600	1,000		
	p	,001	,623	,898	,244	,224	,732	,139	,865	,406	,205	,088	.		
SU-Cu	r	,150	-,086	-,406	-,079	-,309	,127	-,152	,091	,358	-,333	,583	,167	1,000	
	p	,700	,872	,244	,829	,385	,726	,676	,803	,310	,347	,099	,668	.	
SU-Zn	r	-,267	,086	-,515	-,515	,042	,103	-,527	-,042	,648*	,127	,283	-,367	,758*	1,000
	p	,488	,872	,128	,128	,907	,777	,117	,907	,043	,726	,460	,332	,011	.
SU-Se	r	-,267	-,314	-,152	,455	,115	-,430	-,273	-,152	-,188	-,006	-,017	,017	,527	,309
	P	,488	,544	,676	,187	,751	,214	,446	,676	,603	,987	,966	,966	,117	,385

*P<0,05 **P<0,001 PU: Paries unguiae, SU: Solea unguiae

Çizelge 3.7. Tırnak lezyonu bulunan sığırlarda tırnak dokusu ve serum demir, kobalt, bakır, çinko ve selenyum korelasyon katsayıları

		Serum Fe	Serum Co	Serum Cu	Serum Zn	Serum Se	PU-Fe	PU-Co	PU-Cu	PU-Zn	PU-Se	SU-Fe	SU-Co	SU-Cu	SU-Zn
Serum	r	1,000													
Fe	p	.													
Serum	r	,100	1,000												
Co	p	,797	.												
Serum	r	,172	,142	1,000											
Cu	p	,401	,715	.											
Serum	r	-,156	,828**	-,155	1,000										
Zn	p	,446	,006	,423	.										
Serum	r	-,136	,192	,437*	,080	1,000									
Se	p	,509	,620	,018	,679	.									
PU-Fe	r	-,117	-,168	,251	,082	,224	1,000								
	p	,596	,691	,248	,710	,304	.								
PU-Co	r	,005	-,243	,167	-,228	,235	,523*	1,000							
	p	,983	,529	,425	,274	,259	,010	.							
PU-Cu	r	,114	,216	-,009	-,567**	-,078	-,192	,083	1,000						
	p	,595	,608	,964	,003	,705	,404	,708	.						
PU-Zn	r	-,206	,444	,115	,205	-,007	,071	-,059	-,200	1,000					
	p	,323	,232	,558	,295	,974	,755	,784	,326	.					
PU-Se	r	-,079	-,435	-,208	,041	-,199	-,051	-,107	-,261	,155	1,000				
	p	,701	,242	,278	,831	,302	,816	,611	,197	,431	.				
SU-Fe	r	-,155	-,008	-,181	-,157	,180	,285	,062	,321	-,145	-,095	1,000			
	p	,461	,983	,365	,434	,369	,198	,774	,117	,481	,639	.			
SU-Co	r	,276	,561	-,144	-,107	,111	,003	,280	,343	-,271	-,240	,502**	1,000		
	p	,172	,116	,457	,580	,565	,989	,175	,086	,163	,209	,008	.		
SU-Cu	r	,225	,243	-,042	-,067	-,102	-,140	-,049	,741**	-,214	-,148	,306	,293	1,000	
	p	,270	,529	,827	,728	,597	,523	,815	,000	,274	,443	,121	,123	.	
SU-Zn	r	,028	,184	,021	,345	-,075	,229	-,157	-,646**	,164	,161	-,263	-,255	-,322	1,000
	p	,891	,635	,915	,067	,698	,293	,454	,000	,404	,405	,185	,181	,089	.
SU-Se	r	,022	-,059	,062	,060	,262	,466*	-,092	-,269	-,124	-,012	,252	-,009	-,294	,668**
	p	,919	,881	,752	,761	,178	,029	,668	,184	,529	,952	,214	,965	,128	,000

*P<0,05 **P<0,001 PU: Paries unguulae, SU: Solea unguulae

4. TARTIŞMA

Tırnak sertliđi, genellikle sert kauçuk, deri ve plastik gibi çeşitli endüstriyel maddelerin sertliğini laboratuvar koşullarında test etmek için tasarlanmış aletler kullanılarak belirlenebilir (Vermunt ve Greenough, 1995). Birden çok çalışma, tırnak tipine en uygun durometrenin D-tipi durometre olduđu ve tırnak sertliğinin değerlendirilmesinde D-tipi durometre kullanılabileceđi bildirilmektedir (Zhao vd., 2015).

Bu çalışmada, sağlıklı ve tırnak lezyonu bulunan sığır tırnağının farklı bölgelerinde sertlik ölçümleri yukarıdaki literatüre benzer olarak D-tipi durometre ile gerçekleştirildi.

Galbraith vd. (2006) yaptıkları bir çalışmada, sağlıklı tırnađa sahip sığırlarda dorsal duvarın sertlik deđerinin 55,2 N olduğunu bildirmişlerdir. Griffiths vd. (2007), tırnak duvarının sertlik deđerinin 58 N olduğunu aktarmışlardır. Borderas vd. (2004) ise yaptıkları çalışmada, sağlıklı tırnađa sahip sığırlarda tırnak duvarının sertlik deđerinin 78,4 N olduğunu tespit etmişler ve tırnağın diđer bölgelerdeki sertlik ortalamalarına göre, tırnak duvarı sertlik deđerinin daha fazla olduđu gözlenmiştir. Baggott vd. (1988), sağlıklı tırnađa sahip sığırlarda dorsal duvarın sertlik ortalaması 65,5 N iken, lezyonlu tırnađa sahip sığırlarda 63,4 N olarak aktarmışlardır.

Sunulan bu çalışmada, sağlıklı sığırların, tırnak lezyonu bulunan sığırlara göre tırnak dorsal duvarı sertlik deđerinin daha yüksek olduđu gözlendi. Tırnak dorsal duvarı sertliđi, sağlıklı tırnađa sahip sığırlarda 46,78 N iken, tırnak lezyonu bulunan sığırlarda bu deđerin 38,8 N belirlendi. Aynı zamanda hem sağlıklı hem de lezyonlu tırnađa sahip sığırların tırnak dorsal duvarının, tırnak tabanına göre daha yüksek seviyede olduđu gözlendi. Sunulan bu çalışmada, sağlıklı sığırların tırnak duvarının daha sert olmasının nedeni, kapsül duvarının süspansiyonda etkili bir şekilde çalışması için daha sert ve daha az esnek olması gerektiğinden, taban ve ökçenin ise daha fazla esnek olması kaynaklı olabilir. (Galbraith vd., 2006). Aynı zamanda,

tırnak duvarının tabana göre sert olmasında, tırnak duvarının çinko içeriğinin daha yüksek olmasının etkili olabileceği (Sadeghi vd., 2013) değerlendirilmektedir.

Higuchi vd. (2005) yaptıkları çalışmada, sağlıklı sığır tırnağının 4. bölgedeki sertlik değerini (tırnak tabanı ile ökçe birleşim yeri) 46,2 N, lezyonlu sığır tırnağında ise 35,2 N bulmuşlardır, Galbraith vd. (2006) ise sağlıklı sığır grubunda 4. bölgenin sertlik ortalamasını 36,9 N olarak belirtmişlerdir. Zhao vd. (2015) bir çalışmada, sağlıklı sığır grubundaki tırnağın 4. bölgesindeki sertlik değerini 30,6 N, lezyonlu tırnağa sahip sığırlarda ise bu değeri 27,1 N olarak aktarmışlardır.

Sunulan bu çalışmada, sağlıklı sığır tırnağının 4. bölgede (taban ile ökçenin kesişim yeri) sertlik ortalaması 26,39 N iken, lezyonlu sığır tırnağında bu ortalama 25,18 N olarak tespit edildi. Bulunan değerler diğer çalışmalara benzer olarak sağlıklı tırnağa sahip sığırlarda daha yüksek bulundu. Sağlıklı ve lezyonlu tırnağa sahip sığırlarda diğer bölgelerde sertlik ortalamalarının birbirine yakın olduğu gözlemlendi.

Sağlıklı sığırlarda, normal tırnağın ön duvar uzunluğunun 6-8 cm, ökçe yüksekliğini 3-4 cm, taban uzunluğunun ise 10-14 cm olduğunu bildirilmektedir (Yavru vd., 1989; Çeçen, 2014; Kamiloğlu, 2014).

Sunulan bu çalışmada, sağlıklı sığırların tırnağın uzunluk ölçüleri literatür verileri ile benzerdi (Yavru vd., 1989; Çeçen, 2014; Kamiloğlu, 2014). Sağlıklı sığırların tırnağının ön dorsal duvarının uzunluğu, lezyonlu tırnağa sahip sığır tırnağının ön dorsal duvarının uzunluğundan daha az olduğu belirlendi. Sağlıklı sığır tırnağının taban uzunluğunun, lezyonlu tırnağa sahip sığırların taban uzunluğundan daha az olduğu gözlemlendi. Sağlıklı sığırların lateral tırnağının genişliğinin, lezyonlu tırnağa sahip sığırların lateral tırnağının genişliğinden daha az olduğu tespit edildi. Sağlıklı sığırların medial tırnağının genişliğinin ise, lezyonlu tırnağa sahip sığırların medial tırnağının genişliğinden daha az olduğu belirlendi.

Sadeghi vd. (2013), sağlıklı sığırlarda tırnağın bakır seviyesinin, lezyonlu tırnağa sahip sığırlara göre daha düşük düzeyde olduğunu aktarmışlardır. Kibar vd. (2016), sağlıklı sığır grubunda tırnaktaki bakır düzeyinin 0,19 ppm, lezyonlu tırnağa sahip sığır grubunda ise 0,58 ppm olduğunu belirtmekte ve sağlıklı sığır grubunda tırnak dokusu bakır düzeyinin tırnak lezyonu bulunan sığırlara göre daha düşük düzeyde olduğunu bildirmektedir. Baggott vd. (1988), sağlıklı sığırlarda tırnak duvarı ve tırnak tabanı bakır seviyesinin, lezyonlu tırnağa sahip sığırlara göre daha düşük seviyede olduğunu belirtmişlerdir. Sağlıklı ve tırnak lezyonu bulunan sığırlarda bakır seviyesinin tırnak duvarında daha fazla olduğunu belirtilmektedir (Baggott vd.,1988). Akın (2008), sağlıklı sığırlarda, bakır seviyesinin tırnağın taban bölgesinde 1,1 ppm, beyaz çizgi bölgesinde 1,1 ppm ve ökçe bölgesinde 1,0 ppm olduğunu ve bu bakır düzeyleri ile tırnak bölgesi arasında istatistiksel anlamlı bir fark gözlenmediğini belirtmektedir. Aynı zamanda, lezyonlu tırnağa sahip sığırlarda bakır seviyesinin, sağlıklı sığırlara göre daha yüksek seviyede olduğunu aktarmaktadır (Akın, 2008).

Bu çalışmada, sağlıklı sığırların tırnak duvarı bakır seviyesi 5180,23 ppb iken, tırnak tabanı bakır seviyesinin 2025,91 ppb olduğu belirlendi. Lezyonlu tırnağa sahip sığırlarda ise bakır seviyesi tırnak duvarında 2453,13 ppb iken, tırnak tabanında 121,44 ppb olarak belirlendi. Diğer çalışmalara (Baggot vd., 1988) benzer olarak bakır seviyesinin bu çalışmada da tırnak duvarında, tabandan daha fazla olduğu tespit edildi. Sağlıklı sığırlar ile lezyonlu tırnağa bulunan sığırlar karşılaştırıldığında, diğer çalışmalardan farklı olarak sağlıklı sığırların tırnak dokusu bakır seviyesinin daha yüksek olduğu gözlemlendi. Bu çalışmada sağlıklı sığırlarda tırnakta daha fazla bakır tespit edilmesi; bakırın sağlıklı bir tırnak gelişimi için önemli olması ve keratinizasyon sürecinde etkili bir iz element olması ile açıklanabilir (O'Dell, 1990; Ward vd., 2011; Lean vd., 2013; Langova vd., 2020).

Korkmaz vd. (2020), sağlıklı sığırlarda tırnak duvarı çinko düzeyinin tabana göre daha yüksek olduğunu aktarmışlardır. Baggott vd. (1988), sağlıklı ve tırnak lezyonu bulunan sığırlarda, tırnak duvarı çinko seviyesinin, tırnak tabanı çinko seviyesinden daha fazla olduğunu bildirmişlerdir. Sağlıklı ve lezyonlu tırnağa sahip

olan sığırlar karşılaştırıldığında, sağlıklı sığırlarda tırnak duvarı ve tırnak tabanı çinko seviyesinin daha yüksek olduğu belirtilmektedir (Baggot vd., 1988). Kibar vd. (2016), sağlıklı sığırlarda tırnak tabanı çinko seviyesinin, tırnak lezyonu bulunan sığırlarda tırnak tabanı çinko seviyesinden daha yüksek olduğunu bildirmişlerdir. Sadeghi vd. (2013), sağlıklı sığırlarda tırnak dokusu çinko seviyesini, tırnak lezyonu bulunan sığırlara göre daha yüksek seviyede olduğunu aktarmışlardır. Akın (2008), sağlıklı sığırlarda tırnağın çinko seviyesinin en fazla beyaz çizgi bölgesinde, daha sonra taban ve ökçe bölgesinde bulunduğunu, tırnak lezyonu bulunan sığırlarda ise tırnaktaki en yüksek çinko seviyesinin taban ülseri bulunan sığırlarda, daha sonra beyaz çizgi hastalığı ve ökçe erozyonu bulunan sığırlarda olduğunu bildirmektedir. Aynı zamanda tırnak lezyonu bulunan sığırlarda tırnağın çinko seviyesinin, sağlıklı sığırlardaki tırnağın çinko seviyesinden daha yüksek olduğunu belirtilmektedir (Akın, 2008).

Sunulan bu çalışmada, sağlıklı ve tırnak lezyonu bulunan sığırların tırnak duvarı ve tırnak tabanı çinko seviyeleri karşılaştırıldığında, tırnak duvarı çinko seviyesinin daha yüksek olduğu belirlendi. Bu çalışmada, diğer çalışmalara benzer şekilde (Baggot vd., 1988; Sadeghi vd., 2013) sağlıklı sığırların tırnağın tırnak tabanı çinko seviyesinin tırnak lezyonun bulunan sığırlardan daha yüksek seviyede olduğu belirlendi. Sağlıklı tırnakta çinko seviyesinin yüksek olması, çinkonun tırnak sağlığında destek rolü sağlamasından (Baggott vd., 1988; Langova vd., 2020) kaynaklanmış olabilir. Aynı zamanda bu çalışmada, tırnak duvarı çinko düzeyinin tırnak tabanı çinko düzeyinden daha yüksek olduğu gözlemlendi. Bu veriler de literatür verileriyle örtüşmekte olup (Korkmaz vd., 2020), tırnak duvarının, tabandan daha yüksek düzeyde çinko içeriğine sahip olmasının, tırnak duvarının tırnağa destek sağlamasının yanı sıra, tabana göre daha hızlı büyümesiyle ilgili olduğu düşünülmektedir (Shearer vd., 2005; Greeneough, 2006; Shakespeare, 2009; Korkmaz vd., 2020).

Korkmaz vd. (2020), sağlıklı sığırlarda tırnak duvarı ve tabanı manganez seviyelerinin birbirine oldukça benzer olduğunu bildirmişlerdir. Kibar vd. (2016), sağlıklı sığırlarda tırnak dokusu manganez seviyesinin, tırnak lezyonu bulunan

sığırlara göre daha düşük olduğunu aktarmışlardır. Sağlıklı ve tırnak lezyonu bulunan sığırlarda tırnak dokusu manganez düzeyleri karşılaştırıldığında, tırnak lezyonu bulunan sığırlarda manganez seviyesinin daha yüksek olduğu bildirilmektedir (Akın, 2008).

Sunulan bu çalışmada, sağlıklı sığırların, tırnak duvarı ve tabanı manganez seviyesinin, tırnak lezyonu bulunan sığırlara göre daha düşük olduğu belirlendi. Sağlıklı sığırların tırnak duvarı ve tırnak tabanı manganez seviyeleri karşılaştırıldığında tırnak duvarı manganez seviyesinin tırnak tabanından yaklaşık 6 kat daha fazla olduğu tespit edildi. Tırnak duvarı manganez seviyesinin fazla olmasında, manganezin temel olarak keratinizasyonda etkili olmasından kaynaklandığı düşünülmektedir (Tomlinson vd., 2004; Lena vd., 2013).

Baggott vd. (1988), sağlıklı sığırlarda, tırnak dokusu demir seviyesinin en fazla ökçe bölgesinde, daha sonra tırnak tabanı ve tırnak duvarında olduğunu aktarmışlardır. Topallık bulunan sığırlarda ise demir seviyesinin en fazla ökçe bölgesinde, daha sonra tırnak duvarı ve tırnak tabanında olduğunu bildirmişlerdir. Sağlıklı sığırlarda demir seviyesinin, topallık bulunan sığırlara göre daha düşük olduğunu belirtmişlerdir (Baggot vd., 1988). Kibar vd. (2016), sağlıklı sığırlarda demir seviyesinin, tırnak lezyonu bulunan sığırlardaki demir seviyesinden daha düşük seviyede olduğunu tespit etmişlerdir. Randhawa vd. (2012), tırnak tabanı demir seviyesi bakımından, sağlıklı ve tırnak lezyonu bulunan sığırlar arasında anlamlı bir fark olmadığını aktarmışlardır. Korkmaz vd. (2020), sağlıklı sığırlarda tırnak duvarının (82703,30 ppb), tırnak tabanına (67126,01 ppb) göre daha fazla demir içerdiğini tespit etmişlerdir.

Sunulan bu çalışmada, literatür verilere benzer olarak (Baggot vd., 1988; Kibar vd., 2016) sağlıklı sığırların tırnak duvarı ve tırnak tabanı demir seviyesinin, tırnak lezyonu bulunan sığır grubundaki demir seviyesinden daha düşük seviyede olduğu belirlendi. Sağlıklı ve tırnak lezyonu bulunan sığırların tırnak duvarı ve tırnak tabanı karşılaştırıldığında tırnak duvarının tırnak tabanından daha yüksek seviyede demir içerdiği tespit edildi. Tırnak lezyonu bulunan sığırların tırnak dokusu demir

düzeyinin daha yüksek olmasında demirin immunomodülatör etki göstermesinin etkili olabileceği düşünülmektedir (Greene vd., 1998).

Baggott vd. (1988), sağlıklı ve lezyonlu tırnağı bulunan sığırlarda selenyum seviyelerini karşılaştırdığında tırnak duvarı ve tırnak tabanında anlamlı bir fark olmadığını, ökçe bölgesinde ise sağlıklı sığırlardaki selenyum seviyesinin daha düşük olduğunu aktarmışlardır. Besi sığırlarında yapılan bir çalışmada, sağlıklı tırnağa sahip ve tırnak lezyonu bulunan hayvanlar 2 yıl süresince takip edilmiş, sağlıklı sığırlar ile tırnak lezyonu bulunan sığırlarda tırnak dokusu (hem taban hem de tırnak duvarı) selenyum içeriğinin birbirine yakın olduğu aktarılmıştır. Aynı çalışmada, sağlıklı hayvanlarda tırnak tabanı ve duvarı selenyum içeriğinin tırnak lezyonu bulunan hayvanlara göre daha düşük olduğu bildirilmiştir (Jelinski vd., 2018).

Sunulan bu çalışmada, yukarıdaki literatür verilere (Jelinski vd., 2018) benzer olarak sağlıklı sığırlarda tırnak duvarı ve tabanı selenyum seviyesinin, tırnak lezyonu bulunan sığırlara göre daha düşük olduğu gözlemlendi. Sağlıklı ve tırnak lezyonun bulunan sığır gruplarında tırnak tabanı selenyum seviyesinin, tırnak duvarından daha yüksek seviyede olduğu gözlemlendi. Tırnak tabanı selenyum seviyesinin daha yüksek olması, selenyumun tırnak tabanında gelişen oksidatif hasara karşı tırnak yapısını koruması ve böylece daha güçlü ve yüksek kalitede bir tırnak tabanı şekillenmesinde etkili olması ile açıklanabilir (Tomlinson vd., 2004; Andrieu, 2008).

Korkmaz vd. (2020), sağlıklı sığırlarda tırnak duvarı krom düzeyini 2240 ppb, tırnak tabanı krom düzeyini 1597 ppb olarak belirtip, tırnak duvarı krom düzeyininin tırnak tabanı krom düzeyinden daha yüksek seviyede olduğunu aktarmışlardır.

Sunulan bu çalışmada, sağlıklı sığır grubunda tırnak duvarı krom düzeyinin, yukarıdaki literatürden farklı olarak (Korkmaz vd., 2020) tırnak tabanından daha düşük seviyede olduğu tespit edildi. Tırnak lezyonu bulunan sığırların tırnak duvarı krom düzeyininin, tırnak tabanı krom düzeyinden daha yüksek seviyede olduğu tespit edildi. Sağlıklı ve tırnak lezyonu bulunan sığırlar karşılaştırıldığında, sağlıklı

sığırların tırnak duvarı krom düzeyinin, tırnak lezyonu bulunan sığırlardan daha yüksek seviyede olduğu, tırnak lezyonu bulunan sığırların tırnak tabanı krom seviyesinin, sağlıklı sığırların krom seviyesinden daha yüksek seviyede olduğu belirtildi.

Sadeghi vd. (2013), sağlıklı sığırlarda serum bakır seviyesinin, lezyonlu tırnağı bulunan sığırların serum bakır seviyesinden daha yüksek olduğunu tespit etmişlerdir. Akın (2008), sağlıklı sığırlarda serum bakır seviyesinin, lezyonlu tırnağa sahip olan sığırların serum bakır seviyesinden daha yüksek olduğunu bildirmiştir. Zhao vd. (2015), sağlıklı sığırlarda serum bakır seviyesinin lezyonlu tırnağa sahip olan sığırlardan daha yüksek olduğunu gözlemlemiştir. Sun vd. (2015), topallık skoru daha az olan sığırlarda serum bakır seviyesinin yüksek, topallık skoru daha yüksek olan sığırlarda ise serum bakır seviyesinin daha düşük olduğunu tespit etmişlerdir.

Bu çalışmada, sağlıklı sığır grubunda bulunan serum bakır seviyesi 287,31 ppb iken, lezyonlu tırnağa sahip olan sığır grubundaki serum bakır seviyesini 462,85 ppb olarak buldu. Diğer çalışmalardan farklı olarak sağlıklı sığırların serum bakır seviyesi daha az tespit edildi.

Zhao vd. (2015), sağlıklı sığırlarda serum çinko seviyesinin, tırnak lezyonu bulunan sığırlardan daha yüksek seviyede olduğunu aktarmışlardır. Belge vd. (2004), sağlıklı sığırlarda serum çinko seviyesinin, topallık bulunan sığırlardan daha fazla çinko seviyesine sahip olduğunu belirtmişlerdir. Kılıç vd. (2007), topallığı bulunan sığırlarda serum çinko seviyesinin, sağlıklı sığırlara göre daha düşük olduğunu bildirmişlerdir. Akın (2008), sağlıklı sığırlarda serum çinko seviyesinin, tırnak lezyonu bulunan sığırlardaki serum çinko seviyesinden daha düşük seviyede olduğunu aktarmıştır. Sadeghi vd. (2013), sağlıklı sığırlarda serum çinko seviyesinin, tırnak lezyonu bulunan sığırlardan daha düşük seviyede olduğunu bulmuşlar fakat istatistiksel olarak anlamlı bir fark gözlenmediğini bildirmişlerdir. Seyrek vd. (2008), sağlıklı, hafif, orta ve şiddetli total süt sığırlarının serum çinko ve bakır seviyelerinde önemli ölçüde bir fark olmadığını aktarmışlardır.

Sunulan bu çalışmada, bazı çalışmalara (Akın, 2008; Sadeghi vd., 2013) benzer şekilde sağlıklı sığırların serum çinko seviyesinin, tırnak lezyonu bulunan sığırlardan daha düşük seviyede olduğu görüldü.

Kılıç vd. (2007), sağlıklı sığırlarda serum demir seviyesi, topallığa sahip sığırlardaki serum demir seviyesinden daha düşük seviyede olduğunu tespit etmişlerdir. Fakat değerlerin birbirine çok yakın olduğunu ve aralarında istatistiksel olarak anlamlı farklılık olmadığını aktarmışlardır (Kılıç vd., 2007). Belge vd. (2004), sağlıklı sığırlarda serum demir seviyesinin, topallığa sahip sığırlardaki serum demir seviyesinden daha yüksek seviyede olduğunu aktarmışlardır. Akın (2008), sağlıklı sığırlarda serum demir seviyesinin, beyaz çizgi hastalığı bulunan sığırlardaki serum demir seviyesinden daha yüksek seviyede olduğunu tespit etmiş olup bu farkın istatistiksel olarak anlamlı olmadığını belirtmişlerdir (Akın, 2008). Sun vd. (2015), topallık skoru az olan sığırlarda serum demir seviyesinin en yüksek, topallık skoru fazla olan sığır grubunda ise serum demir seviyesinin daha düşük seviyede olduğunu tespit etmişlerdir.

Sunulan bu çalışmada, yapılan çalışmalara benzer olarak (Belge vd., 2007; Sun vd., 2015), sağlıklı sığırların serum demir seviyesi tırnak lezyonu bulunan sığırların serum demir seviyesinden daha yüksek olarak belirlendi.

Wang vd. (2020), yaptıkları çalışmada sığırlarda ortalama serum selenyum seviyesinin 0,05-0,08 mg/L olduğunu bildirmektedirler. Ran vd. (2010), buzağılamadan önce 30. günde kan selenyum seviyesinin 120,88 µg/L , buzağılamadan sonraki 90 günde ise 125,8 µg/L olduğunu aktarmaktadırlar. Juniper vd. (2006) ise herhangi bir selenyum ilavesi yapılmayan (rasyon 0,15 mg/kg selenyum içermekte) sığırlarda kan selenyum seviyesini 211 µg/L olduğunu bildirmektedirler.

Sunulan bu çalışmada, serum selenyum miktarlarının sağlıklı sığırlarda 49,85 ppb, lezyonlu sığır grubunda ise 60,32 ppb olarak belirlendi. Sağlıklı sığırların serum

selenyum seviyesinin, lezyonlu tırnağa sahip sığırların serum selenyum seviyesinden daha düşük olduğu ve bu farkın da istatistiksel olarak anlamlı olduğu tespit edildi.

Sadeghi vd. (2013), sığırlarda tırnak dokusu bakır ile çinko seviyesi arasında pozitif bir korelasyon olduğunu aktarmışlardır. Korkmaz vd. (2020), sağlıklı sığırlarda tırnak duvarı çinko ve bakır seviyesi, demir ile bakır ve çinko düzeyleri arasında pozitif korelasyon olduğunu belirtmişlerdir. Kibar vd. (2016), sağlıklı sığırlarda tırnak dokusu bakır ile çinko düzeyi ve demir ile bakır ve çinko düzeyleri arasında pozitif bir korelasyonun olduğunu bildirmişlerdir.

Sunulan bu çalışmada, sağlıklı sığır grubunda hem tırnak tabanı hem de tırnak duvarı bakır ile çinko seviyeleri arasında, literatürlere benzer olarak (Sadeghi vd., 2013; Kibar vd., 2016; Korkmaz vd., 2020) pozitif yönde korelasyon olduğu belirlendi. Sağlıklı sığırlarda, literatürde bildirildiği gibi (Kibar vd., 2016; Korkmaz vd., 2020) tırnak duvarı demir ile, bakır ve çinko düzeyleri arasında pozitif bir korelasyon olduğu tespit edildi.

Sadeghi vd. (2013), tırnak lezyonu bulunan sığırlarda serum bakır ve çinko seviyeleri arasında negatif bir korelasyon olduğu aktarmıştır. Korkmaz vd. (2020), sağlıklı sığırlarda serum bakır ve çinko seviyeleri arasında negatif bir korelasyon olduğunu saptamışlardır. Sadeghi vd. (2013) tırnak lezyonu bulunan sığırlarda serum çinko seviyesi ile tırnak dokusu çinko seviyesi arasında negatif bir korelasyon olduğunu belirtmiştir. Aynı çalışmada, lezyonlu tırnağa sahip sığırlarda serum bakır seviyesi ile tırnak dokusu bakır seviyesi arasında pozitif bir korelasyon olduğu bildirilmektedir (Sadeghi vd., 2013). Korkmaz vd. (2020), sağlıklı sığırlarda serum demir ile bakır ve çinko seviyeleri arasında pozitif bir korelasyon olduğunu saptamışlardır.

Sunulan bu çalışmada, tırnak lezyonu bulunan sığırlarda, serum çinko ile bakır seviyeleri arasında literatüre benzer olarak (Sadeghi vd., 2013) negatif yönde anlamlı bir korelasyon olduğu belirlendi. Tırnak lezyonu bulunan sığırlarda, serum çinko seviyesi ile tırnak duvarı ve tabanı çinko seviyesi arasında literatürden farklı olarak

(Sadeghi vd., 2013) pozitif bir korelasyon saptandı. Aynı çalışmada, lezyonlu tırnağa sahip sığırların serum bakır seviyesi ile tırnak duvarı ve tabanı bakır seviyesi arasında negatif bir korelasyon olduğu ancak bu korelasyonların zayıf ve istatistiksel açıdan anlamlı olmadığı belirlendi. Sağlıklı sığırlarda literatüre benzer olarak (Korkmaz vd., 2020) demir ile bakır ve çinko düzeyleri arasında pozitif bir korelasyon olduğu tespit edildi.

5. SONUÇ VE ÖNERİLER

Bu çalışmadan elde edilen bulgular ışığında;

1- Lezyonlu tırnağa sahip sığır grubunda, tırnak tabanı sertlik değerinin sağlıklı sığır grubuna göre daha yüksek olduğu, diğer taraftan sağlıklı sığır grubunda, tırnak duvarı sertlik değerinin tırnak lezyonu bulunan sığır grubuna göre daha yüksek olduğu,

2- Tırnak konfarmasyonu açısından değerlendirildiğinde; sağlıklı sığırlarda bütün bölgelerde tırnak ölçülerinin lezyonlu sığırlara göre daha az olduğu,

3- Lezyonlu tırnağa sahip sığır grubunda *paries unguiae* krom, manganez, demir, kobalt ve selenyum düzeylerinin sağlıklı sığır grubuna göre yüksek olduğu, sağlıklı sığır grubunda ise *paries unguiae* bakır düzeyinin tırnak lezyonu bulunan sığır grubuna göre istatistiksel olarak anlamlı düzeyde daha yüksek olduğu,

4- Sağlıklı sığır grubunda; tırnak dokusu *solea unguiae*, krom, çinko ve bakır düzeylerinin tırnak lezyonu bulunan sığırlara göre daha yüksek, manganez, demir, kobalt ve selenyum düzeylerinin ise tırnak lezyonu bulunan sığır grubuna göre daha düşük olduğu,

5- Sağlıklı sığır grubunda, tırnak dokusu *paries unguiae* manganez, demir, kobalt, bakır ve çinko düzeylerinin *solea unguiae* 'ye göre istatistiksel açıdan önemli derecede daha yüksek olduğu, tırnak lezyonu bulunan sığır grubunda ise, *paries unguiae* krom, manganez, demir, kobalt, bakır ve çinko düzeylerinin *solea unguiae* 'ye göre daha yüksek olduğu belirlendi.

Sonuç olarak; lezyonlu tırnağa sahip sığırlarda tırnak dokusu manganez, demir ve kobalt düzeylerinin sağlıklı sığırlara göre daha yüksek olduğu, diğer taraftan tırnak lezyonu bulunan sığırlarda tırnak tabanı bakır ve çinko düzeyinin, sağlıklı sığır grubuna göre daha düşük olduğu gözlemlendi. Tırnak sağlığı açısından manganez, bakır ve çinko gibi iz elementlerin oldukça önemli olduğu, tırnak tabanı bakır ve çinko seviyesi düşük olan sığırlarda tırnak lezyonu oranının arttığı söylenebilir.

ÖNERİLER;

- Süt sığırı rasyonlarında başta bakır ve çinko olmak üzere, manganez, kobalt ve selenyum gibi iz elementlerin yeterli miktarda bulunup bulunmadığının kontrol edilmesi,
- Gerekirse tırnak sağlığı açısından oldukça önemli olan bakır, çinko ve selenyum gibi iz elementlerin rasyona mutlaka ilave edilmesi,
- Tırnak lezyonu fazla görülen süt sığırı işletmelerinde tırnak dokusu iz element düzeylerinin değerlendirilmesi tavsiye edilmektedir.

6. KAYNAKLAR

- Akhtar, M. S., Farooq, A. A., Mushtaq, M. (2009). Serum Concentrations Of Copper, Iron, Zinc and Selenium in Cyclic and Anoestrus Nili-Ravi Buffaloes Kept Under Farm Conditions. *Pak Vet. J.*, 29(1): 47-48.
- Akın, İ. (2004). İz Elementler ve Sığır Tırnak Hastalıkları. *Vet. Cer. Derg.*, 10(3-4): 54-61.
- Akın, İ. (2008). Süt Sığırlarında Bazı Tırnak Hastalıklarının İyileşme Sürecinde Kan Serum ve Tırnak Dokusu İz Element Düzeyleri ile Yeni Oluşan Tırnak Dokusunun Histolojik Kalitesi Arasındaki İlişki. Uludağ Üniversitesi, Sağlık Bilimleri Enstitüsü Cerrahi Anabilim Dalı, Doktora Tezi, 90s, Bursa.
- Akköse, M., İzci, C. (2017). İnek Konforunun Topallıklar Üzerine Etkisi ve Konforun Değerlendirilmesi. *Hay. Üret.*, 58(1): 33-45.
- Amory, J. R., Barker, Z. E., Wright, J. L., Mason, S. A., Blowey, R. W., Green, L. E. (2008). Associations Between Sole Ulcer, White Line Disease and Digital Dermatitis and the Milk Yield of 1824 Dairy Cows on 30 Dairy Cow Farms in England and Wales From February 2003–November 2004. *Prev. Vet. Med.*, 83(3-4): 381-391.
- Andrieu, S. (2008). Is There a Role for Organic Trace Elements Supplements in Transition Cow Health?. *Vet. J.*, 176(1): 77-83.
- Arthington, J. D. (2000). Essential trace minerals for grazing cattle in Florida. University of Florida Cooperative Extension Service, Institute of Food and Agriculture Sciences.
- Assis, B. M., Vulcani, V. A. S., Silva, L. A. F., Dias, M., Pancotti, A., Lima, C. R. O., Rabelo, R. E. (2017). Biochemical Composition of the Hoof Capsule of Buffaloes and Its Influence on Hoof Quality. *Arq. Bras. Med. Vet. Zootec.*, 69(1): 57-64.
- Atasoy, N. (2003). Erzurum Yöresinde Süt Sığırlarında Görülen Ayak Hastalıklarının İnsidansı ve Bunların Sağaltımı. *Vet. Fak. Derg.*, 14(1): 1-5.
- Baggott, D. G., Bunch, K. J., Gill, K. R. (1988). Variations in Some Inorganic Components and Physical Properties of Claw Keratin Associated with Claw Disease in the British Friesian Cow. *Br. Vet. J.*, 144(6): 534-542.
- Ballantine, H. T., Socha, M. T., Tomlinson, D. A. D., Johnson, A. B., Fielding, A. S., Shearer, J. K., Van Amstel, S. R. (2002). Effects of Feeding Complexed Zinc, Manganese, Copper, and Cobalt to Late Gestation and Lactating Dairy Cows on Claw Integrity, Reproduction, and Lactation Performance. *Prof. Anim. Sci.*, 18(3): 211-218.
- Barker, Z. E., Amory, J. R., Wright, J. L., Mason, S. A., Blowey, R. W., Green, L. E. (2009). Risk Factors for Increased Rates of Sole Ulcers, White Line Disease, and Digital Dermatitis in Dairy Cattle From Twenty-Seven Farms in England and Wales. *J. Dairy Sci.*, 92(5): 1971-1978.
- Belge, A., Bakır, B., Bildik, A., & Yur, F. (1996). Piyetende Kan Kalsium (Ca), Fosfor (P) ve Çinko (Zn) Düzeyleri Üzerine Bir Araştırma. *Vet. Cer. Derg.*, 2(1): 11-15.
- Belge, F., Bildik, A., Belge, A., Kiliçalp, D., Atasoy, N. (2004). Possible Association Between Chronic Laminitis and Some Biochemical Parameters in Dairy Cattle. *Aust. Vet. J.*, 82: 556-557.
- Bergsten, C., Greenough, P. R., Gay, J. M., Seymour, W. M., Gay, C. C. (2003). Effects of Biotin Supplementation on Performance and Claw Lesions on a Commercial Dairy Farm. *J. Dairy Sci.*, 86(12): 3953-3962.

- Borderas, T. F., Pawluczuk, B., De Passillé, A. M., Rushen, J. (2004). Claw Hardness of Dairy Cows: Relationship to Water Content and Claw Lesions. *J. Dairy Sci.*, 87(7): 2085-2093.
- Budras, K. D., Geyer, H., Maierl, J., Mülling, C. K. W. (1998). Anatomy and Structure of Hoof Horn (Workshop Report). In 10th International Symposium on Lameness in Ruminants University of Zurich, 7-10 Eylül 1998, Switzerland, s: 176-199.
- Buergelt, C. D., Sisk, D., Chenoweth, P. J., Gamboa, J., Nagus, R. (1996). Nutritional Myodegeneration Associated with Dorsal Scapular Displacement in Beef Heifers. *J. Comp. Pathol.*, 114(4): 445-450.
- Campbell, J. R., Greenough, P. R., Petrie, L. (2000). The Effects of Dietary Biotin Supplementation on Vertical Fissures of the Claw Wall in Beef Cattle. *Can. Vet. J.*, 41(9): 690.
- Canpolat, İ., Bulut, S. (2003). Elazığ ve Çevresinde Sığırlarda Görülen Ayak Hastalıklarının İnsidansı Üzerine Gözlemler. *FÜ Sağ. Bil. Derg.*, 17: 155-160.
- Clark, A. K., Rakes, A. H. (1982). Effect of Methionine Hydroxy Analog Supplementation on Dairy Cattle Hoof Growth and Composition. *J. Dairy Sci.*, 65(8): 1493-1502.
- Cortinhas, C. S., Freitas Júnior, J. E. D., Naves, J. D. R., Porcionato, M. A. D. F., Rennó, F. P., Santos, M. V. D. (2012). Organic and Inorganic Sources of Zinc, Copper and Selenium in Diets for Dairy Cows: Intake, Blood Metabolic Profile, Milk Yield and Composition. *R. Bras. Zootec.*, 41(6): 1477-1483.
- Cousins, R. J. (1989). Theoretical and Practical Aspects of Zinc Uptake and Absorption. In Mineral Absorption in the Monogastric GI Tract. Springer, Boston, MA. s: 3-12.
- Cramer, G., Lissemore, K. D., Guard, C. L., Leslie, K. E., Kelton, D. F. (2008). Herd and Cow Level Prevalence of Foot Lesions in Ontario Dairy Cattle. *J. Dairy Sci.*, 91(10): 3888-3895.
- Çeçen G., (2016). Sığırlarda Topallık ve Ayak Hastalıkları. Medyay Kitabevi, Bursa, s: 1-178.
- Çimtay, İ., Ölçücü, A. (2000). Investigation on Blood Plasma and Hair Copper Levels in Clinically Healthy Cattle in Elazığ and Its Vicinity. *Turk. J. Vet. Anim. Sci.*, 24(3): 267-274.
- Dietz, O., Prietz, G. (1981). Klauen horn qualität klauen horn status. *Monatsschr Veterinarmed*, 36: 419-422.
- Distl, O., Koorn, D. S., Mcdaniel, B. T., Peterse, D., Politiek, R. D., Reurink, A. (1990). Claw Traits in Cattle Breeding Programs: Report of the EAAP Working Group Claw Quality in Cattle. *Livest. Prod. Sci.*, 25(1-2): 1-13.
- Elmasoğlu, I. E. (2008). Akut İshalli Buzağlarda Serum Demir, Bakır ve Çinko Konsantrasyonlarının Değerlendirilmesi. Adnan Menderes Üniversitesi Sağlık Bilimleri Enstitüsü, Yüksek Lisans Tezi, s:70, Aydın.
- Enevoldsen, C., Grohn, Y. T., Thysen, I. (1991). Sole Ulcers in Dairy Cattle: Asociations with Season, Cow Characteristics, Disease, and Production. *J. Dairy Sci.*, 74(4): 1284-1298.
- Flower, F. C., De Passillé, A. M., Weary, D. M., Sanderson, D. J., Rushen, J. (2007). Softer, Higher-Friction Flooring Improves Gait of Cows with and without Sole Ulcers. *J. Dairy Sci.*, 90(3): 1235-1242.
- Galbraith, H., Rae, M., Omand, T., Hendry, K. A. K., Knight, C. H., Wilde, C. J. (2006). Effects of Supplementing Pregnant Heifers with Methionine or Melatonin on the

- Anatomy and Other Characteristics of Their Lateral Hind Claws. *Vet. Rec.*, 158(1): 21-25.
- Georg, H., Meyer, W. (2002). Influence of an Improved Floor Design on the Claw Health of Dairy Cows. In 2002 ASAE Annual Meeting, American Society of Agricultural and Biological Engineers, Chicago, Illinois, USA, s: 1-6.
- Godwin, K. O. (1961). Skin, Hair and Nail in Protein Malnutrition. *World Rev. Nutr. Diet.*, 3: 103.
- Gooneratne, S. R., Buckley, W. T., Christensen, D. A. (1989). Review of Copper Deficiency and Metabolism in Ruminants. *Can. J. Anim. Sci.*, 69(4): 819-845.
- Greene, L. W., Johnson, A. B., Paterson, J., Ansotegui, R. (1998). Role of Trace Minerals in Cow Calf Cycle Examined. *Feedstuffs*, 70(27): 12-17.
- Greenough, P. R. (2001). Sand Cracks, Horizontal Fissures, and Other Conditions Affecting the Wall of the Bovine Claw. *Vet. Clin. North Am. Food Anim.*, 17(1): 93-110.
- Greenough, P. R. (2007). Bovine Laminitis and Lameness: A Hands on Approach. Elsevier Health Sciences, Amsterdam, Holland.
- Gregory, N., Craggs, L., Hobson, N., Krogh, C. (2006). Softening of Cattle Hoof Soles and Swelling of Heel Horn by Environmental Agents. *Food Chem. Toxicol*, 44(8): 1223-1227.
- Griffiths, L. M., Loeffler, S. H., Socha, M. T., Tomlinson, D. J., Johnson, A. B. (2007). Effects of Supplementing Complexed Zinc, Manganese, Copper and Cobalt on Lactation and Reproductive Performance of Intensively Grazed Lactating Dairy Cattle on the South Island of New Zealand. *Anim. Feed Sci. Technol.*, 137(1-2): 69-83.
- Hahn, M. V., McDaniel, B. T., Wilk, J. C. (1986). Rates of Hoof Growth and Wear in Holstein Cattle. *J. Dairy Sci.*, 69(8): 2148-2156.
- Halliwell, B. (1987). Oxidants and Human Disease: Some New Concepts *I. FASEB J.*, 1(5): 358-364.
- Hedges, J., Blowey, R. W., Packington, A. J., O'Callaghan, C. J., Green, L. E. (2001). A Longitudinal Field Trial of the Effect of Biotin on Lameness in Dairy Cows. *J. Dairy Sci.*, 84(9): 1969-1975.
- Higuchi, H., Nakamura, M., Kuwano, A., Kasamatsu, M., Nagahata, H. (2005). Quantities and Types of Ceramides and Their Relationships to Physical Properties of the Horn Covering the Claws of Clinically Normal Cows and Cows With Subclinical Laminitis. *Can. J. Vet Res.*, 69(2): 155.
- Howell, J. M. (1983). Toxicity Problems Associated with Trace Elements in Domestic Animals. *BSAP Occas. Publ.*, 7: 107-117.
- Huang, Y. C., Shanks, R. D., McCoy, G. C. (1995). Evaluation of Fixed Factors Affecting Hoof Health. *Livest. Prod. Sci.*, 44(2): 115-124.
- Humphries, W. R., Phillippo, M., Young, B. W., Bremner, I. (1983). The Influence of Dietary Iron and Molybdenum on Copper Metabolism in Calves. *Br. J. Nutr.*, 49(1): 77-86.
- Jelinski, M., Waldner, C., Penner, G. (2018). Case-Control Study of Mineral Concentrations of Hoof Horn Tissue Derived from Feedlot Cattle with Toe Tip Necrosis Syndrome (Toe Necrosis). *Can. Vet. J.*, 59(3): 254.

- Jobse, K. W., Bouwstra, R. J., Holzhauser, M. (2008). Rupture of the ventral serrate muscles (Flying Scapulas) as a Symptom of Muscular Dystrophy in Holstein-Friesian heifers on a Dutch Dairy Farm. *Tijdschr. Diergeneeskd.*, 133(17): 704.
- Juniper, D. T., Phipps, R. H., Jones, A. K., Bertin, G. (2006). Selenium Supplementation of Lactating Dairy Cows: Effect on Selenium Concentration in Blood, Milk, Urine, and Feces. *J. Dairy Sci.*, 89(9): 3544-3551.
- Kamiloğlu, (2014). Çiftlik Hayvanlarında Ayak Hastalıkları. Medipress Yayıncılık, Ankara.
- Karkoodi, K., Chamani, M., Beheshti, M., Mirghaffari, S. S., Azarfar, A. (2012). Effect of Organic Zinc, Manganese, Copper, and Selenium Chelates on Colostrum Production and Reproductive and Lameness Indices in Adequately Supplemented Holstein Cows. *Biol. Trace Elem. Res.*, 146(1): 42-46.
- Kılıç, N., Ceylan, A., Serin, I., Gökbulut, C. (2007). Possible Interaction Between Lameness, Fertility, Some Minerals, and Vitamin E in Dairy Cows. *Bull. Vet. Inst. Pulawy*, 51(3): 425.
- Kibar, M., Leblebici, Z., Caglayan, T., Aksoy, A. (2016). Is Level of Trace Minerals Important for Healthy Hoof in Dairy Cows?. *Manas J. Agr. Vet. Life Sci.*, 6(2): 14-21.
- Kincaid, R. L., Lefebvre, L. E., Cronrath, J. D., Socha, M. T., Johnson, A. B. (2003). Effect of Dietary Cobalt Supplementation on Cobalt Metabolism and Performance of Dairy Cattle. *J. Dairy Sci.*, 86(4): 1405-1414.
- King, J. C. (1990). Assessment of Zinc Status. *J. Nutr.*, 120 (11): 1474-1479.
- Koller, L. D., Exon, J. H. (1986). The Two Faces of Selenium Deficiency and Toxicity are Similar in Animals and Man. *Can. J. Vet. Res.*, 50(3): 297.
- Korkmaz, M., Sarıtaş, Z. K., Demirkan, İ., Görücü, F. (2020). Comparing Trace Element Concentrations in Serum and Claw Tissue Samples of Buffaloes and Brown Swiss Cattle. *Atatürk Uni. Vet. Fak. Derg. Baskıda*.
- Kujala, M., Dohoo, I. R., Soveri, T. (2010). White-Line Disease and Haemorrhages in Hooves of Finnish Dairy Cattle. *Prev. Vet. Med.*, 94(1-2): 18-27.
- Langova, L., Novotna, I., Nemcova, P., Machacek, M., Havlicek, Z., Zemanova, M., Chrast, V. (2020). Impact of Nutrients on the Hoof Health in Cattle. *Anim.*, 10(10): 1824.
- Leach, K. A., Logue, D. N., Kempson, S. A., Offer, J. E., Ternent, H. E., Randalls, J. M. (1997). Claw Lesions in Dairy Cattle: Development of Sole and White Line Haemorrhages During the First Lactation. *Vet. J.*, 154(3): 215-225.
- Lean, I. J., Rabiee, A. R. (2011). Effect of Feeding Biotin on Milk Production and Hoof Health in Lactating Dairy Cows: A quantitative assessment. *J. Dairy Sci.*, 94(3): 1465-1476.
- Lean, I.J., Westwood, C. T., Golder, H. M., Vermunt, J. J. (2013). Impact of Nutrition on Lameness and Claw Health in Cattle. *Livest. Sci.*, 156(1-3): 71-87.
- Lethbridge, L.A. (2009). Lameness of Dairy Cattle: Factors Affecting the Mechanical Properties, Haemorrhage Levels, Growth and Wear Rates of Bovine Claw Horn, Massey University Doctoral Dissertation, 240s, Palmerston North, New Zealand.
- Lischer, C. J., Koller, U., Geyer, H., Mülling, C. H., Schulze, J., Ossent, P. (2002). Effect of Therapeutic Dietary Biotin on the Healing of Uncomplicated Sole Ulcers in Dairy Cattle a Double Blinded Controlled Study. *Vet. J.*, 163(1): 51-60.

- Lischer, C. J., Ossent, P. (2002). Pathogenesis of Sole Lesions Attributed to Laminitis in Cattle. In Proceedings of the 12th International Symposium on Lameness in Ruminants, 9-13 Ocak 2002, Orlando, Florida, s: 82-89.
- Machado, V. S., Caixeta, L. S., Bicalho, R. C. (2011). Use of Data Collected at Cessation of Lactation to Predict Incidence of Sole Ulcers and White Line Disease During the Subsequent Lactation in Dairy Cows. *Am. J. Vet. Res.*, 72(10): 1338-1343.
- Manske, T., Hultgren, J., Bergsten, C. (2002). Prevalence and Interrelationships of Hoof Lesions and Lameness in Swedish Dairy Cows. *Prev. Vet. Med.*, 54(3): 247-263.
- Manson, F. J., Leaver, J. D. (1989). The Effect of Concentrate: Silage Ratio and of Hoof Trimming on Lameness in Dairy Cattle. *Anim. Sci.*, 49(1): 15-22.
- McDowell, L. R. (1992). Minerals in Animal and Human Nutrition. Academic Press. New York, s: 26-292.
- Mearns, R., Lewis, H. (2007). Flying Scapula in Cattle. *Vet. Rec.*, 161(3): 107-108.
- Midla, L. T., Hoblet, K. H., Weiss, W. P., Moeschberger, M. L. (1998). Supplemental Dietary Biotin for Prevention of Lesions Associated with Aseptic Subclinical Laminitis (Pododermatitis Aseptica Diffusa) in Primiparous Cows. *Am. J. Vet. Res.*, 59: 733-738.
- Murray, R. D., Downham, D. Y., Clarkson, M. J., Faull, W. B., Hughes, J. W., Manson, F. J., Ward, W. R. (1996). Epidemiology of Lameness in Dairy Cattle: Description and Analysis of Foot Lesions. *Vet. Rec.*, 138(24): 586-591.
- Mulling, C. K., Bragulla, H. H., Reese, S., Budras, K. D., Steinberg, W. (1999). How Structures in Bovine Hoof Epidermis are Influenced by Nutritional Factors. *Anat., Histol., Embryol.*, 28(2): 103-108.
- National Research Council. (2001). Nutrient requirements of dairy cattle. 7th Rev Ed. National Academy Press. Washington, USA.
- Nouri, M., Ashrafi-Helan, J. (2013). Observations on Healing Process of Wall Ulcers with Concurrent Digital Dermatitis in 52 Cattle: Gross and Light Microscopic Pathology. *Anim. Vet. Sci.*, 1(6): 60-65.
- O'Dell, B. L. (1990). Dietary Carbohydrate Source and Copper Bioavailability. *Nutr. Rev.*, 48(12): 425-434.
- Offer, J. E., Fisher, G. E. J., Kempson, S. A., Logue, D. N. (2001). The Effect of Feeding Grass Silage in Early Pregnancy on Claw Health During First Lactation. *Vet. J.*, 161(2): 186-193.
- Peterse, D. J. (1985). Laminitis and interdigital dermatitis and heel horn erosion: a european perspective. *Vet. Clin. North Am.: Food Anim. Pract.*, 1(1): 83-91.
- Phillippo, M., Humphries, W. R., Atkinson, T., Henderson, G. D., Garthwaite, P. H. (1987). The Effect of Dietary Molybdenum and Iron on Copper Status, Puberty, Fertility and Oestrous Cycles in Cattle. *J. Agric. Sci.*, 109(2): 321-336.
- Politiek, R. D., Distl, O., Fjeldaas, T., Heeres, J., Mcdaniel, B. T., Nielsen, E., Strandberg, P. (1986). Importance of Claw Quality in Cattle: Review and Recommendations to Achieve Genetic Improvement. Report of the EAAP Working Group on "Claw Quality in Cattle". *Livest. Prod. Sci.*, 15(2): 133-152.
- Pöttsch, C. J., Collis, V. J., Blowey, R. W., Packington, A. J., Green, L. E. (2003). The Impact of Parity and Duration of Biotin Supplementation on White Line Disease Lameness in Dairy Cattle. *J. Dairy Sci.*, 86(8): 2577-2582.

- Prentice, D. E. (1973). Growth and Wear Rates of Hoof Horn in Ayrshire Cattle. *Res. Vet. Sci.*, 14(3): 285-289.
- Ran, L., Wu, X., Shen, X., Zhang, K., Ren, F., Huang, K. (2010). Effects of Selenium Form on Blood and Milk Selenium Concentrations, Milk Component and Milk Fatty Acid Composition in Dairy Cows. *J. Sci. Food Agric.*, 90(13): 2214-2219.
- Randhawa, S. S., Dua, K., Singh, R. S., Dhaliwal, P. S., Sharma, A. K. (2012). Effect of Supplementation of Zinc Methionine on Claw Characteristics in Crossbred Dairy Cattle. *Indian J. Anim Sci.*, 82(3): 304.
- Raven, E. T. (1989). Cattle Footcare and Claw Trimming. Farming Press Books, İngiltere, s: 128.
- Sadeghi, N. A., Zolhavarieh, S. M., Aliarabi, H., Dadmehr, B., Bahari, A., Zamani, P., Abolghazi, F. (2013). Assessment of the Serum Zinc, Copper, β -Carotene and Vitamin A and Hoof Zinc and Copper Status in Different Locomotion Scores of Dairy Cattle. *Iran. J. Vet. Res.*, 14(4): 272-282.
- Sanders, A. H., Shearer, J. K., De Vries, A. (2009). Seasonal Incidence of Lameness and Risk Factors Associated with thin Soles, White Line Disease, Ulcers, and Sole Punctures in Dairy Cattle. *J. Dairy Sci.*, 92(7): 3165-3174.
- Seyrek, K., Yaylak, E., Akşit, H. (2008). Serum Sialic Acid, Malondialdehyde, Retinol, Zinc, and Copper Concentrations. *Bull. Vet. Inst. Pulawy*, 52: 281-284.
- Shakespeare, A. S. (2009). Inadequate Thickness of the Weight-Bearing Surface of Claws in Ruminants. *J. S. Afr. Vet. Assoc.*, 80(4): 247-253.
- Shearer, J. K. (2010). Nutritional and Animal Welfare Implications to Lameness. In Tri-State Dairy Nutrition Conference, 20-21 Nisan 2010, Fort Wayne, Indiana.
- Shearer, J. K., Plummer, P. J., Schleining, J. A. (2015). Perspectives on the Treatment of Claw Lesions in Cattle. *Vet. Med.: Res. Rep.*, 6: 273.
- Shearer, J. K., Van Amstel, S. R., Gonzalez, A. (2005). Manual of Foot Care in Cattle. Hoard's Dairyman Books, USA, s: 1-19.
- Siciliano-Jones, J. L., Socha, M. T., Tomlinson, D. J., Defrain, J. M. (2008). Effect of Trace Mineral Source on Lactation Performance, Claw Integrity, and Fertility of Dairy Cattle. *J. Dairy Sci.*, 91(5): 1985-1995.
- Smart, M. E., Gudmundson, J., Christensen, D. A. (1981). Trace Mineral Deficiencies in c: a Review. *Can. Vet. J.*, 22(12): 372.
- Smith, R. M., Marston, L. H. (1970). Production, Absorption, Distribution and Excretion of Vitamin B 12 in Sheep. *Br. J. Nutr.*, 24(4): 857-877.
- Smits, M. C. J., Frankena, K., Metz, J. H. M., & Noordhuizen, J. P. T. M. (1992). Prevalence of Digital Disorders in Zero-Grazing Dairy Cows. *Livest. Prod. Sci.*, 32(3): 231-244.
- Sogstad, A. M., Fjeldaas, T., Osteras, O., Forshell, K. P. (2005). Prevalence of Claw Lesions in Norwegian Dairy Cattle Housed in Tie Stalls and Free Stalls. *Prev. Vet. Med.*, 70(3-4): 191-209.
- Somers, J. G. C. J., Frankena, K., Noordhuizen-Stassen, E. N., Metz, J. H. M. (2005). Risk Factors for Interdigital Dermatitis and Heel Erosion in Dairy Cows Kept in Cubicle Houses in the Netherlands. *Prev. Vet. Med.*, 71(1-2): 23-34.
- Spears, J. W., Weiss, W. P. (2008). Role of Antioxidants and Trace Elements in Health and Immunity of Transition Dairy Cows. *Vet. J.*, 176(1): 70-76.

- Sun, D., Li, C., Gu, C., Chen, J., Qu, Y., Wang, X., Guo, D. (2015). Analysis of Mineral Elements, Metabolism, and Inflammation Indexes in the Plasma of Dairy Cows Suffering from Different Degrees of Lameness. *Biol. Trace Elem. Res.*, 168(2): 372-379.
- Suttle, N. F., Angus, K. W. (1976). Experimental Copper Deficiency in the Calf. *J. Comp. Pathol.* 86(4): 595-608.
- Sutton, A. L., Elliot, J. M. (1972). Effect of Ratio of Roughage to concentrate and Level of Feed Intake on Ovine Ruminant Vitamin B12 Production. *J. Nutr.*, 102(10): 1341-1346.
- Tarleton, J. F., Holah, D. E., Evans, K. M., Jones, S., Pearson, G. R., Webster, A. J. F. (2002). Biomechanical and Histopathological Changes in the Support Structures of Bovine Hooves Around the Time of First Calving. *Vet. J.*, 163(2): 196-204.
- Telezhenko, E., Bergsten, C., Magnusson, M., Nilsson, C. (2009). Effect of Different Flooring Systems on Claw Conformation of Dairy Cows. *J. Dairy Sci.*, 92(6): 2625-2633.
- Tomlinson, D., Socha, M. (2004). Nutrition: building the bovine claw. USA: Zinpro Corporation.
- Underwood, E. (2012). Trace Elements in Human and Animal Nutrition. Academic Press Inc, New York ABD.
- Underwood, E. J. (1999). The mineral nutrition of livestock. Cabi, UK.
- Van Amstel, S. R., Shearer, J. K., Palin, F. L. (2003). Clinical response to treatment of pododermatitis circumscripta (ulceration of the sole) in dairy cows. *Bovine Pract.*, 143-150.
- Van Riet, M. M., Millet, S., Aluwe, M., Janssens, G. P. J. (2013). Impact of Nutrition on Lameness and Claw Health in Sows. *Lives. Sci.*, 156(1-3): 24-35.
- Vermunt, J. J., West, D. M. (1994). Predicting Copper Status in Beef Cattle Using Serum Copper Concentrations. *N. Z. Vet. J.*, 42(5): 194-195.
- Vermunt, J. J., Greenough, P. R. (1995). Structural characteristics of the Bovine Claw: Horn Growth and Wear, Horn Hardness and Claw Conformation. *Br. Vet. J.*, 151(2): 157-180.
- Vokey, F. J., Guard, C. L., Erb, H. N., Galton, D. M. (2001). Effects of Alley and Stall Surfaces on Indices of Claw and Leg Health in Dairy Cattle Housed in a Free-Stall Barn. *J. Dairy Sci.*, 84(12): 2686-2699.
- Wapnir, R. A. (1990). Protein Nutrition and Mineral Absorption. CRC Press, Taylor Francis Group, UK.
- Wells, S. J., Garber, L. P., Wagner, B. A. (1999). Papillomatous Digital Dermatitis and Associated Risk Factors in Us Dairy Herds. *Prev. Vet. Med.*, 38(1): 11-24.
- Westwood, C. T., Lean, I. J. (2001). Nutrition and Lameness in Pasture-Fed Dairy Cattle. In Proceedings-New Zealand Society of Animal Production, New Zealand, 61: 128-134.
- Whitaker, D. A., Macrae, A. I., Burrough, E. (2004). Disposal and Disease Rates in British Dairy Herds Between April 1998 and March 2002. *Vet. Rec.*, 155(2): 43-47.
- Winkler, B. (2005). Mechanical Properties of Hoof Horn, Sole Haemorrhage and Lameness in Dairy Cattle. Plymouth University, Doctoral Dissertation, 388s, UK.
- Woodbury, M. R., Feist, M. S., Clark, E. G., Haigh, J. C. (1999). Osteochondrosis and Epiphyseal Bone Abnormalities Associated with Copper Deficiency in Bison Calves. *Can. Vet. J.*, 40(12): 878.

- Yatoo, M. I., Saxena, A., Deepa, P. M., Habeab, B. P., Devi, S., Jatav, R. S., Dimri, U. (2013). Role of Trace Elements in Animals: a Review. *Vet. World.*, 6(12): 963.
- Yavru, N., Özkan, K., Elma, E. (1989). *Ayak Hastalıkları ve Ortopedi*. Basım Ofset Matbaası, Ankara.
- Yayla, S., Aksoy, Ö., Kılıç, E., Cihan, M., Özyayın, İ., Ermutlu, C. Ş. (2012). Kars ve Yöresinde Sığırların Bakım ve Barındırma Koşulları ile Ayak Hastalıkları Arasındaki İlişkinin Değerlendirilmesi. *Harran Üniv. Vet. Fak. Derg.*, 1(1): 22-27.
- Zhao, X. J., Li, Z. P., Wang, J. H., Xing, X. M., Wang, Z. Y., Wang, L., Wang, Z. H. (2015). Effects of Chelated Zn/Cu/Mn on Redox Status, Immune Responses and Hoof Health in Lactating Holstein Cows. *J. Vet. Sci.*, 16(4): 439-446.

ÖZGEÇMİŞ

Şanlıurfa ili Akçakale ilçesinde 16.10.1995 yılında dünyaya geldim. İlkokul 1. Sınıfı Kırklareli ili Babaeski ilçesinde Cumhuriyet İlköğretim Okulu'nda başladım ve 3. sınıfa kadar burada okudum. 4. Sınıfa Bitlis ili Tatvan ilçesinde Bahçelievler İlköğretim Okulu'nda başladım ve 6. Sınıfa kadar bu okulda okudum. 6. Sınıfıma Tatvan İlköğretim Okulu'nda devam ettim. 8. Sınıfıma ise Tokat ili Gülbahar Hatun İlköğretim Okulu'nda başladım ve bu okuldaki mezun oldum. Lise öğrenimimi Tokat Plevne Anadolu Lisesi'nde tamamladım. Afyon Kocatepe Üniversitesi Veteriner Fakültesi'nde 2013 yılında lisans eğitimime başladım ve 2018 yılında bu fakülteden mezun oldum. Mezun olduğum sene 2018 yılında Sağlık Bilimleri Enstitüsü, Cerrahi Anabilim Dalı'nda yüksek lisans öğrenimime başladım ve hala eğitimime devam etmekteyim.



T.C.
AFYON KOCATEPE ÜNİVERSİTESİ
Hayvan Deneyleri Yerel Etik Kurulu
(AKUHADYEK)

Sayı: 49533702/179
Konu: AKUHADYEK-136-19-Referans nolu araştırma
Doç. Dr. Musa KORKMAZ
AKÜ, Veteriner Fakültesi Cerrahi AD.
Afyonkarahisar

Tarih : 25/12/2019

Üniversitemiz Hayvan Deneyleri Yerel Etik Kurulu'na sunmuş olduğunuz "Farklı Tırnak Lezyonu Bulunan Sığırlarda Serum Ve Tırnak Doku Bazı İz Element Düzeylerinin Değerlendirilmesi" isimli araştırma projesi AKUHADYEK yönetmeliğine ve evrensel etik ilkelere uyumlu olduğuna karar verilmiş ve **onaylanmıştır**.

Görevi	Adı	İmza	Görevi	Adı	İmza
Başkan	Prof. Dr. Zülfükar Kadir SARITAŞ		Üye	Doç. Dr. Musa KORKMAZ AKUHADYEK Yönetmeliği Madde 8. e göre oylamaya katılmadı.	
Üye	Prof. Dr. Gülcan ASLICI		Üye	Vet. Hekim Engin GÖKSEL	
Üye	Prof. Dr. Hatice ÇİÇEK		Üye	(sivil toplum kuruluş üyesi) Halil KARGA Katılmadı.	
Üye	Doç. Dr. Sinan İNCE		Üye	(Halk üyesi) ALPER ALP	
Üye	Doç. Dr. Murat Sırrı AKOSMAK				

Gazlıgöl yolu üzeri A.N.S kampüsü 03200 AFYONKARAHİSAR