

Abdominal Myomektomide Periservikal Turnikenin İntraoperatif Kanama Üzerine Etkisi

Effects of pericervical tourniquet on intraoperative bleeding at abdominal myomectomy

Ulaş FİDAN¹, Mustafa ÖZTÜRK², Mustafa ULUBAY¹

¹Gülhane Askeri Tıp Akademisi Kadın Hastalıkları ve Doğum A.D. Ankara

²Etimesgut Asker, Etimesgut Asker Hastanesi, Kadın Doğum Servisi, Ankara

ÖZ

Giriş: Uterusun kanlanması temel kaynağı uterin arterlerdir. Uterin arterler, uterusun lateral isthmik seviyesinden uterusu girer ve ikiye ayrılır. Asendan dal, uterus korpusunu beslerken desendan dal, üst vajinal bölgeye dağılır. Asendan uterin arter akımının azaltılması veya kesilmesi, uterus korpusuna yapılacak olan cerrahi işlemlerde kanamayı azaltacaktır. Semptomatik leiomyomlarda en çok tercih edilen tedavi yöntemi cerrahidir. Bu çalışmada, abdominal myomektomide genellikle tercih edilen konvansiyonel yöntemle periservikal turnike uygulamasının etkinlik bakımından karşılaştırılması amaçlanmıştır.

Yöntem: Ocak 2013-Ocak 2014 tarihleri arasında abdominal myomektomi uygulanan 45 kadın iki gruba ayrıldı: (1) paraservikal turnike tekniği (15 hasta) ve (2) konvansiyonel teknik (30 hasta). Submüköz, subseröz ve parazitik myom tanısı olan hastalar çalışma dışı bırakıldı. Periservikal turnike yardımcı myomektomi için uterusun isthmik seviyesinin her iki yanından, uterin arter ve venin asendan dalının lateralinden ve ligamentum latum içinden 16F sonda çepeçevre sarılıp, anterior bölgede bağlanarak turnike uygulandı.

Bulgular: Ortalama operasyon süresi periservikal turnike tekniği için 54.7 dakika ve konvansiyonel teknik için 54.6 dakikadır ($p>0.05$). Turnike uygulanan ve uygulanmayan gruplar, hastanede kalış süresi bakımından benzerdir (2.5 vs 2.6 gün, $p>0.05$). İki grup arasında, perioperatif komplikasyonlar açısından istatistiksel olarak anlamlı bir fark saptanmamıştır ($p>0.05$). Hemoglobun ve hematokrit değişiklikleri, turnike uygulanan grupta daha düşüktür ancak bu fark, istatistiksel olarak anlamlı değildir (>0.05).

Sonuç: Periservikal turnike yardımcı teknik, uygulanabilir ve etkili bir yöntemdir.

Anahtar Kelimeler: Periservikal turnike, myomektomi, hemoglobin, hematokrit.

ABSTRACT

Background: Uterine arteries are the major source of blood flow of the uterus. At the lateral isthmic level, uterine artery divides into two branches and enters the uterus. The ascending branch mainly nourishes uterine corpus while the descending branch provides blood supply for the upper vaginal area. Reduction or discontinuation of ascending uterine artery flow will reduce bleeding during surgical procedures. Surgery is the most preferred treatment in symptomatic leiomyomas. The present study aims to compare the efficacy of conventional and pericervical tourniquet assisted techniques in abdominal myomectomy.

Method: Forty-five women who underwent abdominal myomectomy between January 2013 and January 2014 were allocated into two groups: (1) pericervical tourniquet-assisted technique (15 patients) and (2) conventional technique (30 patients). The patients with submucous, subserosal and parasitic fibroids were excluded. For pericervical tourniquet assisted myomectomy, 16F catheter was strapped around the isthmic level on both sides of the uterus so that tourniquet was applied in front of the anterior region.

Results: The mean hospital stay was 2.5 days for the pericervical tourniquet-assisted technique and 2.6 days for the conventional technique ($p>0.05$). The mean operation time was 54.7 minutes for the pericervical tourniquet-assisted technique and 54.6 minutes for the conventional technique ($p>0.05$). Both groups were statistically similar in aspect of perioperative complications as well as hemoglobin and hematocrit changes ($p>0.05$ for all).

Conclusion: Pericervical tourniquet-assisted technique is a feasible and effective method for performing myomectomy.

Key words: Pericervical tourniquet, myomectomy, hemoglobin, hematocrit.

GİRİŞ

Leiomyoma(fibroid), uterusun en sık görülen benign lezyonudur. Otuz yaş üzeri kadınlarda %20-30 oranında görülmektedir (1). En sık yerleşim yeri intramural bölgedir. Submukozal, subseröz ve daha az sıklıkla intraligamentar lokalizasyona rastlanabilir. Genelde birden fazla sayıda görülür (2). Leiomyomalar sıklıkla asemptomatiktir ve rutin jinekolojik muayenelerde saptanır. Anormal uterin kanama, dizüri, pollaküri, konstipasyon, ağrı ve infertilite gibi çok farklı bulgulara yol açabilir.

Leiomyomaların nedeni tam olarak bilinmemekle birlikte, myometriumdaki tek bir neoplastik hücreden köken aldığı kabul edilmektedir (2). Hormon bağımlı olan bu benign neoplastik lezyonlar, reproduktif dönem sonrası menopoza sürecinde küçülmektedir.

Semptomatik leiomyomalarda en çok tercih edilen tedavi yöntemi cerrahidir (3). Cerrahi tedavi; abdominal, laparoskopik, histeroskopik ve robotik olarak yapılabilir (4).

Abdominal myomektomi operasyonlarında ortalama %20 oranında kan transfüzyonu gerçekleştirilmekte ve %2 olguda histerektomi gerekmektedir. Bundan dolayı, bu operasyon sırasında, kanama miktarının azaltılması için gerekli önlemlerin alınması çok önemlidir (4).

Uterus kanlanması temel kaynağı uterin arterlerdir. Uterin arterler, uterusun lateralindeki isthmik seviyeden uterusu girer ve ikiye ayrılır. Asendan dal esas olarak uterus korpusunu kanlandırırken desendan dal ise üst vajinal bölgeyi besler (5). Uterusta bulunan leiomyomaların, büyük çoğunluğu uterus korpusunda yer alır. Asendan uterin arterin akımının azaltılması veya kesilmesi, uterus korpusuna yapılacak olan cerrahi işlemlerde kanamayı azaltacaktır.

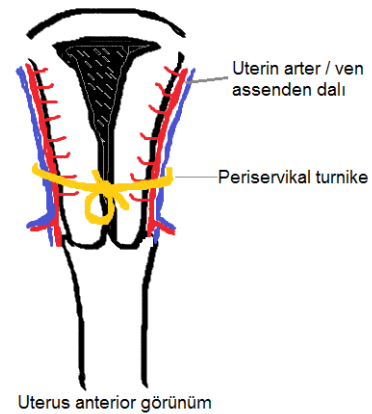
Bu çalışmada, abdominal myomektomide genellikle tercih edilen konvansiyonel yöntemle uterin arterin asendan dalına ait kan akımını azaltmayı hedefleyen periservikal turnike uygulamasının etkinlik bakımından karşılaştırılması amaçlanmıştır.

GEREÇ ve YÖNTEM

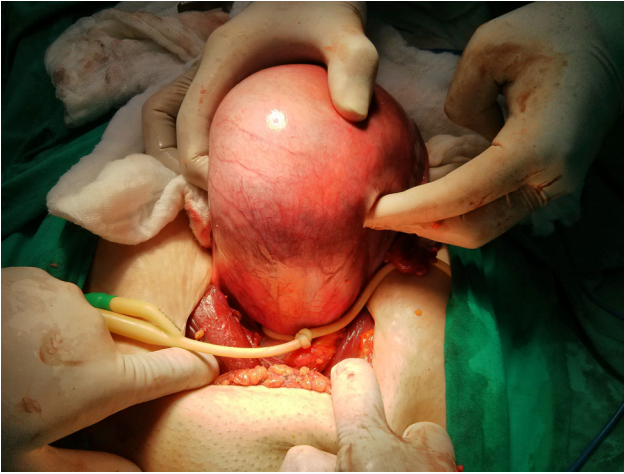Bu prospektif çalışma, Gülhane Askeri Tıp Akademisi Kadın Hastalıkları ve Doğum Anabilim Dalı'nda 2013-2014 yılları arasındaki 12 aylık süre içerisinde gerçekleştirilmiştir. Çalışma için etik kurul onayı alınmıştır. Jinekoloji polikliniğine başvuran, uterus leiomyomu tanısı konulan ve klinik operasyon konseyinde myomektomi kararı verilen 15 hasta çalışmaya alınmıştır. Daha önceden ve bu çalışma yürütülürken myomektomi yapılan ancak periservikal turnike tekniği uygulanmamış olan 30 hasta ise kontrol grubunu oluşturmuştur. Submüköz, subseröz ve parazitik myom tanısı olan hastalar çalışma dışı bırakılmıştır.

Hastaların preoperatif hazırlıkları yapılarak, Anestezi ve Reanimasyon Anabilim Dalından konsültasyonları tamamlanmıştır. Operasyon gününden bir gün önce kliniğe yatırılan hastalar, abdominal ve vajinal ultrasonografi ile tekrar değerlendirilmiştir (General Electric Logiq S6®, 1.5–4.5 MHz probe, Waukesha, WI).

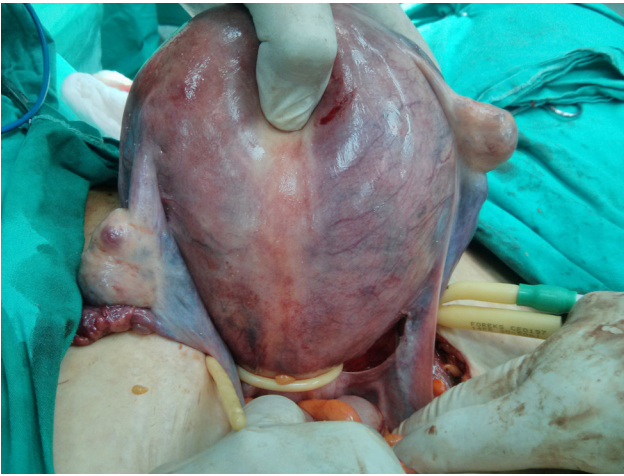
Hastalara Pfannenstiel insizyonu ile laparotomi yapılmıştır. Uterusun isthmik seviyesinin her iki yanından, uterin arter ve venin asendan dalının lateralinden ligamentum latum içinden 16F sonda çepeçevre sarılıp anterior bölgede bağlanarak periservikal turnike uygulanmıştır (**Şekil-1**) (**Resim 1**). Turnike sonrası uterusu giden kan akımındaki azalmaya bağlı olarak uterusu renk değişikliği gözlemlenmiştir (**Resim 2**). Myomektomi için yapılan kesi sonrası kanama miktarının daha az olduğu belirlenmiştir (**Resim 3**).



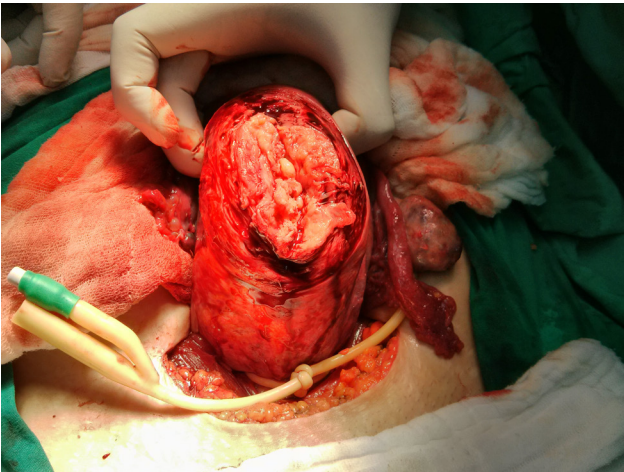
Şekil 1: Periservikal turnike uygulaması çizimi



Resim I: Periservikal turnike uygulaması



Resim II: Turnike sonrası uterusu giden kan akımındaki azalmaya bağlı olarak uterusu renk değişikliği gözlemlenmiştir.



Resim III: Myomektomi

Myomektomi tamamlandıktan sonra turnike çıkarılmıştır. Turnike uygulanan anatomik bölge kontrol edildi. Hiçbir hastada uterusun arter veya ven yaralanması gözlenmemiştir. Tüm hastalara operasyon sırasında tek doz antibiyotik profilaksisi (cefazolin, 1000 mg, iv) uygulanmıştır. Operasyon sonrası ve taburcu olurken antibiyotik

terapi verilmemiştir. Foley sondaları operasyon sonrası 6. saatte hasta mobilizasyonu sağlanırken çıkarılmıştır.

Hastalar postoperatif 6. 12. ve 24. saatte Doppler ultrasonografi ile kontrol edilerek uterusun arter kanlanması kontrol edilmiştir. Tüm hastalarda akımın normal olduğu görülmüştür. Hastalarda operasyon öncesi ve postoperatif 36. saat kan kaybına bağlı hemoglobin ve hematokrit değerleri arasındaki fark delta-hemoglobin (Δ -Hb) ve delta-hematokrit (Δ -Htc) olarak değerlendirilmiştir. Çalışma ve kontrol grubundaki hastaların yaşları, myom sayıları ve operasyon süreleri kayıt altına alınmıştır.

Bu çalışmamızın primer sonucu, çalışma ve kontrol grubunda preoperatif ve postoperatif hemoglobin ve hematokrit değerlerinin değişimidir. Sekonder sonuçlar ise operasyon süresi, hastanede kalış süresi, transfüzyon gereksinim ve miktarı olarak belirtilmiştir.

Toplanan veriler, Sosyal Bilimler için İstatistiksel Paket programı (SPSS, sürüm 15.0) yardımıyla analiz edilmiştir. Sürekli veriler ortalama \pm standart sapma (aralık: minimum-maksimum) olarak ifade edilirken sürekli olmayan veriler sayı veya yüzde olarak verilmiştir. Veri dağılımı, Smirnov-Kolmogorov testi yardımıyla sınınanmıştır. Bağımsız örneklem t-testi ve Mann-Whitney U testi ile gruplar arasındaki farklılıklar değerlendirilmiştir. *p* değeri 0.05 altında ise istatistiksel olarak anlamlı kabul edilmiştir.

BULGULAR

Tablo 1'de, periservikal turnike uygulanan ve uygulanmayan hastaların demografik özellikleri ve klinik bulguları karşılaştırılmıştır. Buna göre, her iki grup, ortalama yaş, myom sayısı ve büyüklüğü bakımından istatistiksel olarak benzerdir (hepsi için $p > 0.05$).

Periservikal turnike uygulanan ve uygulanmayan gruplar arasında hastanede kalış süresi (2.5 gün vs 2.6 gün, $p > 0.05$) ve operasyon süresi (54.7 dakika vs 54.6 dakika, $p > 0.05$) bakımından istatistiksel olarak anlamlı bir farklılık bulunmadı. Her iki grupta, sadece bir hastada operasyon sonrası kan transfüzyonu gereksinimi olmuştur.

Tablo 1. Hastaların demografik özellikleri ve klinik bulguları

	Grup 1 (n=15)	Grup 2 (n=30)	P
Yaş (yıl)	38.1 (28-46)	39.3 (27-48)	0.370
Ortalama myom sayısı	1.4 (1-4)	2.43 (1-11)	0.188
En büyük myom ortalama boyutu (cm)	8.0 (5-12)	7.1 (2-13)	0.190
Ortalama operasyon süresi (dk)	54.7 (35-70)	54.6 (43-69)	0.754
Ortalama delta-hemoglobin (g/dl)	1.5 (0.5-2.3)	1.8 (0.3-4.5)	0.587
Ortalama delta-hematokrit (%)	4.3 (1.3-8)	5.4 (1.5-11.4)	0.219
Ortalama hastanede kalm süresi (gün)	2.5 (2-5)	2.6 (2-5)	0.450
Postoperatif Komplikasyon			
Yara yeri enfeksiyonu	0 (%0.0)	0 (%0.0)	
Kanama	1 (%6.7)	1 (%3.3)	0.613

Periservikal turnike uygulanmayan hastalarla karşılaştırıldığında, turnike uygulanan olgulara ait ortalama Δ -Hb ve Δ -Htc değerleri daha düşük bulunmuş olsa da bu fark, istatistiksel bakımdan anlam ifade etmemiştir ($p > 0.05$). Aynı şekilde, iki hasta grubu, postoperatif komplikasyonlar bakımından da benzer bulunmuştur.

TARTIŞMA

Myomektomi operasyonunda kanama, cerrah açısından istenmeyen bir durumdur. Bunun nedeni, cerrahi işlemin zorlaşması, kan transfüzyon gereksiniminin artması ve komplikasyon oranlarının yükselmesi olarak özetlenebilir.

Myomektomi operasyonunda kanamayı azaltmak için birçok yöntem vardır. Bunlar arasında; intramyometrial vazopressin, intravenöz oksitosin, periservikal turnike, vajinal misoprostol, jelatin trombin matrisi, intramyometrial epinefrin ile birlikte bupivakain, traneksamid asit uygulamaları ve morselatör ile myom enükleasyonu sayılabilir (4).

Periservikal turnike, myomektomi operasyonunda kanamayı azaltabilecek yöntemlerden biridir. Periservikal turnikenin

operasyon sonrası uterin arterde kalıcı herhangi bir değişiklik yapmadığı gösterilmiştir (3). Bu çalışmada da, operasyon sonrası tüm hastalara 6. 12. Ve 24 . saatlerde doppler ultrasonografi yapılmış ve hepsinde turnike uygulanan bölgenin distalinde uterin kan akımının devam ettiği saptanmıştır. Doppler incelemesi araştırmacı (UF) tarafından abdominal ultrasonografide color doppler akım incelenerek bakılmıştır. Turnikenin vasküler akımda yaptığı değişiklikleri incelemek için planlanmıştır. Herhangi bir değişiklik izlenmemiştir. Literatür incelemesinde, operasyon sonrası doppler uygulaması ile kan akımının değerlendirmesi üzerine çalışma tespit edilememiştir. Biz çalışmamızda ilk defa turnike uygulaması sonrası doppler uygulamasını gerçekleştirdik. Hastanın hastanede yatış. Postop 6, 12, 24. saat bu işlemi 3 kez yapmak hem zor, hem hastaya yük, hem de gereksiz bir işlem olduğunu sonuçların değişmediğini ve 1 kez postop 24. saat yapılsa yeterli olacağını değerlendirdik.

Periservikal turnike uygulaması sonrası kan akımının operasyon süresi boyunca kesilmesi, myometrial hücrelerde nekroza neden olmayacaktır. Bunun nedeni, uterin arter ile ovaryan arter arasındaki anastomoz dolayısıyla ovaryan arterden gelen kan akımının devam etmesidir. Bir başka neden, myositlerin hipoksiye olan dayanıklılık süresinin 90 saat olmasıdır (6). Bu çalışmada incelenen myomektomi operasyonu en fazla süre 70 dakika sürmüştür. Myomektomi operasyonu sırasında kanamayı azaltan yöntemlerin araştırıldığı bir sistematik analizde, oksitosin ve morselatör ile myom enükleasyonu dışındaki tüm yöntemlerin kanamayı azaltma açısından etkin olduğu gözlemlenmiştir (4). Bu çalışmada da, konvansiyonel myomektomiyle periservikal teknik yardımcı myomektomi etkinliği karşılaştırılmış ve kanama miktarının daha az olduğu ancak bu farkın istatistiksel bakımdan anlam ifade etmediği saptanmıştır. Alptekin ve arkadaşları ülkemizde yaptığı çalışmada periservikal turnike uygulamasını kanama miktarının azalması için etkin bulmuştur. Bu çalışmada operasyondaki toplam kan kaybı hacimsel olarak ölçülmüştür (7). Biz ise Δ -Hb ve Δ -Htc değerleri ile kan kaybını ölçtük.

Helal ve arkadaşlarının yaptığı bir çalışmada, myomektomi operasyonlarındaki uterin arter ligasyonu ve periservikal turnike uygulamaları karşılaştırılmıştır. Bu çalışmada, oldukça geniş bir hasta serisinde incelenmiş ve uterin arter ligasyonunun periservikal turnikeye göre cerrahi kan kaybı açısından daha etkin olduğu belirtilmiştir (8). Bu çalışmada; konvansiyonel yöntemle göre periservikal turnike tekniğinin daha etkin olduğuna dair bir kanıt elde edilememiş olması, incelenen olgu sayısının azlığından kaynaklanmış olabilir.

Literatürde intramiyometrial vazopressin, IV oksitosin, periservikal turnike, vaginal misoprostol, bupivacaine artı epinefrin vs. uygulamaları myomektomi operasyonlarında kan kaybını azaltmak için kullanılmış fakat sadece bupivacaine artı epinefrin yönteminin klinik önemi gösterilmiştir (9). Bizim çalışmamızda da bu literatürleri destekleyecek şekilde hemorajiyi azaltacak istatistiksel anlamlı fark saptanamamıştır.

Periservikal turnike uygulaması; cerrahi uyum kolaylığı, anatomik bölgelerin net görülmesi ve etkin olması nedeniyle tercih edilebilir. Periservikal turnike kullanımı, cerrahi deneyimin arttırılmasında ve dolayısıyla uterin arter ligasyonunun başarıyla gerçekleştirilmesinde faydalı olabilir. Bu sebeple, jinekolojik cerrahi eğitimi gören uzmanlık öğrencileri ve cerrahi eğitim veren sağlık personeli için daha kolay uygulanan bir yöntem olabilir.

Myomektomi operasyonunda periservikal turnike kullanımı, intraoperatif kanamayı azaltabilecek, kolaylıkla uygulanabilecek ve cerrahi eğitimi verilen uzmanlık öğrencileri tarafından tercih edilebilecek bir yöntemdir. Myomektomi operasyonlarındaki periservikal turnike tekniğinin ne kadar etkin olduğunun daha iyi anlaşılabilmesi için geniş hasta serilerinde çalışma yapılması uygun olacaktır.

KAYNAKLAR

1. Vollenhoven BJ, Lawrence AS, Healy DL. Uterin fibroids. Br. J Obstet Gynaecol 1997 ;97(4):285-98
2. Berek JS: Novak's. Gynecology. In Adams PJ (eds). Benign diseases of female reproductive organs. 12th Edition, Baltimore: Williams&Wilkins, 1996:351-421
3. Taylor A, Blackmore S, Tsirkas P, Magos A. Color doppler evaluation of changes in uterine perfusion induced by the use of an absorbable cervical tourniquet during open myomectomy. J Clin Ultrasound 2005; 33(8):390-3
4. Kongnyuy EJ, van den Broek N, Wiysonge CS. A systematic review of randomized controlled trials to reduce hemorrhage during myomectomy for uterine fibroids. Int J Gynecol Obstet 2008 Jan;100(1):4-9
5. Berek JS: Novak's Gynecology In Chapter 5: Jean R. Anderson, Rene Genadry Anatomy and Embryology. 13th Edition, Baltimore: Lippincott Williams&Wilkins, 2002:69-123.
6. Brannstrom M, Diaz-Garcia C. Transplantation of female genital organs. J Obstet Gynaecol Res 2011; 37(4): 271-91.
7. Alptekin H, Efe D. Effectiveness of pericervical tourniquet by Foley catheter reducing blood loss at abdominal myomectomy. Clin Exp Obstet Gynecol. 2014;41(4):440-4.
8. Helal AS, Abdel-Hady ES, Refaie E, El Shamy M, Abd El Fattah R, Mashaly AM. Preliminary uterine artery ligation versus pericervical mechanical tourniquet in reducing hemorrhage during abdominal myomectomy. Int J Gynecol Obstet 2010 Mar;108(3):233-5.
9. Kongnyuy EJ, Wiysonge CS. Interventions to reduce haemorrhage during myomectomy for fibroids. Cochrane Database Syst Rev. 2011 Nov 9;(11):CD005355. doi: 10.1002/14651858.CD005355.pub4.